This is a digital copy of a book that was preserved for generations on library shelves before it was carefully scanned by Google as part of a project to make the world's books discoverable online.

It has survived long enough for the copyright to expire and the book to enter the public domain. A public domain book is one that was never subject to copyright or whose legal copyright term has expired. Whether a book is in the public domain may vary country to country. Public domain books are our gateways to the past, representing a wealth of history, culture and knowledge that's often difficult to discover.

Marks, notations and other marginalia present in the original volume will appear in this file - a reminder of this book's long journey from the publisher to a library and finally to you.

Usage guidelines

Google is proud to partner with libraries to digitize public domain materials and make them widely accessible. Public domain books belong to the public and we are merely their custodians. Nevertheless, this work is expensive, so in order to keep providing this resource, we have taken steps to prevent abuse by commercial parties, including placing technical restrictions on automated querying.

We also ask that you:

+ *Make non-commercial use of the files* We designed Google Book Search for use by individuals, and we request that you use these files for personal, non-commercial purposes.
+ *Refrain from automated querying* Do not send automated queries of any sort to Google's system: If you are conducting research on machine translation, optical character recognition or other areas where access to a large amount of text is helpful, please contact us. We encourage the use of public domain materials for these purposes and may be able to help.
+ *Maintain attribution* The Google "watermark" you see on each file is essential for informing people about this project and helping them find additional materials through Google Book Search. Please do not remove it.
+ *Keep it legal* Whatever your use, remember that you are responsible for ensuring that what you are doing is legal. Do not assume that just because we believe a book is in the public domain for users in the United States, that the work is also in the public domain for users in other countries. Whether a book is still in copyright varies from country to country, and we can't offer guidance on whether any specific use of any specific book is allowed. Please do not assume that a book's appearance in Google Book Search means it can be used in any manner anywhere in the world. Copyright infringement liability can be quite severe.

About Google Book Search

Google's mission is to organize the world's information and to make it universally accessible and useful. Google Book Search helps readers discover the world's books while helping authors and publishers reach new audiences. You can search through the full text of this book on the web at `http://books.google.com/`

LANE MEDICAL LIBRARY STANFORD
2 45 0171 6413

X. GALEZOWSKI

TRAITÉ ICONOGRAPHIQUE
D'OPHTHALMOSCOPIE

ATLAS DE 28 PLANCHES CHROMOLITHOGRAPHIÉES

J.B. BAILLIÈRE & FILS

FEB 4 1 1902

Librairie J.-B. BAILLIÈRE et Fils, 19, rue Hautefeuille.

NOUVEAU DICTIONNAIRE

DE MÉDECINE ET DE CHIRURGIE PRATIQUES

ILLUSTRÉ DE FIGURES INTERCALÉES DANS LE TEXTE

Directeur de la Rédaction : le Dr JACCOUD

Professeur de clinique médicale à la Faculté de médecine de Paris
Médecin de l'hôpital de la Pitié, membre de l'Académie de médecine.

Ouvrage complet, 40 volumes in-8° comprenant 33,000 pages avec 3,600 fig. 400 fr.
Chaque volume séparément..... 10 fr.

La terminaison du grand *Dictionnaire de médecine* dirigé par M. le professeur Jaccoud, est un véritable événement.

Ce *Dictionnaire* présente le tableau fidèle de l'état de la science et de ses incessants progrès. Conçu dans un but exclusivement pratique, il est pour les praticiens une encyclopédie médico-chirurgicale complète, leur permettant de se renseigner d'une façon parfaite sur les points si nombreux qui peuvent se présenter dans l'exercice de leur art.

Bien loin, comme le font malheureusement d'autres publications analogues, bien loin de se négliger dans les derniers volumes, le *Dictionnaire de Jaccoud*, ainsi qu'on le désigne, a su maintenir ses derniers articles à la hauteur des premiers, et l'œuvre, considérée dans son ensemble, a partout la même valeur.

E. LITTRÉ

Membre de l'Institut de France
(Académie française et Académie des inscriptions.)

DICTIONNAIRE

DE MÉDECINE, DE CHIRURGIE, DE PHARMACIE

DE L'ART VÉTÉRINAIRE ET DES SCIENCES QUI S'Y RAPPORTENT

16e édition

Mise au courant des progrès des sciences médicales et biologiques et de la pratique journalière
augmentée de six glossaires nouveaux et illustrée de 550 figures.

1 volume grand in-8 de 1880 pages à 2 colonnes.

Broché..... 30 fr.
Relié..... 34 fr.

Atlas populaire de médecine, de chirurgie, de pharmacie, de l'art vétérinaire et des sciences qui s'y rapportent. 1 vol. gr. in-8 avec 48 pl. comprenant 196 fig. Cart... 5 fr.

Il y a plus de quatre-vingts ans que parut pour la première fois cet ouvrage, connu sous le nom de *Dictionnaire de médecine de Nysten*, puis de *Littré et Robin*, et devenu classique par un succès de quinze éditions.

Aide-mémoire de médecine, de chirurgie et d'accouchements, vade-mecum du praticien, par le docteur A. Cartier. *Quatrième édition*. 1 vol. in-18 jésus de VIII-700 pages avec 448 fig. Cart..... 6 fr.

Le carnet du médecin praticien, formules, ordonnances, tableaux du pouls, de la respiration et de la température, comptabilité, 1 cahier oblong avec cartonnage souple..... 1 fr.

Le même, ordonnances seules (sans formules ni tableaux). 1 cahier oblong avec cartonnage souple..... 1 fr.

Envoi franco par la poste contre un mandat.

Librairie J.-B. BAILLIÈRE et Fils, 19, rue Hautefeuille.

BIBLIOTHÈQUE DE L'ÉLÈVE EN MÉDECINE

PHYSIQUE ET CHIMIE MÉDICALES. HISTOIRE NATURELLE MÉDICALE

BLANCHARD (R.). **Traité de zoologie médicale**, par R. Blanchard, professeur agrégé à la Faculté de médecine. 2 vol. in-8 de 900 pages avec 550 fig. ..... 18 fr.

BONNIER (G.). **Les plantes des champs et des bois.** Excursions botaniques : Printemps, été, automne, hiver, par G. Bonnier, professeur à la Faculté des sciences de Paris. 1 vol. in-8, avec 873 figures dans le texte et 30 planches dont 8 en couleur. 24 fr.
— Cartonné ..... 26 fr.

BOUANT (E.). **Dictionnaire de chimie**, comprenant les applications aux sciences, aux arts, à l'agriculture et à l'industrie, par E. Bouant, avec la collaboration de professeurs, d'ingénieurs et d'industriels, précédé d'une introduction par L. Troost (de l'Institut). 1 vol. gr. in-8 de 1120 pages à 2 colonnes avec 600 fig. ..... 25 fr.

BOUGNET. **Manipulations de physique.** Cours de travaux pratiques, par H. Bougnet, professeur à l'École de pharmacie. 1 vol. in-8 de 300 pages, avec 205 figures et 1 pl. col. Cart. ..... 16 fr.

CAUVET (D.). **Nouveaux éléments de matière médicale**, comprenant l'histoire des drogues simples d'origine animale et végétale, leur constitution, leurs propriétés et leurs falsifications, par D. Cauvet, professeur de matière médicale à la Faculté de médecine de Lyon. 2 vol. in-18 jésus, avec 390 figures. ..... 15 fr.
— **Nouveaux éléments d'histoire naturelle médicale**, comprenant des notions générales sur la minéralogie, la zoologie, la botanique, l'histoire et les propriétés des animaux et des végétaux utiles ou nuisibles à l'homme, soit par eux-mêmes, soit par leurs produits. *Troisième édition.* 2 vol. in-18 jésus, avec 790 figures. ..... 12 fr.
— **Cours élémentaire de botanique.** 1 vol. in-18 jésus, 830 pages, avec 618 figures. Cart. ..... 10 fr.

DENIKER. **Atlas manuel de botanique.** Illustrations des familles et des genres de plantes phanérogames et cryptogames, avec le texte en regard. 1 vol. in-4 de 460 pages, avec 200 planches, comprenant 3000 figures. Cart. ..... 30 fr.

DUCHARTRE. **Éléments de botanique.** *Troisième édition.* 1 vol. in-8 de 1272 pages, avec 517 figures. Cartonné ..... 20 fr.

ENGEL. **Nouveaux éléments de chimie médicale et de chimie biologique**, par R. Engel, professeur à la Faculté de médecine de Montpellier. *Deuxième édition.* 1 vol. in-18 jésus de 750 pages, avec 117 figures ..... 8 fr.

GAUTIER (L.-M.). **Les Champignons**, considérés dans leurs rapports avec la médecine, l'hygiène publique et privée, l'agriculture et l'industrie, et description des principales espèces comestibles, suspectes et vénéneuses de la France. 1 vol. gr. in-8, avec 16 pl. chromolithographiées et 195 figures, cart. ..... 24 fr.

GUIBOURT et PLANCHON. **Histoire naturelle des drogues simples.** *Septième édition.* 4 forts vol. in-8, avec 1078 figures ..... 36 fr.

HERAUD. **Jeux et récréations scientifiques**, applications usuelles des mathématiques, de la physique, de la chimie et de l'histoire naturelle. 1 vol. in-18 jésus de 700 pages avec 150 figures ..... 6 fr.
— **Nouveau dictionnaire des plantes médicinales.** *Deuxième édition.* 1 vol. in-18 jésus avec 280 figures. Cart. ..... 6 fr.
— **Les secrets de la science et de l'industrie.** Recettes, formules et procédés d'une utilité générale et d'une application journalière. 1 vol. in-18 jésus, x-400 pages, avec 205 figures. Cart. (*Bibl. des connaissances utiles*) ..... 4 fr.
— **Les secrets de l'économie domestique** à la ville et à la campagne. Recettes, formules et procédés d'une utilité générale et d'une application journalière. 1 vol. in-18, avec 180 figures. Cartonné (*Bibl. des connaissances utiles*) ..... 4 fr.

JUNGFLEISCH. **Manipulations de chimie.** Guide pour les travaux pratiques, par E. Jungfleisch, professeur à l'École de pharmacie. 1 vol. in-8 de 1000 pages, avec 300 figures. Cart. ..... 27 fr.

MACÉ (E.). **Traité pratique de Bactériologie**, par E. Macé, agrégé d'histoire naturelle à la Faculté de médecine de Nancy. 1 vol. in-16, de 714 pages, avec 172 figures. 9 fr.

SOLARD (H.). **Éléments de zoologie.** 1 v. in-8 de xvi-812 p., avec 758 fig. cart. 20 fr.

WUNDT, MONOYER et IMBERT. **Traité élémentaire de physique médicale.** *Deuxième édition.* 1 vol. in-8, 700 p. avec 396 fig. et 1 pl. chromolithographiée. 12 fr.

ANATOMIE, HISTOLOGIE ET PHYSIOLOGIE

ANGER. **Nouveaux éléments d'anatomie chirurgicale**, par Benjamin Anger, chirurgien des hôpitaux, professeur agrégé à la Faculté de médecine de Paris. 1 vol. in-8 de 1065 pages, avec 1079 figures et atlas in-4 de 12 planches coloriées ..... 40 fr.

BALFOUR (F.). **Traité d'embryologie et d'organogénie comparées.** 2 volumes in-8, ensemble 1351 pages avec 740 figures ..... 30 fr.

DELAUNIS. **Nouveaux éléments de physiologie humaine**, par H. Delaunis, professeur de physiologie à la Faculté de médecine de Nancy. *Troisième édition.* 2 vol. in-8 avec 850 figures. Cartonnés ..... 25 fr.

Envoi franco par la poste contre un mandat.

BEAUNIS et BOUCHARD. **Nouveaux éléments d'anatomie descriptive et d'embryologie**, par H. Beaunis et A. Bouchard, professeur à la Faculté de médecine de Bordeaux. *Quatrième édition*. 1 vol. gr. in-8 de XVI-1103 pages, avec 421 figures dessinées d'après nature et en partie coloriées. Cartonné..... 20 fr.
— **Précis d'anatomie et de dissection**. 1 vol. in-18 de 600 pages..... 4 fr. 50
CUYER et KUHFF. **Le corps humain**. Structure et fonctions, formes extérieures, régions anatomiques, situation, rapports et usages des appareils et organes qui concourent au mécanisme de la vie, démontrés à l'aide de planches coloriées, découpées et superposées. 1 vol. in-8, 478 pages, avec 27 planches col. Cartonné..... 25 fr.
DUVAL. **Cours de physiologie**, par le docteur Matthias Duval, professeur à la Faculté de médecine de Paris. *Sixième édition* du *Cours de physiologie* de Kuss et Duval. 1 vol. in-18 jésus avec 178 figures. Cartonné..... 8 fr.
— **Précis de technique microscopique et histologique**, ou Introduction pratique à l'anatomie générale. 1 vol. in-18 jésus, 315 pages avec 53 figures..... 4 fr.
EDINGER. **Anatomie des centres nerveux**, traduit par M. Sirado, 1889, 1 vol. in-8 avec 120 figures..... 8 fr.
FAU et CUYER. **Anatomie artistique** du corps humain. 1 vol. in-8 de 293 p., avec 40 fig. et 17 pl., fig. noires..... 6 fr.
— **Le sexe**, fig. col..... 12 fr.
LABOULBÈNE. **Nouveaux éléments d'anatomie pathologique**, descriptive et histologique, par A. Laboulbène, professeur à la Faculté de médecine, médecin de la Charité. 1 vol. in-8 de 1109 pages avec 390 fig. Cart..... 20 fr.
LIVON (Ch.). **Manuel de vivisections**. 1 vol. in-8, avec fig. noires et col..... 7 fr.
MOREL (Ch.). **Traité d'histologie humaine**, normale et pathologique. *Troisième édition*. 1 vol. in-8, 418 pages avec atlas de 56 planches..... 16 fr.
RANVIER (L.). **Leçons d'anatomie générale**, faites au Collège de France par L. Ranvier, professeur au Collège de France. 2 vol. in-8 avec figures et tracés.. 20 fr.
RINDFLEISCH. **Traité d'histologie pathologique**, par Rindfleisch, professeur à l'Université de Bonn. *Deuxième édition*, par le Dr Schmitt, professeur agrégé de la Faculté de Nancy. 1 vol. in-8 de 800 p. avec 300 fig..... 15 fr.
ROBIN (Ch.). **Traité du microscope**, son mode d'emploi, ses applications à l'étude des injections, à l'anatomie humaine et comparée, à l'anatomie médico-chirurgicale, à l'histoire naturelle, par Ch. Robin, professeur à la Faculté de médecine de Paris. *Troisième édition*. 1 vol. in-8 de 1838 p., avec 317 fig. et 3 pl. Cart..... 20 fr.
— **Programme d'histologie**. *Seconde édition*. 1 vol. in-8, 500 pages..... 6 fr.
— **Anatomie et physiologie cellulaires**, ou Des cellules animales et végétales. 1 vol. in-8 de 640 pages, avec 83 fig. Cart..... 16 fr.
— **Leçons sur les humeurs** normales et morbides du corps de l'homme. *Deuxième édition*. 1 vol. in-8 de 1008 pages avec 35 fig. Cart..... 18 fr.

PATHOLOGIE ET CLINIQUE MÉDICALES, PATHOLOGIE GÉNÉRALE, HISTOIRE DE LA MÉDECINE

BOUCHUT. **Nouveaux éléments de pathologie générale**, comprenant la nature de l'homme, l'histoire générale de la maladie, les différentes classes de maladies, l'anatomie pathologique générale et l'histologie pathologique, le pronostic, la thérapeutique générale, par E. Bouchut, professeur agrégé à la Faculté de médecine de Paris. *Quatrième édition*. 1 vol. grand in-8 de X-880 pages, avec 245 figures..... 16 fr.
— **Traité de diagnostic et de séméiologie**, comprenant l'exposé des procédés physiques et chimiques d'exploration médicale (auscultation, percussion, cérébroscopie, sphygmographie, laryngoscopie, microscopie, analyse chimique) et l'étude des symptômes fournis par les troubles fonctionnels. 1 vol. gr. in-8 de 692 pages, avec 160 fig.. 12 fr.
CULLERRE. **Magnétisme et hypnotisme**. Exposé des phénomènes observés pendant le sommeil nerveux provoqué, au point de vue clinique, psychologique, thérapeutique et médico-légal. *Deuxième édition*. 1 vol. in-16 avec fig. (*Bibliothèque scientifique contemporaine*)..... 3 fr. 50
— **Les frontières de la folie**. 1 vol. in-16, 360 p. (*Bibl. scientifique contemp.*). 3 fr. 50
DAREMBERG. **Histoire des sciences médicales**, par Ch. Daremberg, professeur d'histoire de la médecine à la Faculté de Paris. 2 vol. in-8 avec figures..... 28 fr.
FOX. **Iconographie photographique des maladies de la peau**. 1 vol. in-4, 48 planches photographiées d'après nature, coloriées à la main. Cart..... 120 fr.
FRERICHS. **Traité pratique des maladies du foie et des voies biliaires**. *Troisième édition*. 1 vol. in-8 de XVI-896 pages, avec 158 figures..... 12 fr.
GALLARD. **Clinique médicale de la Pitié**. 1 vol. in-8, 600 pages, avec fig.. 10 fr.
GRIESINGER. **Traité des maladies infectieuses**. Maladies des marais, fièvre jaune, maladies typhoïdes (fièvre pétéchiale ou typhus des armées, fièvre typhoïde, fièvre récurrente ou à rechutes, typhoïde bilieuse, peste), choléra. *Deuxième édition*. 1 vol in-8, XXXII-742 pages..... 10 fr.
HALLOPEAU. **Traité élémentaire de pathologie générale**, comprenant la pathogénie et la physiologie pathologique. *Deuxième édition*. 1 vol. in-8 de 836 pages avec 145 figures..... 12 fr.

LANE

MEDICAL LIBRARY

Gift
Of Dr. Newcomer

LANE MEDICAL LIBRARY
STANFORD UNIVERSITY
MEDICAL CENTER
STANFORD, CALIF. 94305

TRAITÉ ICONOGRAPHIQUE

D'OPHTHALMOSCOPIE

LANE LIBRARY. STANFORD UNIVERSITY

DU MÊME AUTEUR

Traité des maladies des yeux. *Deuxième édition.* Paris, 1875, 1 vol. in-8 de XVI-896 pages, avec 416 figures..... 20 fr.
— *Le même*, cartonné..... 21 fr.

Diagnostic et traitement des affections oculaires (en collaboration avec le docteur DAGUENET). Paris, 1886, 1 vol. in-8 avec figures..... 16 fr.

Du diagnostic des maladies des yeux par la chromatoscopie rétinienne, précédé d'une étude sur les lois physiques et physiologiques des couleurs. Paris, 1868, 1 vol. in-8 de 267 pages avec 31 figures, une échelle chromatique comprenant 44 teintes et cinq échelles typographiques tirées en noir et en couleurs..... 7 fr.

Échelles optométriques et chromatiques pour mesurer l'acuité de vision, les limites du champ visuel et la faculté chromatique, accompagnées de tables synoptiques pour le choix des lunettes. Paris, 1883. 1 vol. gr. in-8 avec 34 pl. noires et col., cart..... 7 fr. 50

Échelles portatives des caractères et des couleurs, pour mesurer l'acuité visuelle. Paris, 1880, in-18 obl., 34 pl. noires et coloriées, cart..... 2 fr. 50

Schema du champ visuel, 100 feuilles..... 2 fr. 50

Étude ophthalmoscopique sur les altérations du nerf optique et sur les maladies cérébrales dont elles dépendent. Paris, 1866, 1 vol. in-8 de 1800 pages, avec une pl. en chromolithographie..... 5 fr.

Sur les altérations de la rétine et de la choroïde dans la diathèse tuberculeuse. Paris, 1867, in-8 de 16 pages, avec une pl. en chromolithographie..... 2 fr.

Des amblyopies et des amauroses toxiques, 1879, 1 vol. in-8..... 3 fr. 50

Des cataractes et de leur traitement. 1er *fascicule*. Paris, 1885, 259 pag.. 3 fr. 50

Journal d'Ophthalmologie. Recueil pratique de médecine et de chirurgie oculaires. Paris, 1872, 1 vol. in-8, avec figures.

Recueil d'Ophthalmologie. 1874 à 1878, 5 vol. in-8. — Nouvelle série, 1879 à 1885, tomes I à VII.

37-84. — CORBEIL. Typ. et Stér. CRETÉ.

TRAITÉ ICONOGRAPHIQUE

D'OPHTHALMOSCOPIE

COMPRENANT

LA DESCRIPTION DES DIFFÉRENTS OPHTHALMOSCOPES

L'EXPLORATION DES MEMBRANES INTERNES DE L'ŒIL

ET LE DIAGNOSTIC

DES AFFECTIONS CÉRÉBRALES ET CONSTITUTIONNELLES

PAR

X. GALEZOWSKI, 1832-1907.

Professeur libre d'ophthalmologie à l'École pratique, Officier de la Légion d'honneur

---

ATLAS DE 28 PLANCHES CHROMOLITHOGRAPHIÉES

CONTENANT 145 FIGURES

Et 32 figures intercalées dans le texte

DEUXIÈME ÉDITION

REVUE ET AUGMENTÉE

PARIS

LIBRAIRIE J. B. BAILLIÈRE ET FILS

19, rue Hautefeuille, près du boulevard Saint-Germain

1886

Tous droits réservés.

10
.15
886

AVANT-PROPOS

Les altérations des membranes internes de l'œil constituent un vaste champ pour les études ophthalmoscopiques : on y puise non seulement des indications précises pour le diagnostic des troubles visuels et des amblyopies de toute sorte ; mais on y trouve, en outre, les renseignements les plus précieux pour la pathogénie des affections du cerveau et de la moelle épinière, et des maladies constitutionnelles.

Ce *Traité d'ophthalmoscopie* et l'atlas qui l'accompagne sont destinés à vulgariser les notions essentielles de cette étude. Il est divisé en quatre parties.

La première comprend la *description des différents ophthalmoscopes et leur application.*

La deuxième a rapport à l'*exploration détaillée des différentes membranes de l'œil et de la réfraction*. Dans cette nouvelle édition nous avons ajouté l'examen de la réfraction de l'œil à l'aide de la *kératoscopie*, méthode découverte par le Dr Cuignet (de Lille) et qui a été complétée par les recherches de mes chefs de clinique, les docteurs Mengin et Parent.

La troisième partie est consacrée à l'*étude des rapports qui existent entre les altérations oculaires et les maladies cérébrales et constitutionnelles.*

Enfin la quatrième partie forme un *atlas qui se compose de* 28 *planches chromolithographiées représentant les lésions du fond de*

l'œil à leurs différentes périodes. Les cent quarante-cinq figures que contiennent ces planches se rapportent à des faits qu'il nous a été donné d'examiner dans notre clientèle particulière ou dans les hôpitaux de Paris, grâce à l'accueil bienveillant qui nous a été toujours réservé dans les services de nos confrères, et plus particulièrement dans ceux de nos excellents maîtres et amis, les professeurs Charcot, Hardy, Potain, Richet, G. Sée et Vulpian, auxquels nous nous plaisons à exprimer ici toute notre gratitude.

Nous avons pensé qu'il était nécessaire d'enrichir l'atlas de huit planches nouvelles, qui représentent des lésions ophthalmoscopiques encore mal connues, telles que les *endartérites rétiniennes*, les *thromboses*, ainsi que certaines *altérations rétino-choroïdiennes* de la *goutte* et de la *glycosurie*.

Ce livre, qui nous a mérité une mention honorable de la Faculté de médecine de Paris, a déjà rendu, nous aimons à le croire, quelques services aux lecteurs de la première édition : nous espérons que celle-ci, notablement augmentée, ne sera pas moins favorablement accueillie par les praticiens qui s'adonnent à l'ophthalmologie, soit qu'ils en fassent l'objet spécial de leurs études, soit qu'ils aient besoin d'y recourir pour résoudre différents problèmes de Pathologie

TRAITÉ
D'OPHTHALMOSCOPIE

PREMIÈRE PARTIE

DE L'OPHTHALMOSCOPE ET DE SES APPLICATIONS

CHAPITRE PREMIER

HISTORIQUE

Depuis l'invention de l'ophthalmoscope, la pathologie oculaire a fait de grands progrès; l'usage de cet instrument devient indispensable non seulement pour un oculiste, mais pour tous ceux qui veulent trouver, dans l'état des membranes internes de l'œil, les signes anatomiques des affections cérébrales ou constitutionnelles.

Avant d'aborder la description de cet instrument et de ses nombreuses variétés, il ne sera pas superflu de donner un aperçu historique de l'invention, et d'indiquer les phases qui ont précédé la merveilleuse découverte de Helmholtz.

Les savants se sont depuis longtemps préoccupés du miroitement des yeux chez les animaux et quelquefois chez l'homme.

Déjà, en 1704, Méry (1) et la Hire (2) avaient entrevu la pos-

(1) Méry, *Histoire de l'Acad. royale des sciences*, 1704, p. 107.
(2) La Hire, *Ibid.*, 1709, p. 119.

sibilité d'éclairer l'intérieur de l'œil, à la suite d'une expérience qu'ils avaient faite, et qui consistait à plonger un chat dans l'eau, ce qui leur permettait de voir les vaisseaux de la rétine chez cet animal. Ils ne comprenaient pas pourquoi l'on ne pouvait pas voir le fond de l'œil chez l'homme, quoique, d'après leur dire, « les rayons qui partent d'un point de son fond aient passé « par les trois surfaces de ses humeurs, s'y détournent de telle « manière, qu'ils en sortent comme parallèles entre eux ; c'est « pourquoi nous pourrions voir distinctement cet objet. »

Les investigateurs qui les ont suivis n'ont su expliquer le miroitement de l'œil des animaux que par des hypothèses sans fondement, persuadés, surtout, que ce phénomène était dû à une force vitale propre à l'animal.

Selon Scarpa, si on regardait dans l'œil de certains sujets à travers la pupille, on y apercevait un état particulier produit par la lumière, qui traversait la partie mince et transparente de la sclérotique (1).

Après lui, Behr (2) constata dans un cas d'iriderémie chez une jeune fille, que si l'observateur regardait dans une direction presque parallèle à celle des rayons incidents qui entraient dans l'œil de l'enfant, il pouvait facilement apercevoir le miroitement du fond de l'œil.

Ce n'est que bien plus tard que Prevost, de Genève (3), est arrivé à démontrer que le miroitement de l'œil provenait d'une réflexion des rayons lumineux venus du dehors, et que jamais l'œil ne brillait dans une obscurité complète.

Les premières tentatives pour explorer à l'aide d'un miroir les maladies profondes de l'œil appartiennent à Carron du Villards (4). « La lumière artificielle, disait-il, n'est préférable à la naturelle que dans les cas où il est nécessaire d'étudier l'état de l'humeur vitrée et de la rétine, en faisant « brusquement refléter le corps lumineux dans les différents « points de l'anfractuosité oculaire. » Pour atteindre ce but, il conseillait de se servir de « *miroirs creux* », qu'il appelle

(1) Scarpa, *Tratt. delle princip. malattie d'occhi.* Pavia, 1816, p. 147.
(2) Behr, *Hecker's Annalen*, t. I, 1839, p. 373.
(3) Prevost, *Bibliothèque britannique*, t. XLV.
(4) Carron du Villards, *Guide pratique des maladies des yeux.* Paris, 1833, t. I, p. 102.

ophthalmoscopes. On voit par ce qui précède combien cet auteur était près de la découverte, mais il conseillait de regarder dans le miroir pour voir l'image du fond de l'œil réfléchie à sa surface.

C'est en 1846 que le chirurgien anglais Cumming est arrivé à éclairer le fond de l'œil en plaçant le malade devant une bougie, et en regardant dans son œil par-dessus la flamme de cette bougie.

A la même époque, Brücke (de Vienne) (1) faisait des expériences analogues qui aboutissaient aux mêmes résultats, et démontraient d'une manière positive la possibilité d'éclairer le fond de l'œil.

Mais c'est à Helmholtz (2) que revient l'honneur d'une des plus belles découvertes de notre époque.

Il se servit pour son ophthalmoscope d'un prisme triangulaire creux, dont un côté, obliquement coupé, supportait sous un angle de 58° trois verres plans bien polis et superposés ; ces plaques superposées servaient de miroir réflecteur et permettaient de regarder dans le fond de l'œil (fig. 3).

L'ophthalmoscope était inventé, et il ne restait qu'à le perfectionner selon les différents besoins que pouvait présenter ce nouveau mode d'investigation.

Des modifications très nombreuses ont été faites, depuis cette époque, dans la construction et dans les modes d'application de l'ophthalmoscope, car on a cherché à rendre l'image plus nette, plus grande, plus facile à observer ou à démontrer.

Les conditions qui devaient se trouver réunies dans un bon ophthalmoscope, étaient les suivantes. Il fallait :

1° Que la rétine fût bien éclairée ou, en d'autres termes, que l'instrument eût la faculté de concentrer la lumière sur cette membrane ;

2° Que l'œil de l'observateur se trouvât placé sur la ligne centrale des rayons lumineux ;

3° Que les rayons réfléchis de la rétine prissent, après leur sortie de l'œil, une direction parallèle ou un peu divergente.

Pour remplir la première de ces conditions et donner un

(1) Brucke, *Muller's Archiv für Anatomie*, 1847, p. 225.
(2) Helmholtz, *Beschreibung eines Augenspiegel zur Untersuchung der Netzhaut milebenden Auge*. Berlin, 1851.

éclairage suffisant, on a eu recours aux miroirs plans ou concaves. C'est ce que nous voyons dans les ophthalmoscopes de Ruete, Jæger, Desmarres, etc.

Pour les démonstrations ophthalmoscopiques, d'autre part, selon que l'on voulait examiner le fond de l'œil à l'image droite ou renversée, on a dû modifier les courbures des miroirs concaves.

Dans ces derniers temps, les ophthalmologistes ont cherché à donner une nouvelle destination à l'ophthalmocope ; ils ont eu recours à cet instrument pour définir le degré de la réfraction d'un œil à examiner. De là est née une série d'ophthalmoscopes à réfraction qui permettent non seulement de préciser d'une manière assez exacte le degré d'hypermétropie ou de myopie de l'œil examiné, mais ils donnent en outre le moyen de distinguer à l'image droite avec la plus grande précision les altérations les plus fines, je dirais presque microscopiques de la rétine et de la choroïde.

Les ophthalmoscopes de Loring, de Cooper, de Nettelschip, de Landolt, de Galezowski, et de Parent, sont autant d'instruments à réfraction perfectionnés, qui joignent à la facilité d'application, la précision dans la perception très nette de l'image droite du fond de l'œil. L'ophthalmoscope de Parent présente en outre un certain avantage sur les autres : l'auteur y a ajouté une série de verres cylindriques à l'aide desquels il peut définir l'astigmatisme, mais il a le grand inconvénient d'être lourd et difficile à manier.

Pour les démonstrations ophthalmoscopiques, nous possédons aussi un nombre assez considérable d'instruments, entre autre ceux de Liebreich, de Follin, de Sichel fils, et de Galezowski, qui donnent la possibilité de faire des démonstrations du fond de l'œil soit au lit des malades, soit dans une autre position. C'est un progrès de plus qui met les connaissances acquises à la portée de tout le monde.

Avec les modifications et les perfectionnements réalisés dans ces derniers temps, toutes les difficultés ont été vaincues, les défauts réparés, et l'on peut dire que l'ophthalmologie possède aujourd'hui les instruments nécessaires pour établir un diagnostic sérieux des maladies internes de l'œil.

CHAPITRE II

THÉORIE DE L'EXAMEN A L'IMAGE DROITE ET A L'IMAGE RENVERSÉE

Explication du procédé par l'image droite. — L'examen des yeux par le procédé de l'image droite se fait, soit au moyen des ophthalmoscopes composés, tels que ceux de Helmholtz ou de Zehender, soit avec un ophthalmoscope simple qui sert pour l'examen à l'image renversée. Dans ce cas la loupe convexe est inutile, mais on se rapproche avec le réflecteur très près de l'œil à examiner, et l'on regarde à travers le trou central préalablement muni d'une lentille concave n° 10 ou 8.

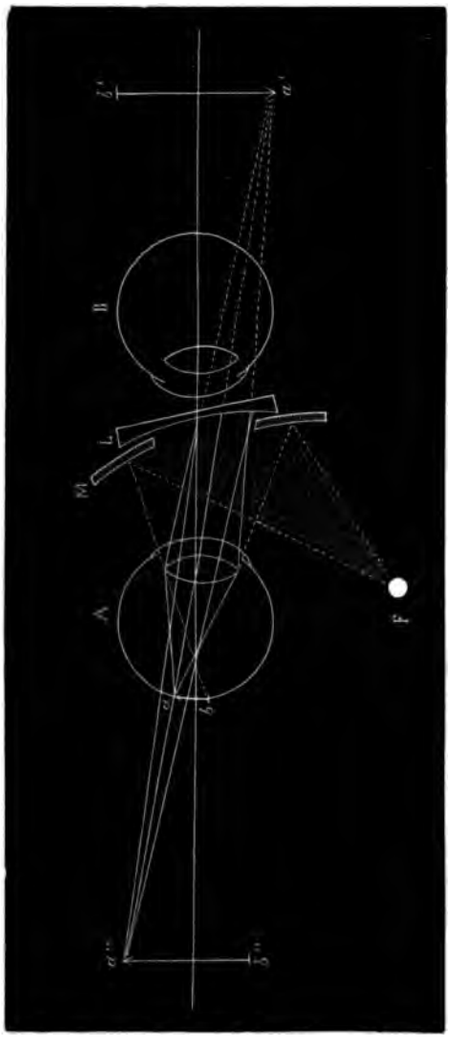

Fig. 1. — Théorie de l'ophthalmoscope. Image droite.

Chez les personnes hypermétropes, de même que dans les yeux atteints de névrites optiques, on peut voir la papille du nerf optique par un simple éclairage du réflecteur.

Cet examen donne une image virtuelle, mais droite, ce qui est dû à la direction des rayons lumineux (fig. 1).

La figure 1 sert à démontrer la loi d'après laquelle les rayons lumineux ayant éclairé la rétine transportent son image jusque dans l'œil de l'observateur, et produisent là une image directe et non renversée de la rétine observée.

Soit A l'œil du malade et B celui de l'observateur, qui regarde à travers le trou central du miroir M, muni d'une lentille biconcave L. Le cône lumineux venant de la lampe F, réfléchi par le miroir, éclaire une partie *ab* de la rétine A. Les rayons de cette image sortant de l'œil seraient réunis en *a'b'*, s'ils n'étaient pas interceptés par la lentille concave L. Cette dernière, par sa propriété dispersive, imprime une autre direction à ces mêmes rayons en les faisant converger vers les points *a''b''*, de sorte que l'observateur B semble voir l'image directe de la rétine *ab* en *a''b''* plus grande et plus éloignée qu'elle ne l'est en réalité.

Explication du procédé par l'image renversée. — Au moyen de cet ophthalmoscope on obtient une image renversée de la ré-

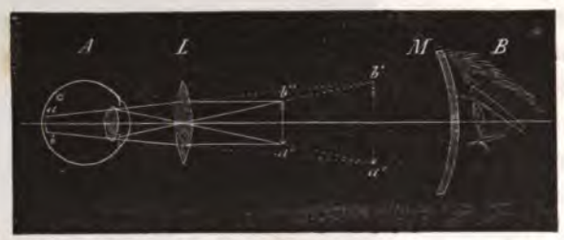

Fig. 2. — Théorie de l'ophthalmoscope. Image renversée (*).

(*) A, œil observé; B, l'observateur; M, miroir ophthalmoscopique; les rayons partent de *ab*, traversent les milieux réfringents de l'œil, et vont former une image aérienne renversée et agrandie en *a'b''* au point de la vision distincte de l'œil observé. Si l'on applique une lentille biconvexe contre l'œil observé, l'image *a'b'* se formera en *a''b''*, c'est-à-dire qu'elle sera plus petite, plus rapprochée de l'œil observé et plus distincte.

tine. Ce renversement n'est pas dû à la lentille biconvexe que l'on tient devant l'œil, comme on serait tenté de le croire ; tout au contraire, en examinant le fond de l'œil à une distance de 25 centimètres, on voit l'image aérienne de la rétine qui est par elle-même renversée. La lentille biconvexe placée devant l'œil du malade ne sert qu'à rapprocher cette image et à la rendre plus nette et plus facile à distinguer.

La figure 2 donnera une idée exacte de la marche des rayons lumineux et fera bien comprendre la formation de l'image rétinienne.

Supposons que l'œil A soit éclairé au moyen d'un miroir concave M, sur lequel est concentrée la lumière de la lampe placée à côté. En admettant que la largeur de la pupille est assez grande, le faisceau lumineux qui arrivera dans le fond de l'œil n'éclairera qu'une surface *ab* de la rétine. Ces mêmes rayons, réfléchis en sortant de l'œil, auraient leur foyer en *b'a'*, et formeraient l'image renversée de la rétine, si la lentille biconvexe L n'était pas placée sur leur trajet. Mais cette dernière rend ces rayons plus convergents et plus rapprochés de l'œil observé, de sorte que le point *b'* est porté en *b''* et *a'* en *a''*. L'image ainsi obtenue est plus petite que la première, mais elle est plus rapprochée de l'œil, et par conséquent plus distincte pour l'œil B de l'observateur.

Les ophthalmoscopes pour l'image renversée peuvent servir aussi pour l'image droite; il suffit, en effet, de placer une lentille concave n°s 5, 8 ou 10, derrière le miroir, et de s'approcher de l'œil du malade à une distance de 3 ou 4 centimètres, pour qu'on puisse voir l'image droite fortement grossie.

CHAPITRE III

DESCRIPTION DE L'OPHTHALMOSCOPE ET DE SES DIFFÉRENTES VARIÉTÉS

Avec les perfectionnements qui sont apportés journellement dans la construction d'ophthalmoscopes, leur nombre a augmenté d'une manière tellement considérable, qu'il serait aujourd'hui difficile à un commençant de savoir quel est l'instrument qu'il doit choisir pour son usage personnel.

Lorsqu'on veut se rendre exactement compte de l'un ou de

l'autre de ces appareils, il est nécessaire de se familiariser avec leur usage et de connaître les principes d'après lesquels ils ont été construits, leurs avantages et leurs inconvénients.

Nous donnerons une description succincte de chacun de ces appareils.

On divise en général les ophthalmoscopes en divers groupes.

Les uns, comme Zehender, en forment trois classes selon que le réflecteur est un miroir *plan*, *homocentrique* ou *hétérocentrique*.

D'autres, comme Maurice Perrin, divisent ces instruments en deux groupes : *ophthalmoscopes mobiles* et *ophthalmoscopes fixes*.

Pour faciliter autant que possible l'étude de ces divers instruments, nous croyons nécessaire de les ranger sous ces quatre groupes :

a) *Ophthalmoscopes à main, simples (ancien modèle);*
b) *Ophthalmoscopes fixes ou à démonstration;*
c) *Ophthalmoscopes binoculaires à amplification ;*
d) *Ophthalmoscopes mobiles à réfraction.*

ARTICLE PREMIER

OPHTHALMOSCOPES A MAIN, SIMPLES (ANCIEN MODÈLE)

I. — Ophthalmoscope de Helmholtz.

C'est le premier instrument qui fut inventé par le professeur Helmholtz en 1851. Il est peu usité aujourd'hui, mais il est bon de connaître l'instrument à l'aide duquel le problème de l'éclairage du fond de l'œil fut résolu.

Description. — Cet ophthalmoscope (fig. 3) se compose d'un réflecteur formé de trois plaques de verre bien poli et superposées, et qui forment l'hypoténuse *hhkk* d'un appareil ayant la conformation d'un prisme fixé sur un manche. La boîte prismatique, qui est noircie à l'intérieur, présente un trou en

n, à travers lequel l'observateur peut regarder dans la direction de l'hypoténuse *hk*. Dans la partie *cc* de l'appareil, on place les verres concaves des différents foyers selon le besoin.

Mode d'application. — Le malade étant assis auprès d'une table sur laquelle se trouve une lampe que l'on approche de l'œil à examiner, on dirige les plaques en verre *hk* de l'ophthalmoscope, de façon à ce qu'elles réfléchissent la lumière et éclairent la pupille. En regardant par la partie *n* de l'appareil, l'observateur verra l'image réfléchie du fond de l'œil.

Avantages et inconvénients. — Cet instrument ne permet de voir nettement que le fond de l'œil si la pupille est bien dilatée ; il ne donne presque pas de reflet et permet de voir l'image droite distinctement. Mais son éclairage est insuffisant et son maniement compliqué et difficile : c'est pourquoi cet instrument n'est plus usité.

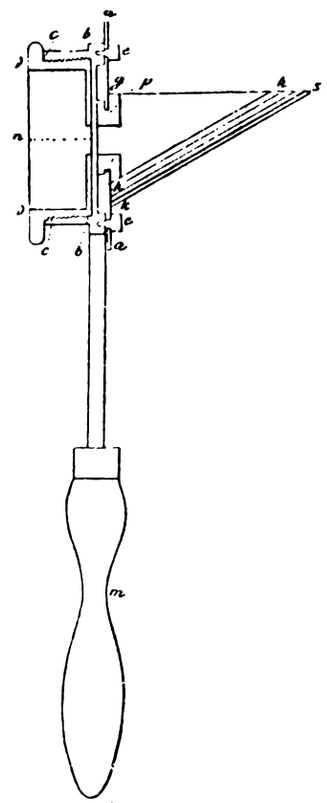

Fig. 3. — Ophthalmoscope de Helmholtz.

II. — Ophthalmoscope de Frobelius.

Description. — L'ophthalmoscope de Frobelius est une modification de l'ophthalmoscope de Helmholtz. Cet auteur a remplacé les plaques de glace superposées par un prisme plan rectangulaire perforé de la surface hypoténuse à un de ses côtés. Les rayons lumineux réfléchis par la surface hypoténuse, sont renvoyés dans l'œil observé.

Mode d'application. — L'examinateur regarde à travers le trou du prisme et examine le fond de l'œil.

Avantages et inconvénients. — Il est destiné surtout à faciliter

l'examen à l'image droite de la rétine, et permet de distinguer nettement la macula.

III. — Ophthalmoscope à miroir prismatique de Meyerstein

Description. — Cet auteur emploie comme réflecteur un prisme à réflexion totale, disposé de manière à renvoyer par sa face hypoténuse la lumière dans l'œil observé ; un trou percé à travers le prisme livre passage aux rayons de retour qui vont dans l'œil de l'observateur.

Avantages et inconvénients. — Cet instrument est très difficile dans son application, la grande distance qui existe entre le miroir et l'œil observé rétrécit notablement le champ de vision et ne donne qu'un résultat très incomplet dans l'examen.

IV. — Ophthalmoscope de Coccius.

Description. — Il se compose d'un miroir plan A (fig. 4) associé à une lentille B convexe n° 5, qui se place obliquement tout près du miroir et sert à concentrer les rayons lumineux sur celui-ci (1). Par sa forme, il ressemble à celui de Zehender.

Fig. 4. — Ophthalmoscope de Coccius.

Mode d'application. — Lorsqu'on veut examiner l'œil à une distance très rapprochée et à l'image droite, on place successivement derrière le trou central un des verres concaves qui se trouvent ajustés dans la coulisse *c*.

Pour l'examen à l'image renversée, on enlève habituellement la lentille n° 5 convexe, et l'on examine le fond de l'œil comme avec un simple réflecteur. Si l'image de la rétine n'est pas nette, on place alors derrière le miroir une des lentilles con-

(1) Coccius, *Ueber die Anwendung des Augen-Spiegels*. Leipzig, 1853.

caves ou convexes qui se trouvent dans la trousse, et l'on recommence l'examen.

V. — Ophthalmoscope de Zehender.

Description. — L'instrument (fig. 5) se compose d'un miroir métallique convexe de 6 pouces de foyer, fixé sur un manche, et d'une lentille biconvexe de 2 pouces de foyer (18 dioptries), enchâssée dans un anneau métallique qui s'articule avec le miroir. Une lentille concave n° 10 (4 dioptries) est placée derrière le trou central.

Fig. 5. — Ophthalmoscope de Zehender.

Mode d'application. — Après avoir dilaté préalablement la pupille de l'œil qu'on doit examiner, on approche la lampe tout près de ce dernier, puis on dispose l'ophthalmoscope de façon que la lentille convexe de 2 pouces et le miroir forment un angle aigu l'un par rapport à l'autre.

Par quelques mouvements latéraux de la lentille, on cherche ensuite à concentrer la lumière de la lampe sur le miroir. Tant que la lumière qu'il réfléchit ne formera pas un disque rond, régulier, bien clair, avec une petite ombre au centre, l'instrument ne donnera pas un bon éclairage. Alors seulement, en l'approchant de l'œil du malade à la distance de 5 à 6 centimètres, et en regardant fixement dans la pupille à travers le petit trou central, on apercevra une petite surface rouge, sur laquelle on pourra distinguer les vaisseaux et les moindres altérations de la rétine et de la choroïde sensiblement amplifiés.

En inclinant légèrement le miroir à droite ou à gauche, en haut ou en bas, on pourra explorer successivement différentes parties de la rétine. Pourtant cet examen est beaucoup plus

(1) Zehender, *Archiv f. Ophthalm. von Graefe*, Bd. I. Abth. I, S. 121. Berlin, 1853.

difficile que le premier, et il demande beaucoup de patience de la part du malade et du chirurgien; la dilatation de la pupille est aussi indispensable.

Avantages. — Cet ophthalmoscope est spécialement destiné pour l'examen à l'image droite, et il présente une des combinaisons les plus heureuses; on en obtient une image très grande et très nette.

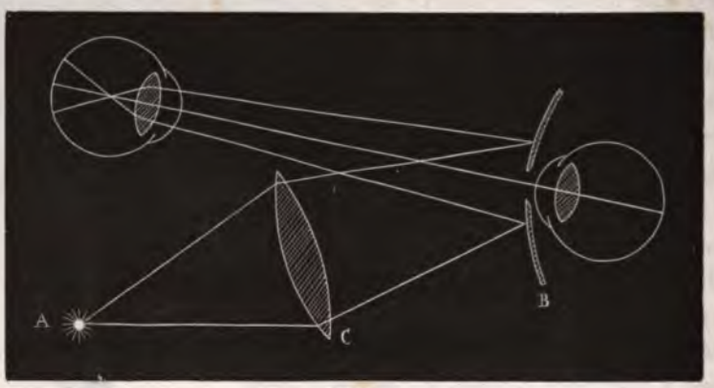

Fig. 6. — Réflecteur convexe, combiné avec une lentille biconvexe.

La rétine est éclairée au moyen du miroir convexe par le foyer même des rayons lumineux, et par conséquent l'image est plus claire et plus nette. Dans cet ophthalmoscope, le reflet de la cornée est sensiblement atténué et même complètement effacé, ce qui est très important dans l'examen à l'image droite.

On peut juger de la direction des rayons lumineux dans l'ophthalmoscope de Zehender, aussi bien que dans celui de Coccius, par la figure 6.

VI. — Ophthalmoscope de Jaeger.

Description. — Il se compose d'un tube court *aa* monté sur un manche (fig. 7). Le tube, coupé à pan oblique du côté dirigé vers l'œil observé, est muni de deux rainures destinées à supporter des réflecteurs de diverses formes contenus dans l'anneau représenté figure 8. De plus, on peut faire glisser dans

ce tube un deuxième tube court contenant deux lentilles pour l'éclairage oblique (fig. 9) ; l'ophthalmoscope se transforme alors en loupe de Brücke. Enfin, dans l'intérieur du tube, on peut encore placer une plaque divisée en carrés numérotés que l'œil examiné pourra fixer successivement (fig. 10). Des lentilles

Fig. 7. — Ophthalmoscope de Ed. Jaeger (*).

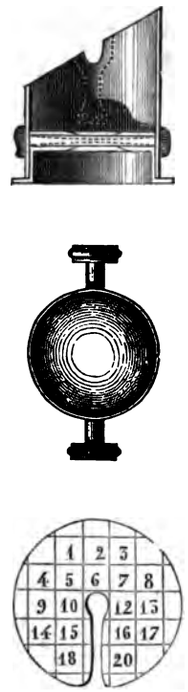

Fig. 8 à 10. — Ophthalmoscope de Ed. Jaeger (**).

(*) *aa*, tube court muni de deux rainures dans lesquelles on engage le miroir représenté par la fig. 9.
(**) Fig. 8, coupe du tube court qui entre dans la composition de l'ophthalmoscope de Ed. Jaeger. — Fig. 9, anneau renfermant un réflecteur. — Fig. 10, plaque divisée en carrés numérotés.

concaves ou convexes peuvent être adaptées à l'extrémité antérieure du tube dans les cas de myopie ou d'hypermétropie.

Avantages et inconvénients. — Cet ophthalmoscope est susceptible de remplir diverses indications et de servir pour l'examen de l'image droite ou renversée. Car il suffit de se servir du miroir plan pour voir de tout près l'image droite de la rétine ; pour l'image renversée, on remplace dans l'instrument le miroir plan par le concave.

L'examen avec cet instrument présente quelques inconvénients : le tube à travers lequel on doit examiner le fond de l'œil est trop long, ce qui rétrécit d'une manière sensible l'étendue du champ d'éclairage, et rend par conséquent l'examen plus difficile et moins satisfaisant dans ses résultats.

VII. — Ophthalmoscope d'Anagnostakis.

Description. — C'est un simple miroir concave fixé à un manche ayant 5 centimètres de diamètre, et d'un foyer de 7 centimètres. Il est en verre amalgamé, dont le centre est perforé d'un trou de 4 millimètres. Son emploi est le même que d'autres instruments analogues.

Avantages et inconvénients. — Par suite d'un foyer trop court il ne donne qu'un faible éclairage et une image diffuse.

VIII. — Ophthalmoscope de Desmarres père.

Description. — Cet instrument se compose d'un miroir rond taillé dans une plaque d'acier, légèrement concave sur une de ses faces, parfaitement poli, circulaire, muni d'un manche de 4 ou 5 centimètres de long, taillé dans le même morceau d'acier. A chacune des deux extrémités du diamètre transversal et près de la circonférence, le miroir est percé de deux petits trous, ils laissent à la lumière toute sa netteté. La petite fourche mobile contient une lentille concave n° 6 ou convexe n° 12, à volonté.

Avantages et inconvénients. — Cet instrument est très simple, portatif et facile à manier ; on peut l'employer pour l'image droite ou renversée.

IX. — Ophthalmoscope de Gillet de Grandmont.

Description. — Il consiste en une sorte de monture de lunette, au milieu de laquelle est vissée une douille de cuivre, avec un écrou à l'intérieur qui permet de rapprocher ou d'éloigner de l'œil la lentille à une distance convenable (fig. 11).

Pour l'examen du fond de l'œil à l'image droite et pour

définir la réfraction de l'œil, l'auteur se sert actuellement d'un miroir concave derrière lequel il faut glisser une planchette munie d'une double série de verres concaves et convexes.

Mode d'application. — Après avoir fixé cet appareil sur la tête du malade et placé la lentille devant l'œil qu'on veut examiner, on projette la lumière sur la lentille au moyen d'un réflecteur concave quelconque.

Fig. 11. — Ophthalmoscope de Gillet de Grandmont.

Avantages et inconvénients. — Cette modification ingénieuse a pour effet de faciliter l'usage de l'ophthalmoscope aux commençants.

La plus grande difficulté pour se servir de l'ophthalmoscope provient de la position qu'il convient de donner à la lentille; cette difficulté est sensiblement diminuée par l'appareil de Gillet de Grandmont.

X. — Ophthalmoscope de Stellwag von Carion.

Description. — Il se compose d'un miroir concave perforé au centre et fixé sur un manche. Derrière le miroir se trouve

LANE LIBRARY. STANFORD

fixé un disque rond (disque de Rekoss) qui contient sept verres différents. En tournant ce disque autour de son axe, on peut placer les différents numéros concaves : 4, 8, 10 et 12, ou l'un des convexes : 6, 8, 12.

Stellwag était le premier qui a eu l'idée d'adapter derrière le miroir des roues superposées munies d'une série de verres convexes ou concaves. Ce mécanisme est aujourd'hui employé dans tous les ophthalmoscopes à réfraction.

XI. — Ophthalmoscope à main de Follin.

Cet instrument est construit sur le même principe que celui de Stellwag, il se compose d'un miroir concave à foyer long, en verre étamé. Une roue munie de deux verres concaves et de deux convexes tourne derrière ce dernier et permet de voir mieux le fond de l'œil myope ou hypermétrope.

XII. — Ophthalmoscope de Panas.

Description. — Grâce à un mécanisme fort simple, le couvercle porte-lentille objectif (fig. 12) se rabat alternativement

Fig. 12. — Ophthalmoscope de Panas.

sur l'une ou l'autre face du miroir, qui répond de la sorte à toutes les exigences de la pratique ophthalmoscopique et ophthalmométrique.

Avantages. — Convaincu que si l'éclairage faible pour l'examen direct est resté en dehors de la pratique de tous les jours, cela tenait à la difficulté d'exiger de simples médecins praticiens la possession de deux ophthalmoscopes, l'un concave et l'autre plan, M. le professeur Panas a eu l'idée de réunir ces deux instruments en un seul.

XIII. — Ophthalmoscope à main de Galezowski.

Description. — Je donne ordinairement la préférence aux miroirs concaves de 23 à 25 centimètres de foyer, faits de verre très mince et étamé (fig. 13). Au centre de ce miroir, il existe un trou de 5 millimètres de diamètre. Le miroir est enchâssé dans un encadrement métallique auquel est fixé un manche pliant, pouvant s'abattre sur le miroir, ce qui le rend plus portatif. Une fourche, fixée derrière le miroir et munie à volonté d'une lentille convexe, n° 12, pour faciliter l'examen d'hypermétrope ou presbyte, ou bien d'une lentille concave n° 10, pour l'examen de l'image directe de la rétine, peut se placer vis-à-vis du trou central du miroir. Cet ophthalmoscope est porté dans une petite boîte, qui contient aussi une loupe C de 2 pouces 1/4 de foyer, enchâssée dans un cercle métallique, et un petit compte-gouttes B, pour la solution d'atropine (1).

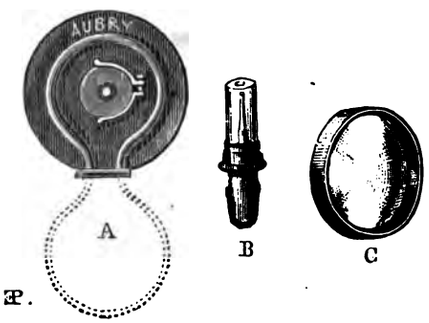

Fig. 13. — Ophthalmoscope à main de Galezowski.

Mode d'application des ophthalmoscopes à main pour l'examen à l'image renversée. — Les ophthalmoscopes à main servent habituellement pour l'exploration du fond de l'œil à l'image renversée.

On saisit de la main droite le miroir par son manche (fig. 14), et, en l'approchant de son œil droit, on l'applique au rebord orbitaire et sur la racine du nez; puis on dirige obliquement sa surface miroitante vers la lampe, placée à côté et un peu en arrière du malade.

Par quelques mouvements latéraux du miroir, on parvient à projeter la lumière réfléchie sur l'œil que l'on examine. On voit alors à travers le trou central la papille éclairée et colorée

(1) Cet instrument a été construit d'après mes indications par M. Aubry, fabricant d'instruments de chirurgie.

en rouge. A ce moment on s'éloigne de l'œil observé à une distance de 20 ou 25 centimètres, et l'on porte de la main gauche la lentille 2 1/4 devant la pupille, où on la maintient dans une position verticale à la distance de son foyer (2 pouces 1/4). Pour plus de fixité, la main qui tient cette lentille s'appuie avec le petit doigt sur le bord orbitaire externe pour l'œil droit, et sur la racine du nez lorsqu'on explore l'œil

Fig. 14. — Examen avec l'ophthalmoscope à main.

gauche. Cette fois la lumière réfléchie n'arrivera à la pupille qu'en passant par la lentille ; quelques mouvements latéraux du miroir, accompagnés d'une légère inclinaison de la lentille, de son rapprochement ou de son éloignement de l'œil, permettront de voir le fond de l'œil rouge ainsi que l'image de la rétine, du nerf optique et de la choroïde.

Pour rendre l'examen plus facile, j'ai fait fixer la lentille sur un pied dont la longueur est égale à celle du foyer. Les commençants peuvent ainsi arriver plus facilement à trouver la papille.

La figure 14 montre exactement les détails de la manœuvre opératoire, de la position du malade, de la lampe, et de la manière dont il faut tenir l'instrument. Pour obtenir une plus grande netteté de l'image, un écran pourra être placé entre

la lampe et la tête du malade, ainsi que l'indique la figure.

Avantages et inconvénients. — En général, les miroirs de verre étamé ont l'inconvénient de donner un double reflet au centre de la pupille, mais ils éclairent mieux. Au contraire, les miroirs métalliques n'ont pas cet inconvénient et sont préférables aux autres dans les examens minutieux.

XIV. — Ophthalmoscope à main de Monoyer.

Description. — La disposition adoptée pour cet instrument est semblable à celle qui est usitée dans la loupe de poche dite *loupe fermante*.

Cet ophthalmoscope est représenté dans les figures 15 et 16,

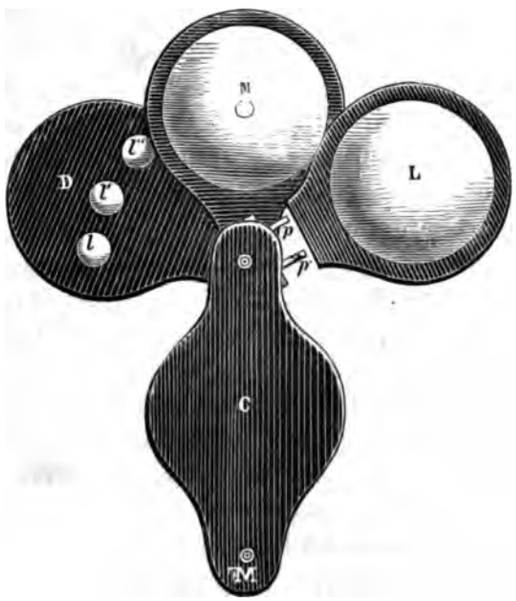

Fig. 15. — Ophthalmoscope de Monoyer. (L'instrument est vu de face, ouvert et étalé, échelle de 2/3.)



Fig. 16. — Le même instrument, vu de profil et fermé.

aux deux tiers de sa grandeur naturelle ; la figure 15 montre l'instrument ouvert et étalé, vu de face ; la figure 16 le montre fermé et vu de profil.

On voit en L, M, D, les trois parties essentielles, savoir : un

miroir concave M, une lentille objective L, et une série de trois lentilles oculaires *l*, *l'*, *l''*. Le miroir est en verre argenté ; il a 34 millimètres de diamètre et 6 pouces 1/2 (18 centimètres) de longueur focale ; il présente au centre un petit cercle de 3 millimètres de diamètre, dont on a ôté la couche d'argent, pour livrer passage aux rayons qui doivent être reçus dans l'œil de l'observateur. La lentille objective L, destinée à l'examen de l'image renversée, est une lentille biconvexe de 2 pouces 1/4 (6 centimètres) de longueur focale et de même diamètre que le miroir. Les trois lentilles oculaires n'ont que 8 millimètres de largeur et sont enchâssées, l'une à côté de l'autre, dans l'épaisseur d'un disque circulaire D.

Les montures de ces trois pièces ont les mêmes dimensions et sont portées, à l'aide d'un prolongement, par un pivot commun autour duquel elles peuvent tourner, chacune séparément, pour être introduites entre les châssis C et C'. La lentille objective, placée devant le miroir, est la seule pièce qui puisse être détachée du reste de l'appareil ; c'est aussi la seule pour laquelle cette condition soit indispensable ; dans ce but, le prolongement de la monture est brisé au milieu et la lentille n'est rattachée au pivot commun que lorsque les deux pointes *p* et *p'* sont engagées dans les trous correspondants de la monture. Le disque D, porteur des lentilles oculaires, est derrière le miroir ; cette disposition permet d'amener à volonté l'un quelconque des oculaires en regard de la partie non argentée du miroir. Dans le modèle de 1869 (1), l'un des oculaires, celui du milieu, est une lentille convexe de 8 pouces de longueur focale, et servant de loupe pour observer l'image renversée ; les deux autres sont des lentilles concaves, — 8 et — 16, qui suffisent, en général, pour l'examen à l'image droite.

Avantages. — On a pu, par ce moyen, supprimer l'étui ou la boîte des ophthalmoscopes ordinaires, ou, du moins, faire servir cette pièce accessoire à deux fins, comme enveloppe de protection et comme manche de l'instrument. En rattachant alors toutes les autres pièces à cette partie de l'appareil, on a obtenu un instrument occupant peu de place, très portatif par

(1) Le nouveau modèle se trouve chez M. Esler, fabricant d'instruments de chirurgie à Strasbourg.

conséquent, d'un maniement prompt et facile, et ne le cédant néanmoins à aucun autre sous le rapport des qualités optiques.

ARTICLE II

OPHTHALMOSCOPES FIXES ET A DÉMONSTRATION

I. — Ophthalmoscope de Ruete.

Ruete a eu le premier l'idée de donner à l'ophthalmoscope la forme et les conditions d'un instrument fixe. De plus, il doit être considéré comme l'inventeur de la méthode d'examen du fond de l'œil à l'image renversée.

Description. — *de* est un miroir concave (fig. 17) de 3 pouces

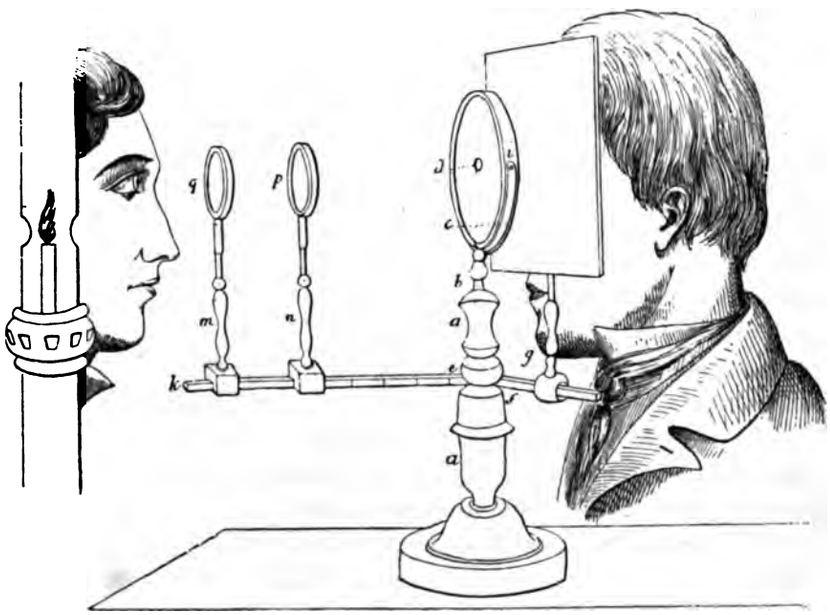

Fig. 17. — Ophthalmoscope de Ruete.

de diamètre et de 10 pouces de foyer, fixé à un pied *aa ; q* et *p* sont deux lentilles convexes pouvant à volonté se rapprocher

ou s'éloigner du miroir. Derrière ce dernier, se trouve un écran noir.

Mode d'application. — On dispose l'instrument (fig. 17) de telle sorte que les centres des deux lentilles et du miroir soient au même niveau et à la hauteur de l'œil qu'on examine. La lampe est placée à côté du malade ; l'écran sert à garantir l'œil de l'examinateur contre l'action directe de la lumière de la lampe. Selon qu'on approche ou que l'on éloigne les deux lentilles et que l'on change leurs rapports relatifs, on agrandit ou on diminue l'image du fond de l'œil observé, qui n'est plus directe comme dans les ophthalmoscopes précédents, mais renversée.

Avantages et inconvénients. — La mobilité de chaque partie de cet appareil, et l'absence d'un tube autour des lentilles, rendent l'image aérienne de la rétine confuse ; c'est pourquoi il n'a pas pu être utilisé.

Ruete s'était servi aussi de ce même miroir concave comme simple ophthalmoscope à main.

II. — Ophthalmoscope de Donders-Epkens.

Description. — Selon les indications de Donders, le mécanicien Epkens a construit l'appareil suivant : à une extrémité du tube il a placé sous un angle de 75° un miroir plan dépourvu d'amalgame au centre ; à l'autre extrémité de ce même tube il a fait fixer une lentille convexe de 2 pouces, qui sert à concentrer la lumière de la lampe sur le miroir.

Mode d'application. — Le malade se plaçait immédiatement au-devant et en face du miroir, il regardait dans la glace, pendant que l'observateur se plaçait derrière le miroir et voyait à travers le trou central dans le fond de l'œil.

Avantages et inconvénients. — Cet instrument présente un avantage sur les autres en ce sens, qu'étant muni d'un appareil micrométrique à l'intérieur du tube, il permet de mesurer la grandeur de l'image du fond de l'œil. Mais son application est difficile, de même que son éclairage est insuffisant ; c'est pourquoi il n'est plus employé aujourd'hui dans la pratique journalière.

III. — Ophthalmoscope de Hasner.

Description. — Deux tubes rentrants et pouvant s'allonger ou se raccourcir au moyen d'une vis de rappel contiennent à un bout un miroir concave de 7 pouces qui est fixé dans le tube extérieur et peut tourner autour de son axe. Une lentille convexe d'un court foyer est fixée, mais elle peut remuer autour de son axe et se placer obliquement. La distance entre le miroir et la lentille peut varier et se mesurer sur une échelle.

Mode d'application. — Cet instrument doit être tenu à une certaine distance de l'œil observé, la lentille rapprochée de l'œil observé de 1/2 à 1 1/2 pouces.

Avantages et inconvénients. — Son usage était très difficile par suite de sa trop grande mobilité.

Liebreich et Follin l'ont rendu plus stable et plus fixe en le fixant sur un pied.

IV. — Ophthalmoscope fixe de Follin.

Description. — Il se compose (fig. 18) de deux tubes de cuivre A qui se meuvent l'un sur l'autre à l'aide d'une crémaillère *f* mise en mouvement au moyen d'un piton à engrenage *c ;* à l'une des extrémités de ce tube est placé un miroir concave *a* de 25 centimètres de foyer, étamé, excepté à son centre, et mobile autour d'un de ses diamètres ; à l'autre extrémité du tube se trouve une lentille biconvexe *b*, qui peut être rapprochée ou éloignée du miroir au moyen du piton *c*, lequel sert encore à allonger ou raccourcir le tube.

Le corps de l'appareil est supporté par une tige *gg*, pouvant être élevée ou abaissée à l'aide d'une crémaillère verticale *h*, et fixée par un écrou *y* à une table *i*. De la partie inférieure de cette tige part une tige *llnpn* coudée à angle droit, terminée par une petite plaque concave sur laquelle le malade appuie son menton. Une boule luisante *e*, fixée sur une tige mobile, sert à diriger l'œil du malade.

Mode d'application. — Après avoir fixé l'instrument à la table et placé le malade ainsi que la lampe à distance convenable et

à la hauteur voulue, on cherche à concentrer avec le miroir la lumière de la lampe d'abord sur le front et ensuite sur la cornée du malade. Si la lumière n'est pas assez intense et si elle n'éclaire pas une surface assez large, on fait tourner le piton *c* jusqu'à ce qu'on obtienne un bel éclairage. C'est alors



Fig. 18. — Ophthalmoscope fixe de Follin (*).

(*) A, tube de cuivre muni à l'extrémité d'un miroir concave *a*, et d'une lentille *b* à l'autre extrémité; *e*, boule luisante placée sur une tige articulée *d*; *f*, crémaillère; *c*, pilon; *o*, œil de l'observateur; *g*, *h*, *y*, *l*, *m*, tiges articulées supportant l'ophthalmoscope; *npn*, tige servant de point d'appui au menton du malade; F, E, écran; L, lampe placée sur un pied P.

seulement qu'on remonte ou qu'on abaisse le tube au moyen du piton *h* pour projeter la lumière sur la cornée et la pupille du malade, dont la paupière supérieure doit être suffisamment relevée. Si, malgré cela, l'observateur placé en *o* ne voit pas encore la rétine ni les vaisseaux, il est indispensable alors de rapprocher ou d'éloigner la tige *nn* qui maintient la tête du

malade, ce qu'on obtient en faisant jouer la crémaillère *m*.

Avantages et inconvénients. — Cet instrument donne une image très nette et considérablement agrandie, et il est pour la démonstration clinique un des meilleurs ophthalmoscopes.

V. — Ophthalmoscope fixe de Liebreich.

C'est le même instrument que celui de Follin, mais il est moins pratique dans son application. Pour exécuter les mouvements avec cet instrument et le mettre à la hauteur de l'œil examiné, on n'a pas la même commodité, il n'y a pas de crémaillère et on l'ajuste difficilement.

VI. — Ophthalmoscope de Desmarres fils.

Description. — Cet appareil se compose d'une tige d'acier, fixée dans un bouchon de liège qui s'introduit dans un bougeoir quelconque. De la tige partent deux branches articulées comme un compas ; l'une porte un réflecteur de Desmarres, que nous avons décrit plus haut, l'autre une lentille. Ces deux branches s'approchent et s'éloignent à volonté.

Avantages et inconvénients. — On se sert difficilement de cet appareil à cause de sa grande mobilité, mais avec un peu d'exercice, on peut arriver à faire les démonstrations.

VII. — Ophthalmoscope de Cusco.

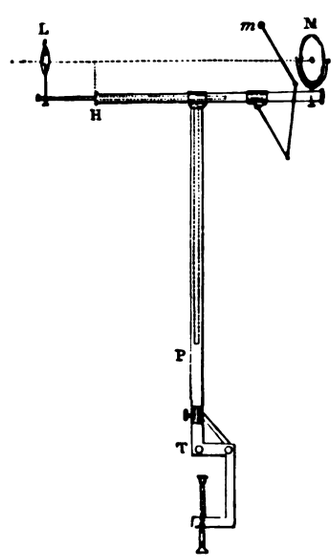

Fig. 19. — Ophthalmoscope de Cusco.

Description. — L'ophthalmoscope de Cusco (fig. 19) se compose d'un miroir concave M et d'une lentille convexe L, fixés tous deux sur un levier horizontal H, composé de deux pièces susceptibles de glisser l'une

sur l'autre. Cette disposition permet de rapprocher et d'éloigner à volonté la lentille. Le miroir est monté de manière à pouvoir tourner autour d'un axe horizontal mobile lui-même autour d'un axe vertical. Le levier horizontal H peut tourner à son tour sur le pied P qui se termine par un étau T fixant l'instrumentation sur le bord d'une table. En M, se trouve un petit boulon de cuivre qui, supporté sur une tige mobile en laiton, sert de point de mire à l'œil observé.

VIII. — Ophthalmoscope de Galezowski à démonstrations.

Description. — Il se compose de tubes rentrant l'un dans l'autre comme ceux d'une lunette d'approche (fig. 20) ; sa longueur est de 25 centimètres. Une de ses extrémités est taillée obliquement et garnie d'un bourrelet élastique pour qu'il s'adapte exactement au pourtour de l'orbite et de l'œil examiné. Le tube moyen, qui rentre dans le précédent, supporte une lentille biconvexe de 2 1/4 pouces de foyer ; cette lentille est

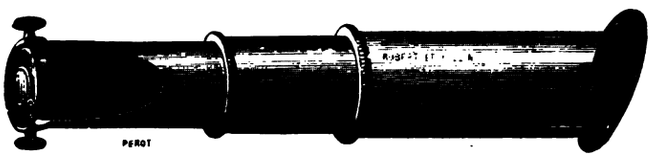

Fig. 20. — Ophthalmoscope de Galezowski.

placée à la distance de 2 1/4 pouces de l'extrémité munie du bourrelet. Le troisième tube est le plus mince, il rentre dans les deux précédents, et à son extrémité il est percé d'une échancrure ovale dans laquelle est fixé un miroir concave de 15 centimètres de foyer ; au moyen d'un mouvement double, ce miroir peut être tourné du côté de la lampe, et réfléchir la lumière dans l'intérieur du tube. Pour rendre l'image plus nette et l'agrandir, une lentille convexe n° 12 (3 dioptries) est placée derrière le miroir.

D'après l'avis du professeur Broca, nous avons fait ajouter à l'instrument une tige articulée, terminée par une boule luisante, que l'on dirige vers le point que le malade doit fixer. Cet instrument a été construit, d'après mon propre dessin, par

M. Collin, notre sympathique fabricant d'instruments de chirurgie.

Mode d'application. — Le malade peut être placé de deux manières : assis ou couché.

1. Si le malade est assis, il faut que sa tête soit appuyée contre le mur ou le dos d'un fauteuil (fig. 21) et, en même temps, renversée légèrement en arrière.

Fig. 21. — Mode d'emploi de l'ophthalmoscope de Galezowski (*).

(*) A, lampe; B, réflecteur; C, lentille fixée à l'extrémité inférieure du tube; D, boule métallique servant de point de mire.

La lampe doit être posée à 25 centimètres du réflecteur.

Ces dispositions prises, on saisit l'instrument de la main droite, lorsqu'on veut examiner l'œil gauche, et de la main gauche s'il s'agit de l'œil droit, et l'on appuie sur le pourtour orbitaire l'extrémité garnie d'un bourrelet, de façon que l'échancrure carrée soit appliquée contre le nez du malade. A ce moment, on tourne le miroir du côté de la lampe et l'on s'assure si la lumière réfléchie éclaire la cornée. Quelques mouvements imprimés au miroir de bas en haut et de droite à gauche amènent cette lumière au point voulu : en maintenant

alors l'instrument d'une manière fixe sur place, l'observateur regarde par le trou central dans le tube, et, pourvu que la paupière supérieure ne cache pas la pupille, il verra distinctement le fond de l'œil et les vaisseaux de la rétine.

2. L'application de l'ophthalmoscope au lit du malade est encore plus facile : étendu horizontalement sur le dos, la tête ne reposant que sur un oreiller, le malade ouvre largement les yeux ; l'observateur se place au bord du lit et du côté droit, lorsqu'il veut examiner l'œil gauche, et *vice versa*. Appuyant ensuite l'instrument sur le bord orbitaire, comme dans la position assise, il tourne le miroir du côté de la lampe qui se trouve posée tout près de l'œil examiné. Les autres temps de l'opération sont identiques avec ceux que nous avons décrits plus haut.

3. Il est indispensable que les pupilles du malade soient préalablement dilatées avec une solution d'atropine.

4. Pour que l'observateur puisse trouver facilement la papille du nerf optique, il faut que le malade regarde du côté de son nez, vers un point imaginaire situé à 8 ou 10 centimètres en dedans de l'extrémité inférieure du tube, et où l'on place la petite boule.

Avantages et inconvénients. — L'emploi de cet instrument remplit deux conditions très favorables : l'extrémité objective du tube porte une sorte de chambre noire, qui embotte l'œil examiné et empêche la lumière du jour d'y arriver. La distance entre l'œil examiné et la lentille étant fixe et invariable, on n'a pas besoin de chercher cette distance comme dans tous les autres ophthalmoscopes. Il suffit de fixer l'instrument sur le pourtour de l'œil pour que cette condition soit remplie.

Ces modifications ont rendu possible l'examen des yeux en plein jour, dans les salles des hôpitaux, et au lit des malades, sans qu'il soit nécessaire de les transporter dans une chambre noire, ce qui est très important pour l'examen des malades atteints d'affections cérébrales ou autres affections aiguës.

L'usage de cet ophthalmoscope n'est pas exempt de difficultés, qui dépendent en partie d'une grande mobilité de l'instrument ; de là le déplacement facile de la lumière projetée sur l'œil. Mais un peu d'exercice et d'habitude permettent de vaincre cette difficulté, surtout lorsqu'une personne maintient

l'instrument sur l'œil du malade et surveille l'éclairage de la pupille, pendant que l'autre regarde dans le trou du miroir.

L'image de la rétine est souvent masquée par un reflet lumineux : rien n'est plus facile que d'écarter ce reflet de la partie de la rétine qu'on examine, en imprimant au miroir de petits mouvements latéraux.

Le professeur Stan. Laugier a introduit une modification dans mon ophthalmoscope, en adaptant au tube une bougie dont le foyer se trouve à une distance fixe du réflecteur.

IX. — Ophthalmoscope de Poncet.

Description. — L'ophthalmoscope de Poncet (1) se compose d'un réflecteur identique avec celui de Follin et d'une lentille contenue dans le petit cylindre auquel est adapté un large

Fig. 22. — Lentille munie d'un manchon de soie noire (Poncet).

manchon de soie noire qui s'applique sur l'orbite, autour de l'œil en observation (fig. 22), ce qui forme entre la lentille et l'œilune chambre noire suffis ante pour l'examen avec la pupille dilatée. Le manchon est assez souple pour permettre à la lentille de varier de position à volonté.

Pour rendre son appareil portatif, Poncet en a réuni les

(1) Poncet, *Gaz. méd. de Strasbourg*, 1869, p. 199.

différentes pièces dans une petite boîte formée de deux cylindres *a* et *b* (fig. 23). La coupe verticale (fig. 24) fait comprendre l'agencement des diverses pièces. Une lentille *b* est enchâssée en *g* dans le cylindre supérieur ; le manchon *a* est placé entre



Fig. 23. — Boîte renfermant l'ophthalmoscope de Poncet (grandeur naturelle).

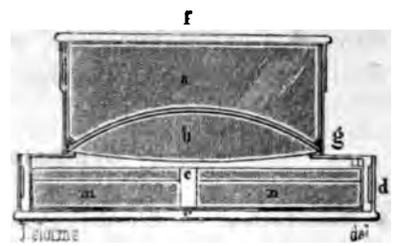

Fig. 24. — Coupe verticale de la boîte de l'ophthalmoscope de Poncet.

la lentille et le couvercle *f*. Le cylindre inférieur renferme un réflecteur concave dont le manche est replié afin d'occuper moins d'espace; une rainure est ménagée sur le pourtour de ce cylindre pour l'adaptation du manchon de soie. Un couvercle inférieur *e* ferme l'appareil.

Mode d'emploi. — La lentille se manie d'une main, et le réflecteur de l'autre main, absolument comme s'il s'agissait d'un réflecteur ordinaire; et comme le manchon qui entoure la lentille fait chambre noire, on peut examiner le malade dans une chambre claire et faire facilement la démonstration.

X. — Ophthalmoscope à deux observateurs de Sichel fils.

Description. — Cet auteur a fait construire par Nachet un ophthalmoscope qui se compose d'un miroir concave de 13 pouces de foyer, adapté à une caisse métallique sur laquelle il peut se mouvoir en différents sens. Cette caisse est percée de part en part d'un orifice. La caisse renferme à son intérieur un prisme rectangle, dont le plan hypoténusien est placé à 45° sur l'axe de la caisse. Il s'avance dans le champ du trou du miroir, de façon à en occuper les deux tiers et à laisser libre le tiers restant. Une extrémité de la caisse est fermée, l'autre ou-

verte et munie d'un oculaire pour un des observateurs, myope ou presbyte. Une portion du fond de l'œil observé, éclairée par le miroir, réfléchit la lumière à travers la lentille et vient se peindre en avant. Les rayons qui émanent de cette image fournissent deux faisceaux; l'un traverse la caisse par la partie de son ouverture qui est vue par un observateur; l'autre vient sur la face hypoténusienne du prisme, se réfléchit à angle droit et arrive à une autre ouverture, où l'image de la rétine peut être vue par un second observateur.

Avantages et inconvénients. — Cet auteur avait pensé qu'il y aurait quelques avantages à se servir pour les démonstrations d'un instrument à deux observateurs.

XI. — Ophthalmoscope à trois observateurs de Monoyer.

Description. — M. Monoyer (1) a modifié l'ophthalmoscope binoculaire de manière à permettre à trois observateurs d'observer simultanément le même œil. Dans ce but, le faisceau lumineux qui concourt à la formation de l'image R′ du fond de l'œil R (fig. 25), soumis à l'observation, est divisé en trois portions égales, au moyen de deux prismes BAC′, B′A′C″ à réflexion totale placés derrière le centre du miroir réflecteur de telle sorte que leurs sommets A et A′ soient à une petite distance l'un de l'autre. Une portion de la lumière continue donc sa route en ligne droite et permet de voir l'image R′ comme avec l'ophthalmoscope ordinaire. Les rayons qui tombent sur l'un ou l'autre des prismes BAC, B′A′C′, se réfléchissent sur leur face hypoténuse et sont reçus dans de petites lunettes astronomiques KH, K′H′ à travers lesquelles deux autres observateurs regardent les images R_1 et R_2. Ces lunettes ont pour effet beaucoup moins d'amplifier l'image visée que de procurer la faculté de mettre au point tout en maintenant entre les têtes des trois personnes qui observent simultanément des distances suffisantes pour qu'elles ne se gênent pas mutuellement.

Il importe de remarquer que les lunettes renversant les objets,

(1) Monoyer, *in* Wundt et Monoyer, *Traité élémentaire de Physique médicale*, 2e édition. Paris, 1884, p. 443.

les deux observateurs placés latéralement voient renversé ce que l'observateur médian voit *droit* et *vice versa;* on éviterait

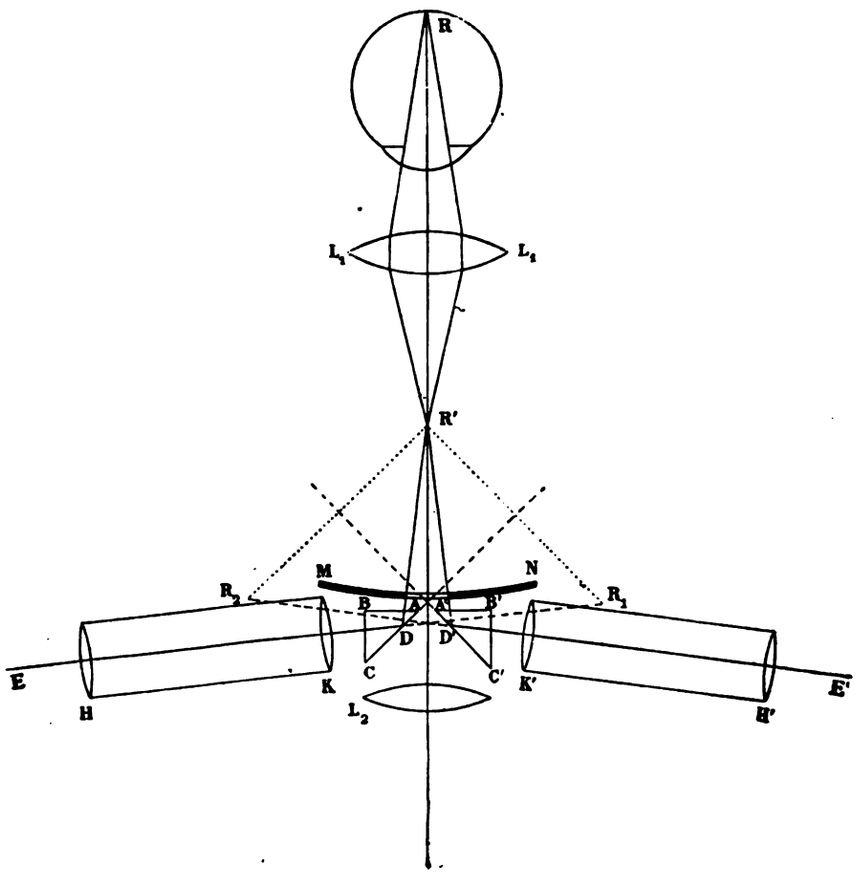

Fig. 25. — Théorie de l'ophthalmoscope à trois observateurs de Monoyer.

ce renversement en remplaçant les lunettes astronomiques par des lunettes de Galilée.

XII. — Ophthalmoscope de Burck.

Description. — Cet ophthalmoscope est fixe et il se compose :

1° D'un miroir concave d'un grand diamètre, percé d'un trou au centre et fixé sur un pied sur lequel on peut le baisser, l'élever ou l'incliner à volonté. On le place sur une table à

0m,10 de distance d'une lampe à laquelle se trouve adapté un abat-jour latéral;

2° D'un autre miroir concave non perforé qui se trouve placé à un mètre de distance du premier. On le dirige de façon à ce qu'il reçoive la lumière du premier miroir pour la projeter ensuite dans le fond de l'œil observé.

L'image rétinienne se réfléchit dans le second miroir, et l'observateur, placé derrière l'ouverture centrale du premier, pourra l'apercevoir distinctement, et considérablement agrandie.

La figure 26 nous montre la direction que suivent les rayons lumineux et les positions respectives du malade et de l'observateur.



Fig. 26. — Ophthalmoscope de Burck.

Avantages et inconvénients. — Cet ophthalmoscope donne une image renversée sensiblement grossie, et peut être utilement employé pour les démonstrations. Il est basé sur un principe nouveau, qui consiste à produire une image renversée de la rétine par l'effet d'une double réflexion et sans l'aide de la lentille convexe, employée dans d'autres ophthalmoscopes.

Mais l'application de cet appareil est difficile à cause de la mobilité des nombreuses parties qui le composent, et de la très grande distance à laquelle on doit examiner l'œil malade.

Il pourra peut-être subir plus tard des modifications qui en rendront l'emploi plus facile; quant à présent, il n'est pas usité.

ARTICLE III

OPHTHALMOSCOPES BINOCULAIRES A AMPLIFICATION

Principe de l'ophthalmoscope binoculaire. — Derrière le miroir concave *mn* (fig. 27), en verre argenté, se trouvent deux rhomboïdes R, R, en crown-glass ; ils sont placés en contact par un de leurs sommets *o*, de manière à se partager par moitiés égales la petite surface circulaire non argentée du miroir. Chacun de ces rhomboïdes représente un double prisme de 45° à réflexion totale.

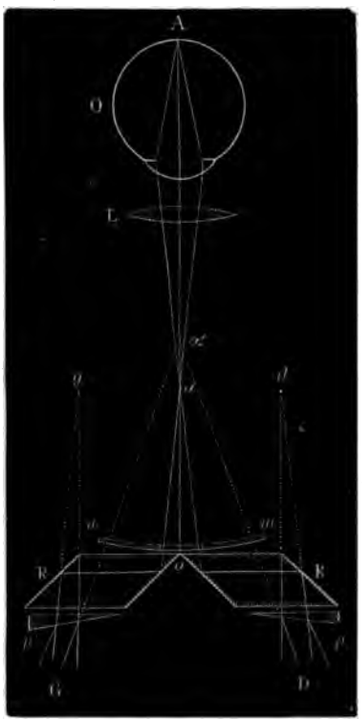

Fig. 27. — Coupe et explication de l'ophthalmoscope binoculaire.

Dans ces conditions, tout faisceau lumineux qui, parti d'un point quelconque *a* de l'image réelle ou virtuelle du fond de l'œil, traverse la portion transparente du miroir, est dédoublé par le système des rhomboïdes en deux pinceaux ; chacun de ces pinceaux subit, dans l'intérieur du rhomboïde correspondant, une double réflexion totale qui le fait émerger parallèlement à sa direction première, mais avec un déplacement latéral égal à la dimension transversale des rhomboïdes.

L'image unique *a* est ainsi remplacée par deux images rejetées l'une à droite en *d*, l'autre à gauche en *g* ; et si leur distance mutuelle est précisément égale à l'écartement des

yeux, l'observateur se trouve avoir devant lui deux images placées comme le sont les dessins stéréoscopiques. Deux petits prismes p et p' à sommet interne, opèrent le fusionnement de ces images en une seule située quelque part sur la ligne médiane en a'.

I. — Ophthalmoscope binoculaire de Giraud-Teulon.

Description. — L'appareil de Giraud-Teulon (fig. 28 et 29)

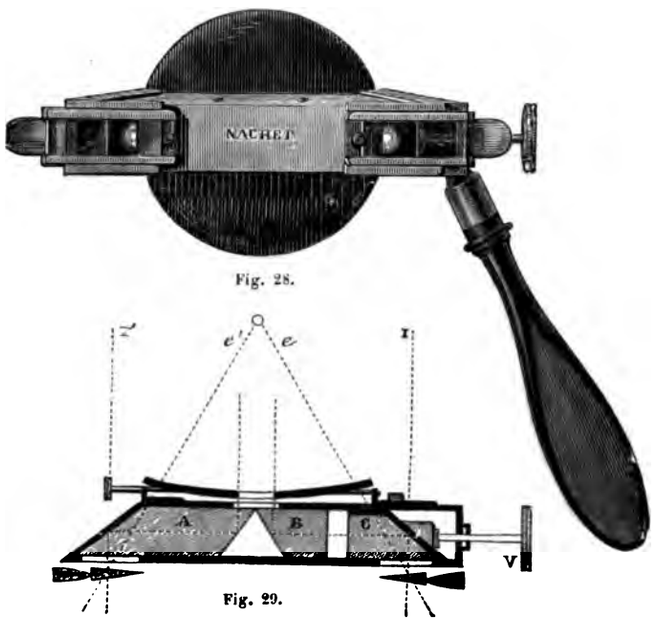

Fig. 28. — Ophthalmoscope binoculaire de Giraud-Teulon, vu de derrière, à l'échelle de 2/3. — Fig. 29. Coupe horizontale de l'ophthalmoscope binoculaire montrant les détails du mécanisme optique qui procure la vision binoculaire (*).

se compose d'un grand miroir concave mobile, derrière lequel se trouvent deux prismes rhomboïdiens de crown-glass A et B, qui se touchent par un de leurs sommets et partagent symétriquement la circonférence du miroir. Un foyer lumineux quelconque $e'e$ envoie un cône de rayons sur le miroir, et

(*) A, prisme rhomboïdien ; B, C, même prisme coupé en deux moitiés ; $e'e$, foyer lumineux ; I, I', les deux images du point lumineux ; V, pas de vis.

ceux des rayons qui passent par le trou central s'y divisent en deux faisceaux, dont l'un ira à l'œil droit et l'autre à l'œil gauche. Ces deux images sont vues simples, comme dans les stéréoscopes, au moyen de deux prismes à bases externes, placés, comme l'indique la figure, derrière les rhomboèdres.

Mode d'application. — La rétine est examinée, comme avec l'ophthalmoscope simple, à l'image renversée, à travers une lentille biconvexe L de 2 pouces ou 2 pouces 1/4 de foyer qu'on tient devant l'œil.

Fig. 30. — Mode d'application de l'ophthalmoscope de Giraud-Teulon.

Avant d'examiner le malade avec cet ophthalmoscope, on devra préalablement l'ajuster convenablement; pour cela, en l'approchant de ses yeux, on fixera un objet quelconque et l'on s'assurera si cet objet est vu simple et net. Il arrive alors qu'on ne voit qu'un simple objet, mais en fermant alternativement tantôt un œil, tantôt l'autre, on s'aperçoit qu'il n'y a qu'un seul œil qui voit, l'autre ne se trouvant pas sur la direction des points lumineux passant par le rhomboèdre. Pour obvier à cet inconvénient, on tourne le pas de vis situé en V, et on sépare plus ou moins la partie C de B du rhomboèdre;

on met ainsi le rhomboèdre et le prisme en rapport avec l'œil qui était porté trop en dedans ou écarté trop en dehors. A ce moment, l'observateur verra deux objets au lieu d'un, mais quelques tours de vis suffiront pour ramener les deux images en un point.

On place la lampe en arrière du malade et un peu au-dessus de sa tête, afin que les rayons lumineux tombent directement d'en haut; on peut cependant la placer aussi sur le côté droit ou gauche du malade. On s'assurera d'abord si l'on voit bien le fond rouge de l'œil, puis on procédera à l'examen de l'image renversée de la rétine. Pour avoir une image plus nette, on devra dilater préalablement la pupille.

Avantages et inconvénients. — Cet instrument est destiné à rendre possible l'examen du fond de l'œil, non plus avec un seul œil, comme cela se pratique dans tous les autres ophthalmoscopes, mais avec les deux yeux à la fois; il procure donc les avantages des appareils stéréoscopiques.

II. — Ophthalmoscope de Coccius pour l'amplification de l'image.

Le professeur Coccius (de Leipzig) a apporté une modification dans la construction de l'ophthalmoscope binoculaire.

Description. — Cette modification consiste dans l'application d'une jumelle commune d'opéra, appropriée à la vision des objets rapprochés, aux orifices de la boîte stéréoscopique de l'instrument. Coccius ajoutait à cette disposition la présence d'une lentille additionnelle convexe, de 12 pouces, placée symétriquement au-devant de la ligne verticale de contact des rhomboèdres, immédiatement en arrière de l'orifice du miroir; cette dernière lentille avait pour objet l'accroissement de la force amplificatrice de l'instrument, en permettant la vision nette de 16 à 24 pouces de distance.

Cette double modification procure à l'observateur un agrandissement de l'image approchant du double de celle obtenue en ophthalmoscopie. On a par ce moyen une observation plus précise des variations de la circulation oculaire sous l'influence des mouvements respiratoires, et une exploration plus délicate

des altérations profondes de l'œil. L'image y est redressée au moyen d'une lentille négative de 2 à 3″.

Mais on ne peut se dissimuler qu'ainsi transformé l'instrument ne soit devenu moins maniable, plus cher et que le champ superficiel présenté à l'observation ne soit bien réduit par le long chemin imposé aux rayons lumineux.

Giraud-Teulon est parvenu à obtenir une amplification relativement assez grande de l'image qui, de 19/10 environ que produit l'instrument de Coccius, serait réduite à 18/10.

La modification qu'il a introduite consiste à prendre pour axes des tuyaux de la jumelle d'opéra, la longueur même des rhomboèdres, en plaçant l'objectif commun entre le miroir et lesdits rhomboèdres, et les oculaires immédiatement en rapport avec la face d'émergence de ces doubles prismes ; l'objectif commun consiste en une lentille positive de 32‴ et chaque oculaire en une lentille négative de 24‴.

Dans cette combinaison, l'épaisseur de ces lentilles est la seule augmentation de volume imposée à l'instrumentation, l'accroissement du prix insignifiant, et le champ de vision augmenté dans la proportion où se voit réduite la longueur du chemin parcouru par les rayons lumineux entre les plans de l'incidence et de l'émergence.

L'observation s'exécute alors dans les conditions mêmes habituelles en ophthalmoscopie sur une image amplifiée dans le rapport de 18/10 ; soit à l'image renversée par l'intervention d'une lentille positive de 2″, soit à l'image droite, en la remplaçant par une lentille de 2″, 3″ négative.

Les trois lentilles ajoutées, dans cette combinaison, peuvent en être aisément enlevées, et l'ophthalmoscope est ainsi ramené à ses éléments ordinaires et connus.

ARTICLE IV

OPHTHALMOSCOPES MOBILES A RÉFRACTION.

Pour obtenir un résultat aussi complet que possible dans l'examen, à l'image droite des membranes profondes de l'œil,

de même que pour pouvoir définir le degré de réfraction d'un œil, il est indispensable de se servir des ophthalmoscopes à réfraction, en choisissant de préférence ceux qui sont les moins compliqués et les plus faciles à appliquer.

Nous avons dit plus haut, que Stellwag, en plaçant derrière son réflecteur une roue contenant des verres convexes et concaves, avait indiqué le moyen de voir nettement l'image rétinienne.

Mauthner, en 1868, a démontré qu'en plaçant derrière le miroir des séries complètes de verres correcteurs, on pouvait voir à l'image droite très nettement la rétine de tous les amétropes et déterminer d'une manière précise le degré de réfraction.

C'est en se basant sur ces premières notions, que les ophthalmologistes français et étrangers ont construit des ophthalmoscopes à réfraction, dont le nombre aujourd'hui est devenu considérable. Les meilleurs de tous et les plus pratiques sont ceux de Cooper et Nettelshipp, à Londres ; de Knapp et Loring aux États-Unis, et de Parent, Galezowski, Badal et Landolt en France.

Un ophthalmoscope à réfraction doit remplir plusieurs conditions :

1° Il doit avoir un miroir d'un foyer court, qui ne dépasse pas 10 à 15 centimètres de longueur. Néanmoins, je dois ajouter que ce point n'est pas indispensable, et qu'à l'aide d'un miroir de $0^m,20$ de foyer, on peut voir parfaitement le fond de l'œil, à condition que le miroir ne soit pas épais et qu'il ait une inclinaison voulue.

2° Il est indispensable que le miroir puisse avoir une inclinaison de 30 à 35°, de façon que les verres correcteurs soient toujours tenus droits devant l'œil examiné.

3° L'ophthalmoscope à réfraction doit ensuite être muni d'une série très complète de verres sphériques, concaves et convexes.

Ces conditions sont remplies d'une manière différente dans les nombreux ophthalmoscopes dont nous donnons la description. Les miroirs concaves à foyer plus long ou plus court sont employés indistinctement, ce qui n'empêche pas de donner

des résultats très satisfaisants dans l'examen; l'inclinaison manque aux ophthalmoscopes de Cooper, de Landolt et de Badal, et nous pensons que ce sont de réels inconvénients.

Quant aux séries de verres, elles sont souvent trop nombreuses et multipliées sans utilité dans les numéros faibles, et insuffisantes dans le degrés forts d'amétropie.

Mode de définition du degré d'amétropie. — Le degré de myopie ou d'hypermétropie ne pourrait être exactement défini que par une distance entre le punctum remotum et le point nodal de l'œil examiné. En pratique, les choses ne se passent pas ainsi ; le verre correcteur étant placé à la distance de 12 à 15 millimètres de la cornée, se trouve par cela même situé à 20 millimètres du point nodal. D'où il résulte que l'hypermétropie est toujours exprimée par un verre convexe trop faible, tandis que la myopie se trouve désignée à l'aide de l'ophthalmoscope par un verre concave trop fort.

En général on peut dire que la détermination du degré de la réfraction à l'aide de procédé à l'image droite se fait d'une manière assez satisfaisante si l'hypermétropie ne dépasse pas 6° et la myopie 5°, ou bien si l'une et l'autre ne sont pas inférieures à 1°,50. Dans les degrés faibles on pourra obtenir facilement la correction à l'aide des verres convexes ou concaves faibles que l'on essayera pour la vision à distance, ou bien à l'aide de la kératoscopie de Cuignet. Dans les degrés élevés d'amétropie, si la détermination du degré de la réfraction est susceptible d'assez grandes erreurs, elle présentera d'autre part ce grand avantage, qu'elle dispensera l'examinateur des tâtonnnements inutiles en lui permettant de juger du premier coup d'une manière générale la nature et le degré approximatif d'amétropie. Mais plus on s'approche ou s'éloigne de l'œil examiné, plus on augmente ou diminue la réfraction de l'œil examiné. Par ce moyen on peut supprimer certaines fractions des verres correcteurs telles que 3°,50, 4°,50, 5°,50, 6°,50, 7°,50, 8°,50 et 9°,50 comme inutiles et que nous retrouvons dans un certain nombre d'ophthalmoscopes, et compléter au contraire la série par des verres corrigeant les degrés très forts d'hypermétropie et surtout de myopie. C'est ainsi que mon ophthalmoscope contient des verres qui permettent de

mesurer 20,23 et 25 dioptries de myopie, ce qui n'existe dans aucun autre ophthalmoscope.

I. — Ophthalmoscope à réfraction du Dr Galezowski.

Description. — Cet ophthalmoscope (fig. 31) se compose d'un miroir B et d'une roue AA', le tout fixé sur une double plaque métallique découpée, à laquelle se trouve adapté le manche en acier, se pliant sur l'instrument.

Le miroir se compose de deux miroirs superposés ou plutôt enclavés l'un dans l'autre, le miroir périphérique B, à foyer long et central ; E, à foyer court.

L'expérience a démontré qu'on peut faire un très large trou au centre du miroir sans que l'éclairage à l'image renversée en soit sensiblement troublé. De même, en plaçant au centre du miroir ophthalmoscopique à long foyer un autre petit miroir à court foyer de 6 centimètres, on ne compromet nullement la clarté de l'image renversée, et on a pour l'image droite un éclairage bien plus net qu'avec les autres miroirs.

Fig. 31. — Ophthalmoscope de Galezowski.

L'ophthalmoscope de Galézowski sert à la définition des différents degrés d'hypermétropie et de myopie, et il n'y a qu'une seule roue qui contient les verres convexes et concaves. Les deux systèmes de verres sont placés dans deux cercles concentriques, les verres concaves se trouvent à la périphérie de la roue, nos 0, 1, 2, 3, 4, 5, 6, 7, 8, 9, 10, 11, 12, 13, 14, 15, 16,

18, 20 ; les verres convexes 0, 1, 2, 3, 4, 5, 6, 7, 8, 9, 10, 11, 12, 15, se trouvent dans la même roue, plus près du centre. Cette roue, par un simple glissement, présente devant l'ouverture du miroir les deux séries de verres à la volonté de l'observateur (Voyez la figure 31).

Pour l'examen à l'image droite, il y a un grand avantage à ce que le miroir puisse avoir une position inclinée, ce qui a été obtenu dans cet ophthalmoscope par un mécanisme très simple qui permet de l'incliner un peu plus ou un peu moins jusq'à 35 degrés. Cet instrument, exécuté par M. Roulot, est très léger, facile à manier; les verres peuvent être nettoyés sans le démonter.

Le miroir B a un foyer de 25 centimètres, pour l'examen à l'image renversée ; on le place à plat et contre la plaque qui couvre les verres. Le miroir C a un foyer de 8 centimètres et doit être employé pour l'image droite; dans ce cas il s'incline soit à droite, soit à gauche et en menant les deux pivots aux extrémités des supports DE. L'inclinaison est variable, ce qui est un grand avantage.

On peut sans grand inconvénient remplacer le miroir à double foyer par un autre réflecteur à un simple foyer de longueur moyenne.

La roue porte deux rangs de verres dont l'un à la périphérie, série concave, l'autre au centre, série convexe : l'observateur amène devant l'une ou l'autre de ces séries en faisant glisser la roue qui occupe une des deux positions A ou A'.

La queue ou manche articulé se replie sur l'instrument et vient garantir les deux miroirs.

II. — Ophthalmoscope de Loring.

Description. — La plaque métallique en arrière du miroir a été évidée, et un disque contenant une série de lentilles de différentes puissances, tourne sur un axe fixé à la face postérieure du miroir. Ce disque amène derrière l'ouverture centrale la série des lentilles correctrices, pendant qu'une petite raquette, sortant d'un côté du manche, arrête chaque lentille au moment où elle apparaît devant l'œil (fig. 32). Il y a trois disques, con-

tenant chacun neuf lentilles de différentes longueurs focales. Deux de ces disques contiennent les lentilles concaves et convexes suivantes : 8, 9, 10, 12, 16, 20, 24, 30, 36 ; le troisième porte les verres convexes et concaves 7, 6, 5, 4, et une lentille convexe 3. Dans chaque disque une ouverture reste libre.



Fig. 32. — Ophthalmoscope de Loring (1).

Mode d'emploi. — La manœuvre pour le changement du disque est très simple : le long bras d'un levier de premier ordre, fortement abattu, en pressant sur l'axe central au moyen d'un ressort placé au-dessous de son bras court, tient le disque en place ; en abattant le bras court, le long se lève, permettant ainsi de changer à volonté la position du disque.

Avantages et inconvénients. — Cette disposition permet à l'observateur de faire exécuter une révolution au disque, en gardant l'ophthalmoscope devant l'œil, ce qui lui procure l'avantage d'y faire passer une série non interrompue de dessins du fond de l'œil, et de calculer sans peine le degré exact d'hypermétropie ou de myopie.

III. — Ophthalmoscope de Knapp.

Description. — Cet instrument se compose d'un miroir métallique dont le trou a un diamètre de 3.005, et d'un disque muni

(1) On peut se procurer cet instrument chez Mathieu, fabricant d'instruments de chirurgie à Paris.

de 23 verres de différents degrés de réfraction. Ces verres sont les mêmes qui se trouvent répartis sur les trois disques de l'instrument de Loring, et ils servent à définir le degré de réfraction de l'œil examiné. Les verres sont recouverts d'une mince plaque de métal, pour les préserver des impuretés.

Mode d'emploi. — Le disque se trouvant placé derrière le miroir, on lui imprime les mouvements de deux côtés par le doigt indicateur de la main qui tient le miroir, avec une facilité telle, que le changement de verre ne produit aucune vacillation de l'image. Le centrage des verres et du trou du miroir se produit par un petit ressort tombant dans des encoches sous chaque verre. L'instrument est tout aussi maniable que le petit miroir ordinaire et peut être employé pour tous les examens (1).

IV. — Ophthalmoscope de Landolt.

Description. — Cet instrument se compose de deux disques qui contiennent les lentilles indiquées dans la figure 33, A, B, numérotées selon le système métrique ; leurs combinaisons produisent outre zéro, 20 numéros convexes et 21 numéros concaves.

Pour obtenir chaque série indiquée sur l'instrument, il faut amener le crochet du disque B en face des indications : (0 à 3; 3,5 à 6,5, etc...), un des verres de ce disque s'arrête devant le trou du miroir ; en faisant tourner le disque A, les verres de celui-ci se placent successivement derrière le premier. Le *numéro entier*, résultant de la combinaison se lit dans une ouverture située au-dessous du verre, sans qu'on ait besoin de faire aucune addition ou soustraction, comme cela est nécessaire dans les autres ophthalmoscopes à double disque, et sans qu'aucune confusion soit possible, attendu qu'un seul numéro apparaît à la fois et que sa nature est toujours indiquée par le mot concave ou convexe qui se trouve au-dessous, au recto ou au verso.

La flèche indique la direction à prendre pour obtenir une série ascendante.

(1) On peut se procurer cet ophthalmoscope chez Leiter, de Vienne.

Une des tiges du disque A manque; le disque B est muni

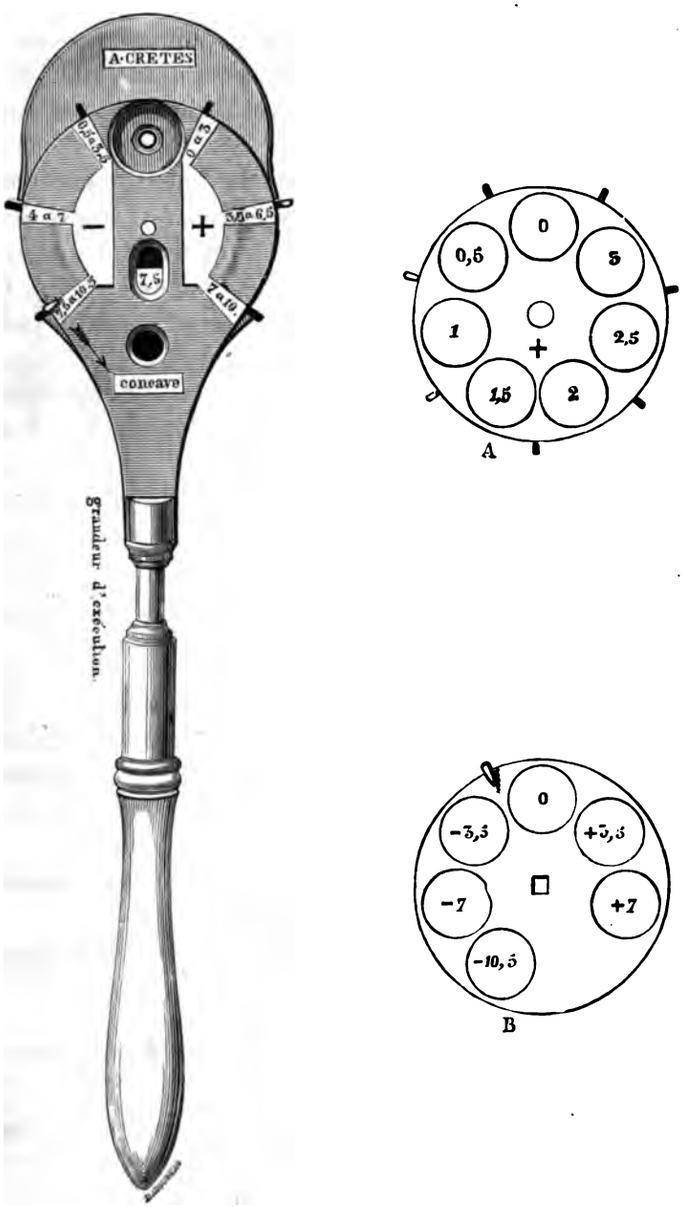

Fig. 33. — Ophthalmoscope de Landolt.

de petits boutons placés de telle façon qu'une fois la série de A

épuisée, il suffit de déplacer le bouton qui seul se trouve en contact avec le doigt, pour que les deux disques se meuvent ensemble et amènent immédiatement le numéro suivant sans autre manœuvre. On peut ainsi faire passer toute la série, soit en avant, soit en arrière, avec la même facilité et sans aucune interruption.

Mode d'emploi. — Pour se servir de l'instrument comme optomètre et déterminer l'acuité visuelle, on enlève le miroir. Si l'amétropie dépasse 10 dioptries, on le remplace par une lentille — 10 ou + 10 contenues dans la boîte. Cette valeur doit nécessairement être ajoutée au numéro indiqué sur l'instrument.

Pour déterminer l'astigmatisme, on introduit dans le cadre une plaque graduée, à fente sténopéique dont la direction est indiquée par une marque qui se trouve en haut du cadre.

La petite boîte contient en outre une lentille + 15 dioptries et un miroir plan.

V. — Ophthalmoscope à réfraction de Parent, muni de verres cylindriques.

Il existe deux modèles de cet ophthalmoscope (1); l'un et l'autre méritent une description complète, parce qu'ils constituent la solution instrumentale d'une série de problèmes de réfraction oculaire, extrêmement importants au point de vue pratique.

Description. — Tous deux se composent de trois disques qui portent des verres sphériques et cylindriques.

Dans le premier modèle, qui date de 1880, nous trouvons (*fig.* 34) :

Un disque blanc, placé immédiatement en arrière du miroir, qui contient les verres sphériques concaves 1 — 2 — 3 — 4 — 5 — 6 — 8 — 12 — 15 — 20 dioptries, et le verre convexe 0,50; — 2° un disque noir superposé au premier, avec des verres convexes 1 — 2 — 3 — 4 — 5 — 6 — 8 — 10 et le verre concave 0,50; — 3° un troisième disque plus petit, à une certaine distance du second, contenant les verres cylindriques concaves, 0,50 — 1 — 1,50 — 2 — 2,50 — 3 — 3,50 — 4 — 5 — 6 D.

(1) Construits par la maison Roulot, à Paris.

Le disque à verres cylindriques peut occuper le deux positions extrêmes KH, K'H' et toutes celles intermédiaires; il suffit de faire mouvoir l'aiguille H autour de la roue graduée, sur laquelle sont inscrits les 360 degrés de la circonférence, suivant le sens indiqué par la flèche. Ce mouvement est naturellement indépendant de la rotation du disque chargée d'amener un verre quelconque devant l'œilleton. Or, quel que

Fig. 34.

Fig. 35.

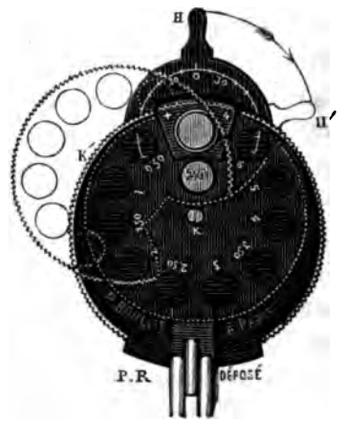

Fig. 36.

Fig. 34 à 36. — Ophthalmoscope du Dr Parent, même modèle avec roue de verres cylindriques permettant de déterminer l'astigmatisme.

soit le cylindre en station devant ce dernier, dans la position KH, son axe est horizontal; il en est de même de tous les autres cylindes que l'on fait passer. Dans la position KH', au contraire, les cylindres passent à axe vertical.

Le second modèle, récent (1), comprend encore trois roues (*fig.* 35), mais elles sont complètement recouvertes; la roue des verres concaves est en avant du côté du miroir; celle des

verres convexes est en arrière, et celle des cylindres est placée entre les deux premières, en retrait sur elles d'un millimètre ; elle est mise en rotation au moyen de la petite roue extérieure B, qui offre une série de creux où se loge l'index qui la met en mouvement. Les chiffres marqués sur elle correspondent aux verres cylindriques. Cette disposition offre deux avantages : les verres des trois disques sont toujours propres, et, le disque des verres cylindriques étant placé entre les deux autres, et un peu en retrait sur eux, il en résulte que, fût-on un débutant, on n'arrive jamais à faire tourner les deux disques à la fois, ce qui est si souvent une cause d'ennui et de confusion dans le maniement de tous les ophthalmoscopes à deux disques superposés. — Les trois disques sont fixés sur l'anneau interne C, mobile et tournant autour de l'anneau externe D qui est fixe, puisqu'il se rattache au manche de l'instrument. Pour donner aux cylindres l'inclinaison désirable, il suffit de prendre les disques entre le pouce et l'index, de faire tourner l'anneau C dans l'anneau D, et les trois roues qui étaient en A, occuperont successivement les positions A′ A″ A‴. On parcourt ainsi les 360° de la circonférence, indifféremment de gauche à droite ou de droite à gauche. Quant au miroir, quel que soit le degré de rotation imprimé, il reste fixe ; on n'a donc pas à s'en occuper. — Enfin, l'ophthalmoscope s'appliquant contre la partie supérieure de l'orbite et le nez de l'observateur, par le bord de l'anneau D qui offre une surface unie, on n'est plus exposé aux frottements désagréables des roues à dents contre le nez.

Les miroirs qui s'adaptent *ad libitum* à ces instruments sont des miroirs concaves à courts foyers à inclinaison fixe de 35°, montés sur des troncs de cône, formant chambre noire pour l'œil de l'observateur, ou des miroirs ordinaires plus ou moins concaves.

Mode d'emploi. — On sait que la détermination de la réfraction oculaire à l'aide de l'ophthalmoscope évite, quand elle est faite exactement, toute la série des tâtonnements qui ressortit aux choix des lunettes. Helmholtz (1851), Ed. de Jæger (1856), Mauthner (1868) ont montré qu'on peut toujours, en plaçant des verres sphériques derrière un réflecteur, voir en image droite le fond de l'œil de tous les amétropes.

Or, en supposant l'accommodation de l'observé et celle de l'observateur annulées (résultat facile à obtenir), le verre qui permet ainsi de voir en image droite est celui qui corrige approximativement l'anomalie de réfraction du sujet examiné. Mais encore faut-il que l'instrument ne porte en lui-même aucune cause d'erreur. M. Parent a démontré (1) que, pour qu'il en soit ainsi, il est indispensable que les verres correcteurs soient tenus bien parallèlement au plan irien; sinon on déformerait l'image rétinienne, et cela ne manque pas de se produire, lorsqu'on s'occupe, par les déplacements d'un miroir ordinaire, d'éclairer et de bien saisir dans ses détails le dessin du fond de l'œil, de se débarrasser des reflets, etc... Pareil inconvénient n'est pas à redouter avec un miroir incliné en station fixe, mais capable de se mouvoir dans une rainure dans le plan de l'ophthalmoscope ; c'est le cas des instruments décrits. De plus, il importe, si l'on veut que l'examen à l'image droite soit facile, que l'on projette sur la rétine un large cercle de diffusion qui permette d'embrasser toute la papille et une partie limitrophe assez considérable. De là l'usage de miroirs concaves de 8 à 15 centimètres de foyer (2) que l'on emploie selon que l'œil observé est plus ou moins long. Ceux de 8 centimètres sont surtout avantageux pour examiner les hypermétropes, les emmétropes, et les myopes faibles, parce que l'entre-croisement des rayons se fait avec un aussi court foyer, dans la partie antérieure ou dans la partie moyenne du corps vitré. Mais des myopies fortes exigent un miroir à foyer plus long; sinon, l'axe antéro-postérieur étant plus grand, l'éclairage est insuffisant. Quant aux miroirs plans, ils sont très utiles pour l'examen des milieux de l'œil.

Tels sont les principes confirmés par l'expérience sur lesquels M. Parent s'est appuyé pour faire construire son ophthalmoscope. Son instrument permet aisément de voir l'image droite de la face profonde de l'œil, d'en embrasser une large surface, et d'apprécier nettement les détails de l'image par un éclairage excellent et exempt de reflets. Ce résultat étant obtenu, il appert incontestablement que

(1) Parent, *Recueil d'ophthalmologie*, 1879, 1880, 1881.
(2) Parent, *Annales d'oculistique*, t. XC, p. 133.

toute modification dans l'exactitude de la perception tiendra, en l'absence de troubles des milieux de l'œil, à un défaut dans la réfraction de l'appareil dioptrique. Ce défaut disparaît-il par l'interposition d'un verre convexe ou concave entre l'observateur et le miroir? La conclusion n'est pas douteuse; l'œil du patient présente une amétropie hypermétropique ou myopique d'un degré correspondant au numéro du verre correcteur. Il y a plus, l'inclinaison constante du miroir évitant celle des verres, il ne saurait y avoir déformation des images par cette cause; par conséquent toute déformation constatée ne peut provenir que de l'inégalité de courbure de la cornée selon tel ou tel méridien, de l'astigmatisme réel de l'œil observé en un mot.

« L'œil astigmate agissant comme une loupe d'un foyer plus court dans un méridien que dans l'autre, donnera le plus fort grossissement dans le méridien le plus réfringent, et cette différence s'accusera davantage quand l'observateur s'éloignera de quelques centimètres. »

Ainsi, quand on s'éloigne d'un œil dont le méridien vertical est myope, le méridien horizontal supposé normal, on voit une papille elliptique à grand axe vertical; le même acte effectué devant un globe oculaire dont les deux méridiens principaux sont l'un et l'autre myopes, amplifie la papille dans les deux sens, mais en déformant l'image, et le grand axe de celle-ci correspond au méridien le plus myope. La papille devient elliptique à grand axe horizontal, lorsque le méridien vertical est hypermétrope, le méridien vertical appartenant à la normale; elle prend également la forme elliptique quand les deux méridiens sont hypermétropes. Et cette forme elliptique s'accusera très rapidement toutes les fois que, l'un des méridiens étant myope, l'autre sera hypermétrope, puisque, à peine s'éloigne-t-on, le grossissement augmente dans le méridien myope, tandis que celui du méridien hypermétrope diminue. Il est donc possible rapidement de savoir que l'œil éclairé est astigmate, et de déterminer quel est le méridien le moins réfringent. C'est à la recherche de celui-ci, qu'on doit aller; s'il est hypermétrope, on le détermine avec le verre convexe le plus fort; s'il est myope, avec le verre

concave le plus faible. Ceci fait, on corrige le méridien le plus réfringent, qui d'ordinaire est vertical ou presque vertical, à l'aide des cylindres concaves dont on a soin de placer l'axe parallèlement au méridien le moins réfringent, c'est-à-dire dans l'espèce, horizontalement (situation normale de l'ophthalmoscope). La correction est effectuée lorsqu'on voit avec la même netteté les vaisseaux horizontaux et verticaux. Nous citons l'exemple même choisi par M. Parent (1).

« Soit un astigmatisme hypermétropique composé. Dans le méridien vertical H = 1 Dioptrie; dans le méridien horizontal, H = 3 Dioptries. On fait passer successivement les verres convexes et l'on s'arrête au verre le plus fort qui corrige l'amétropie dans le méridien le moins réfringent qui est le méridien horizontal. A ce moment les vaisseaux verticaux paraissent nets, les vaisseaux horizontaux troubles, les bords interne et externe de la papille sont bien délimités, les bords supérieur et inférieur diffus, et la papille est elliptique à grand axe vertical. Ceci constaté, on fait passer les cylindres concaves à axe horizontal; le cylindre 2 corrigera exactement l'amétropie du méridien vertical, et alors les vaisseaux horizontaux seront aussi nets que les vaisseaux verticaux; le contour de la papille aura la même netteté partout, et sa forme ovalaire aura en grande partie disparu; mais ce dernier caractère est secondaire; *ce sont surtout les vaisseaux qui doivent servir de point de repère.* »

Avantages. — L'instrument de M. Parent permet en somme de diagnostiquer la nature et le degré de toute amétropie, si complexe qu'elle soit, par le procédé de l'image droite. La démonstration émane de l'emploi habituel de cet ophthalmoscope. Il va sans dire qu'il peut également servir à l'examen à l'image renversée et que la trousse qui le renferme contient tout ce qu'il faut pour cet examen.

ARTICLE V

AUTO-OPHTHALMOSCOPE

Coccius a, le premier, réussi à construire un instrument qui permet à une personne de voir l'intérieur de son propre œil.

Description. — L'instrument de Coccius, appelé *auto-ophthalmoscope*, se compose d'un petit tube métallique (fig. 37), long

(1) Parent, *Annales d'oculistique*, t. XC, p. 131.

de 5 pouces, muni, à l'une de ses extrémités, d'une lentille biconvexe de 4 pouces de foyer, et fermé à l'autre par un miroir plan, percé d'un trou au centre et dont la face polie est tournée du côté de l'œil. La lentille biconvexe est obscurcie sur toute son étendue, excepté dans un coin,

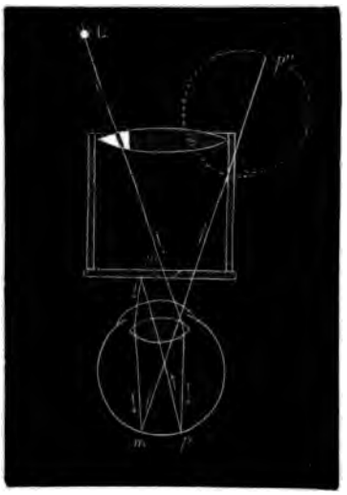

Fig. 37. — Auto-ophthalmoscope de Coccius.

Mode d'application. — Pour se servir de cet instrument, l'observateur doit regarder par le trou du miroir *o* : à ce moment, les rayons lumineux de la lampe placée en L arrivent par la partie transparente de la lentille à l'ouverture du miroir, et de là jusqu'à la rétine en *p*. Réfléchis par cette membrane et la choroïde, les rayons traversent les milieux de l'œil et rencontrent le miroir en *p'*, qui les réfléchit de nouveau vers le point *m*. C'est ainsi que le point de la rétine *m* verra une partie voisine de sa propre rétine placée en *p*. Ce point lui apparaîtra dans un point quelconque *p''*. En faisant varier la position de l'instrument, on peut éclairer successivement différentes portions de cette membrane.

Giraud-Teulon, Heyman et Zehender ont fait construire d'autres instruments du même genre.

ARTICLE VI

OPHTHALMO-MICROSCOPE.

En faisant fixer mon ophthalmoscope à démonstration sur un pied, et en adaptant derrière le miroir une chambre claire, je suis parvenu à voir l'image très nette de la rétine à l'aide d'un microscope grossissant 60 fois cette même image. Le

mieroscope est fixé et adapté à l'ophthalmoscope et peut se rapprocher de l'image à volonté.

CHAPITRE IV

RÈGLES GÉNÉRALES POUR L'EXAMEN OPHTHALMOSCOPIQUE.

Pour faciliter aux commençants l'étude de l'ophthalmoscope, il me paraît nécessaire de prendre pour base les règles suivantes :

Choix de l'ophthalmoscope. — La première condition d'un bon examen est le choix de l'instrument. Le meilleur, selon nous, est celui qui peut servir à la fois pour l'examen à l'image renversée et à l'image droite, ainsi que pour la définition de la réfraction de l'œil exploré.

Pour que le réflecteur soit bon, il doit avoir de 20 à 25 centimètres de foyer et de préférence en verre étamé.

L'ouverture centrale sera de 4 à 5 millimètres de diamètre.

La lentille biconvexe de 2 1/4 pouces de foyer ou 16 Dioptries est la meilleure pour l'examen à l'image renversée. Elle doit être enchâssée dans un cercle métallique, dont les bords dépassent sa partie centrale et l'empêchent de se rayer. Pour avoir une très grande image renversée on peut se servir d'une lentille convexe de 10 ou même 7 Dioptries que l'on tiendra à la distance de leurs foyers; mais leur application ne sera possible que dans les cas où la pupille sera préalablement dilatée. Cette seconde lentille sera aussi indispensable pour l'examen de la cornée et de l'iris à l'éclairage latéral.

Pour l'examen des malades dans leurs lits et dans les salles des hôpitaux, de même que pour les démonstrations cliniques, nous donnons la préférence à notre ophthalmoscope à tube.

Chambre noire. — L'examen ophthalmoscopique doit se faire dans une chambre noire. Nous ne voulons pas dire par là, cependant, que l'obscurité doive être complète. Il suffit de baisser les rideaux des fenêtres sans s'inquiéter si le jour entre dans la chambre malgré les précautions prises.

Conditions d'examen ophthalmoscopique auprès des lits des malades, et principalement dans les hôpitaux. — L'examen ophthalmoscopique peut se faire derrière les rideaux mêmes du lit des malades, lorsque ces derniers sont atteints d'affections cérébrales ou d'autres affections qui les empêchent de se lever.

Dans les hôpitaux on est forcé d'examiner les malades dans des salles claires, dont les fenêtres sont dépourvues de volets, et où il est, par conséquent, impossible d'empêcher la lumière naturelle de pénétrer. Mon ophthalmoscope à tubes permet de faire cet examen aussi facilement au grand jour que dans l'obscurité. L'ophthalmoscope à chambre noire de Poncet a la même destination.

Position du malade et du chirurgien. — La position du malade est différente dans l'examen à l'aide de l'ophthalmoscope fixe, ou de l'ophthalmoscope à main. Commençons par ce dernier.

Pour examiner le fond de l'œil à l'image droite ou à l'image renversée, nous faisons asseoir le malade sur un tabouret, auprès d'une table sur laquelle est posée une lampe.

L'examinateur devra s'asseoir sur un siège plus élevé que celui du malade, et se placer à une distance de 25 à 30 centimètres de ce dernier. Il devra s'assurer, avant de commencer l'examen, si le malade a la tête légérement renversée en arrière, et si ses paupières sont largement ouvertes, de manière à ce qu'elles ne cachent pas la pupille.

Dans l'examen à l'aide des ophthalmoscopes fixes de Follin, de Liebseich, etc., le menton du patient doit être appuyé sur un petit support qui se trouve adapté à l'instrument. Cette condition est absolument nécessaire, car la netteté de l'image dépend dans ces cas de l'immobilité de la tête.

Position de la lampe. — Nous conseillons l'emploi de la lampe modérateur (fig. 38), qu'il faudra placer le plus près possible et en arrière de la tête du malade, en ayant soin que la flamme se trouve au même niveau que l'œil examiné. Ce résultat est obtenu très facilement si l'on veut se servir des anciennes lampes-quinquets ou lampes anglaises qu'on fait monter ou descendre à la hauteur voulue.

L'administration des hôpitaux de Paris a fait établir des salles spéciales pour l'examen ophthalmoscopique, dans les-

quelles sont posés de nombreux becs de gaz qui tiennent lieu de lampes.

Nous nous sommes servi d'une organisation analogue pour l'examen ophthalmoscopique des malades à notre clinique, et nous croyons que la lumière du gaz peut être bonne pour cet examen, pourvu que la flamme soit disposée en cercle comme dans une lampe Carcel, et qu'elle ne soit pas trop fortement montée.

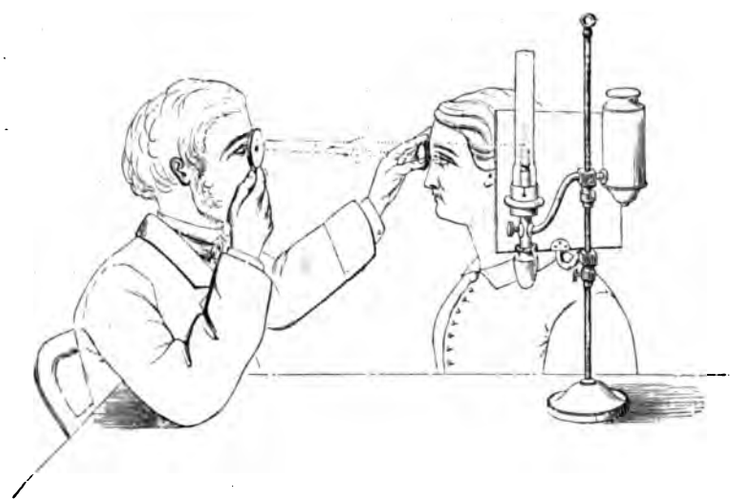

Fig. 38. — Position de la lampe.

Il faut, en outre, que la lumière soit plus ou moins vive, selon la partie de l'œil que l'on est appelé à observer. Par exemple, dans l'examen du cristallin et du corps vitré, une lumière trop intense serait non-seulement inutile, mais encore nuisible, car elle empêcherait de distinguer les plus fines opacités. Desmarres père se servait même habituellement à cet effet d'une simple bougie qu'il faisait tenir par le malade lui-même, sur une de ses épaules.

Nécessité d'examiner les yeux successivement à l'image droite et à l'image renversée. — Après avoir indiqué les différents ophthalmoscopes et la manière de s'en servir, nous allons tâcher de démontrer l'utilité que présente l'emploi successif du procédé à l'image renversée et du procédé à l'image droite.

Procédé à l'image renversée. — Ce procédé, en grossissant

l'image du fond de l'œil de 3 ½ à 7, permet d'apercevoir d'un seul coup une large surface de la rétine, ce qui est indispensable pour faire un diagnostic exact de toutes les maladies intra-oculaires en général.

Position du miroir dans l'examen à l'image renversée. — Pour éclairer le fond de l'œil il faut que le médecin se place en face du malade, qu'il prenne l'ophthalmoscope de la main droite et en le tenant par le manche, qu'il en dirige la surface luisante du côté de la lumière. Il imprimera alors à l'instrument quelques légers mouvements latéraux jusqu'à ce que les rayons lumineux, réfléchis par le miroir, tombent sur la pupille.

Position de la lentille biconvexe. — Nous savons que la lentille biconvexe de 2 pouces 1/4 rapproche l'image aérienne de la rétine et la rend relativement plus petite. Il est donc indispensable de donner à cette lentille une position convenable, afin que les rayons lumineux, après l'avoir traversée, aillent directement éclairer le fond de l'œil.

On saisit la lentille entre le pouce et l'index de la main gauche, en appuyant le petit doigt sur le front du malade, et l'on maintient cette lentille à la hauteur de l'œil que l'on examine, en l'approchant plus ou moins de la pupille, selon la longueur de son foyer. Si la lentille est de 3, 4 ou 5 pouces de foyer, il faut la tenir à la distance de 3, 4 ou 5 pouces de l'œil examiné.

Examen de la papille du nerf optique. — L'examen de la papille du nerf optique présente certaines difficultés qu'on arrive à surmonter lorsque l'on se conforme aux règles suivantes :

Il faut : 1° que le globe de l'œil observé prenne une telle direction que la papille du nerf optique se trouve juste en face de l'ouverture pupillaire ; et 2° que, d'après l'aspect d'une partie quelconque du fond de l'œil, on puisse, en suivant les vaisseaux, découvrir la papille.

La première de ces conditions s'obtient facilement lorsqu'on fait regarder le malade en haut et un peu en dedans. L'anatomie nous démontre, en effet, que c'est dans la partie supérieure et interne de la sclérotique que se trouve l'entrée du nerf optique. Donc, pour l'apercevoir, il faut que la cornée et la pupille se portent en haut et en dedans, ce qui permettra au nerf optique de se placer vis-à-vis de cette dernière.

Pour remplir la seconde de ces conditions, il faut que l'observateur examine minutieusement la disposition de ceux des vaisseaux qui apparaîtront les premiers dans le champ pupillaire.

On sait que tous les vaisseaux partent de la papille, et se divisent dichotomiquement à mesure qu'ils s'en éloignent. Il suffit donc de voir dans quel sens est tourné l'angle de bifurcation de ces vaisseaux, pour comprendre de quel côté se trouve la papille, et, comme l'examen du fond de l'œil se fait à l'image renversée, pour retrouver la papille qui paraîtra, supposons en haut, il faudra que le médecin, avec son miroir, se porte dans la même direction; si on la suppose en bas, il faut se porter en bas et ainsi de suite.

Les amaurotiques ne savent pas souvent imprimer à leurs yeux le mouvement nécessaire à l'examen. Il faut alors leur faire lever leur propre main dans une direction voulue, et leur recommander de diriger l'œil que l'on examine du côté de leur main, car, sans le voir, ils ont conscience de la position où elle se trouve.

Reflet de la cornée. —La cornée, étant une membrane convexe et transparente, réfléchit la lumière à sa partie la plus saillante. De là une nouvelle difficulté pour les commençants qui se livrent à l'examen ophthalmoscopique. Mais en imprimant à la loupe de 2 1/4 de pouce des mouvements latéraux, on déplace le reflet central de la cornée, et l'examen s'effectue alors sans difficulté, car l'image de la papille ou de toute autre partie de la rétine se trouve placée à côté du reflet.

État de la pupille. —L'exploration du fond de l'œil peut se faire sans qu'il faille dilater la pupille; cependant on rencontre des cas dans lesquels le diagnostic ophthalmoscopique ne peut s'effectuer à cause de son extrême étroitesse. C'est alors qu'il faudra recourir à l'atropine ou à l'homatropine, en ayant, toutefois, soin de prévenir le malade du trouble momentané de la vue occasionné par ce collyre. Voici la dose à laquelle ces médicaments devront être prescrits :

Eau distillée.	10 gr.
Sulfate neutre d'homatropine..	0gr,02

LAWE LIBRARY. STP

La dilatation de la pupille devient aussi indispensable, lorsque l'examen à l'image renversée ne donne qu'un résultat incomplet, qu'il est urgent de le contrôler par l'examen à l'image droite.

Procédé à l'image droite. — L'examen par ce procédé présente des difficultés bien plus grandes que celles de l'image renversée. Ces difficultés proviennent d'une très petite étendue du champ d'éclairage, et de la nécessité où on se trouve pour se rapprocher très près de l'œil observé. En se plaçant à une si petite distance on voit une surface relativement très petite du fond de l'œil, et le moindre déplacement de cette image par le mouvement de l'œil fait disparaître cette image.

Une autre difficulté bien plus grande réside dans la réfraction de l'œil examiné et, avant qu'on trouve le verre correcteur, on ne voit pas nettement le fond de l'œil. Il faut beaucoup de patience et d'habitude de la part de l'examinateur, beaucoup de calme de le part du malade pour qu'on arrive à voir une portion quelconque du fond de l'œil, après avoir préalablement défini et neutralisé la réfraction de l'œil examiné à l'aide des verres correcteurs, qui se trouvent dans les ophthalmoscopes à réfraction. On trouvera les détails de cette exploration dans la description des ophthalmoscopes à réfraction.

Les difficultés ne sont pas moins grandes lorsqu'on veut explorer à l'image droite les différentes portions de la rétine d'une manière régulière et suivie; là il faut procéder avec beaucoup de méthode, et suivre de proche en proche dans les directions des vaisseaux principaux les différentes parties du fond de l'œil. L'examen préalable à l'image renversée sera nécessairement d'une grande utilité dans ces cas, car il nous indiquera d'avance dans quelle partie du fond de l'œil il existe une lésion qu'on devra examiner plus en détails à l'image droite.

Définition de la réfraction par le procédé dit de kératoscopie ou dioptroscopie. — Dans la description des ophthalmoscopes à réfraction, nous avons donné les indications pour la définition du degré de la réfraction d'un œil examiné.

Mais il existe aujourd'hui un autre procédé d'examen de la réfraction de l'œil, c'est le procédé de Cuignet, procédé dit de *kératoscopie* et que j'appelle volontiers *dioptroscopie*.

En 1874, mon ami, le docteur Cuignet (de Lille), a décrit (1), sous le nom de *kératoscopie*, un procédé très ingénieux de la détermination de la réfraction oculaire. Deux de mes élèves, Mengin et Parent, publièrent des articles sur le même sujet (2) en 1878-80-81, et contribuèrent à vulgariser le procédé de Cuignet, qui est aujourd'hui très répandu en Angleterre où il est généralement désigné sous le nom de *rétinoscopie*.

Ce terme nous paraît tout à fait impropre, car il ne sert nullement à l'examen de la rétine. M. Landolt, en décrivant ce procédé dernièrement sous le nom de *pupilloscopie*, n'a pas été non plus heureux, ni exact.

Il faut avouer qu'on est très embarrassé de savoir sous quel nom il conviendrait de préférence d'écrire cette méthode d'investigation. La rétinoscopie pourrait faire croire qu'il s'agit de l'examen de la rétine, ce qui n'est nullement vrai, comme il n'est nullement convenable de désigner cette méthode d'examen par le mot pupilloscopie. Ce n'est ni la rétine ni la pupille qui sont visées par cet examen, mais la réfraction de l'œil.

Le seul terme qui conviendrait dans ce cas serait, selon moi : *dioptroscopie*. La cornée est une des membranes qui jouent un grand rôle dans la réfraction de l'œil ; sa courbure plus ou moins irrégulière exerce une influence incontestable sur les ombres qui apparaissent dans le champ pupillaire ; c'est pourquoi il me paraît le plus rationnel de conserver à ce procédé d'investigation la dénomination que lui avait donnée son auteur, c'est-à-dire *kératoscopie*.

La kératoscopie consiste à voir si l'ombre qu'on voit apparaître sur le bord de la pupille, pendant l'éclairage du fond de l'œil, avec un réflecteur tenu à une certaine distance, se déplace dans le même sens que le miroir ou dans un sens opposé.

Voici, du reste, le procédé décrit par Cuignet (3) :

Éclairage direct. — Il se fait au moyen du miroir seul, projetant directement la lumière sur la cornée.

(1) Cuignet, *Recueil d'ophthalmologie*, 1874.
(2) Mengin et Parent, *Recueil d'ophthalmologie*, 1878-80-81.
(3) Cuignet, *De la kératoscopie* (*Recueil d'ophthalmologie*, 2e série, janvier 1874, p. 109).

Lorsqu'on examine un œil avec le miroir seul, dans une chambre obscure, et la pupille étant suffisamment agrandie, soit par l'obscurité seule, soit par une instillation d'atropine, on éclaire vivement le fond de l'œil ; celui-ci est aperçu rouge ou d'un rose éclatant par l'orifice pupillaire. C'est, dans la position habituelle pour l'examen ophthalmoscopique, au réflecteur seul qu'il faut mettre l'observé et se mettre soi-même, pour bien distinguer tout ce que nous allons indiquer.

Dans cette situation réciproque, étant donné un œil normal, si on l'examine très attentivement, on voit que le disque pupillaire rouge offre deux teintes un peu différentes l'une de l'autre. A son centre, il est nuancé en sombre et à son pourtour il a un reflet annulaire d'une coloration rose vive. Cette ombre centrale a son maximum au pôle de la cornée ; de là, elle se dégrade peu à peu jusqu'à l'anneau plus clair qui la limite circulairement.

Si l'on examine un œil affecté de staphylôme pellucide central de la cornée ou de myopie avec conicité accentuée de cette membrane, on voit que l'ombre n'est plus au centre, ni le reflet clair au pourtour du disque pupillaire ; mais qu'au contraire, le reflet rose vif est au centre et que l'ombre occupe le pourtour, se dégradant pour se perdre peu à peu dans le reflet éclatant du centre.

Si l'on examine de la même manière un œil hypermétrope, ou plutôt une cornée plus aplatie que dans l'état normal, on reconnaît que l'ombre centrale est bien moins prononcée qu'elle ne l'est pour l'œil emmétrope.

Telles sont les dispositions différentes qu'offrent l'ombre et la partie éclatante dans les trois principales variétés de cornées, quand on n'imprime aucun mouvement au miroir, projetant la lumière à peu près directement sur la membrane transparente.

Ces dispositions varient notablement lorsqu'on donne au réflecteur, par conséquent à la lumière envoyée par lui sur la cornée, un mouvement de circumduction qui se communique à cette ombre.

Sur la cornée normale, l'ombre se dispose en un cône tronqué, embrassant le pôle de la cornée par sa pointe et le

pourtour pupillaire par sa base et tournant régulièrement dans le même sens que la lumière projetée.

Sur la cornée plus ou moins conique, l'ombre se dispose en un croissant périphérique qui tourne de la même façon et elle est d'autant plus noire et plus épaisse en dimension que le cône kératique est plus prononcé.

Sur la cornée sensiblement aplatie de certains hypermétropes, elle a les mêmes caractères, mais amoindris en dimension et en teinte, que sur la cornée normale.

Il en est un second qui a rapport aux différences de courbure dans les méridiens d'une même cornée. On comprend que si le méridien vertical est myope et le méridien transversal normal ou hypermétrope, on apercevra forcément des variations dans l'ombre immobile et dans l'ombre tournante. C'est ce qui s'observe, en effet; car au lieu d'apercevoir une ombre centrale ou une ombre en croissant, ainsi que nous l'avons noté, on en voit une de forme composée qu'il est assez difficile d'analyser par des mots, mais dont on pressent rationnellement la forme. Elle est plus insaisissable pendant les mouvements de circumduction de l'éclairage par le miroir. Mais s'il est très difficile de la décomposer et d'en fixer les caractères avec une précision absolue, du moins peut-on présumer qu'elle signale un état d'irrégularité ou d'astigmatisme de la cornée, non-seulement par sa physionomie propre, mais encore par la comparaison de son aspect avec celui des cornées régulièrement emmétropes, myopes ou hypermétropes, et en outre, avec l'aspect des cornées affectées des altérations dont nous allons maintenant nous occuper.

Cornées astigmatiques. — On sait que l'astigmatisme est tantôt myopique et tantôt hypermétropique ; que quelquefois il affecte un seul méridien, l'autre restant normal; que d'autres fois il est myopique dans un sens et hypermétropique dans le sens opposé; que, même, il y en a qui ne sont astigmatiques que par une moitié d'un de leurs méridiens, c'est-à-dire par un des rayons principaux. J'ai, du moins, tout lieu de le présumer d'après certaines images irrégulières de la surface kératique.

En voici quelques exemples:

Avec un convexe n° 30, il voit plus nettement encore les horizontales; mais les verticales sont plus troubles que sans verre.

Avec un concave n° 30, il voit moins les horizontales, mais beaucoup mieux les verticales.

Il y a donc un méridien myope et un hypermétrope au degré de 30, à peu près; mais il est probable que la myopie d'un méridien est plus prononcée que l'hypermétropie de l'autre.

Pour l'image renversée, le fond de l'œil a les apparences normales.

Avec le réflecteur seul, la cornée donne ombres et reflets d'une apparence tout à fait irrégulière, attendu que les signes kératoscopiques de l'hypermétropie s'y manifestent dans le diamètre vertical, et ceux de la myopie dans le diamètre transversal.

Pour être plus exact, je dois dire que ces diamètres sont un peu inclinés, de sorte que les images kératoscopiques caractéristiques n'ont pas leur maximum aux extrémités horizontales et verticales, mais un peu à côté de ces extrémités, sur des méridiens obliques.

Quand on fait tourner le disque de lumière projetée et qu'il est en haut, l'ombre est en croissant périphérique précédant le reflet dans la giration; dès qu'on se porte en dedans, l'ombre disparaît et fait place au reflet myopique qui tourne en précédant l'ombre qui est au côté externe.

En continuant à tourner, il y a un moment qui est l'intersection d'un méridien à l'autre, où l'on voit deux croissants d'ombre opposés l'un à l'autre, et deux éclats également opposés.

Nous empruntons maintenant à Parent l'explication du procédé lui-même :

Quand, nous plaçant à 1 mètre de distance environ, nous éclairons l'œil avec un miroir concave MN, de 25 centimètres de foyer par exemple (fig. 7), les rayons, après s'être entrecroisés au point F, forment un cercle de diffusion *x y;* une partie de ces rayons pénètrent dans la pupille de l'œil observé; ce sont ceux qui appartiennent au cône qui a pour sommet le point F et pour base la pupille de l'œil observé. Des rayons qui composent ce petit cône, considérons seulement le rayon

central ou axial F*a*. Le point *a* sera le point central de la partie éclairée de la rétine, c'est-à-dire que nous aurons en *a* l'image de la flamme éclairante plus ou moins nette ou diffuse, selon l'état de réfraction de l'œil examiné. Si maintenant nous

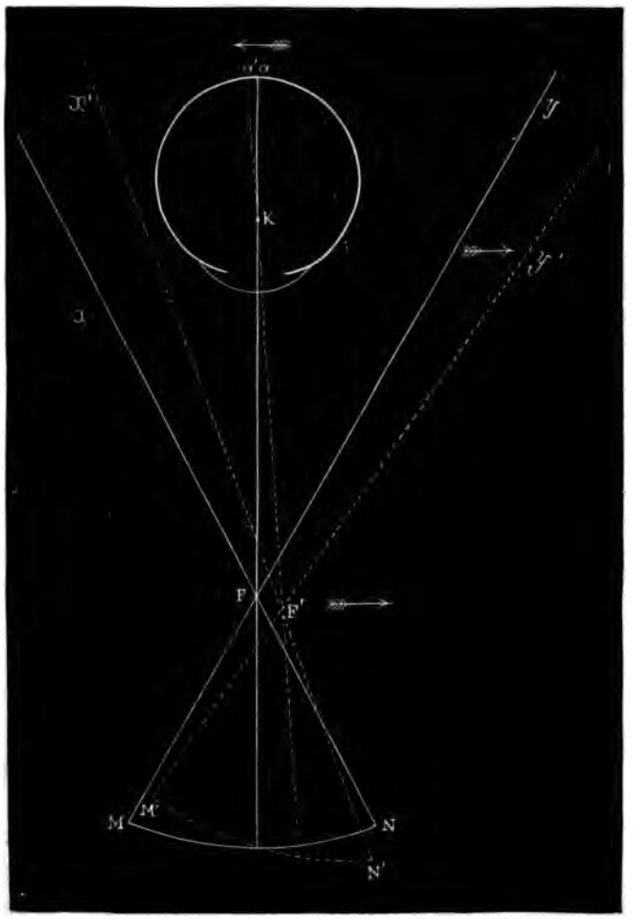

Fig. 39.

faisons pivoter le miroir MN autour de son axe vertical, il prend la position M'N'. Le cercle de diffusion devient *x' y'*, et *a'* F' est l'axe du petit cône de lumière qui pénètre maintenant dans l'œil. Ce qui revient à dire que le cercle d'illumination (1)

(1) L'expression *cercle d'illumination* sert ici à désigner la partie éclairée de la

a marché en sens inverse du miroir, ou, ce qui est tout un, en sens inverse du disque de lumière projeté $x' y'$. Alors que ce disque de lumière s'est déplacé de gauche à droite, le cercle d'illumination sur la rétine a marché de droite à gauche. Il en résulte que toutes les fois que nous verrons la rétine en image droite (condition réalisée dans l'H., l'E. et même dans la M. faible, quand l'observateur est placé en deçà du *punctum remotum*), nous verrons ce cercle d'illumination et l'ombre qui l'entoure (due à la partie non éclairée de la rétine) marcher comme ils marchent en réalité, c'est-à-dire en sens inverse du miroir concave.

Le rapport contraire existera avec l'image renversée de la myopie moyenne et forte. Ce cercle d'illumination et l'ombre qui le limite marchent en réalité sur la rétine en sens inverse; *mais par suite du renversement de l'image rétinienne*, dû à la myopie, nous les verrons marcher dans le même sens que le miroir ou que le disque de lumière projetée.

Les figures 40 et 41 représentent la marche de l'ombre par rapport au mouvement du disque de lumière projetée; la figure 40 représente le phénomène dans un œil H.; on voit que lorsque le disque de lumière se déplace de gauche à droite et occupe successivement les positions $x\,y$, $x'\,y'$, x'', y'', l'ombre marche en sens inverse et s'arrête successivement en $o\,o$, en $o'\,o'$, puis en $o''\,o''$. La figure 41 représente ce qui se passe avec l'œil myope : l'ombre suit le mouvement du disque de lumière; elle marche dans le même sens.

On peut faire très simplement l'expérience en prenant un hypermétrope qui donnera d'abord l'ombre marchant en sens inverse du miroir, puis on rend myope cet œil hypermétrope en le faisant accommoder pour un objet placé à 20 centimètres ; on voit alors l'ombre marcher dans le même sens. On vérifiera également ces faits en plaçant alternativement devant un œil emmétrope des verres concaves et des verres convexes.

Avec le miroir plan qui donne des rayons directs, sans entre-croisement préalable (voy. fig. 42), le cercle d'illumination

rétine; l'expression n'est donc pas rigoureuse, car l'image de la flamme éclairante sur la rétine n'est jamais exactement circulaire, même dans le cas d'amétropie très forte; mais il suffit que le lecteur sache de quoi il s'agit.

sur la rétine marche dans le même sens que le miroir, ou

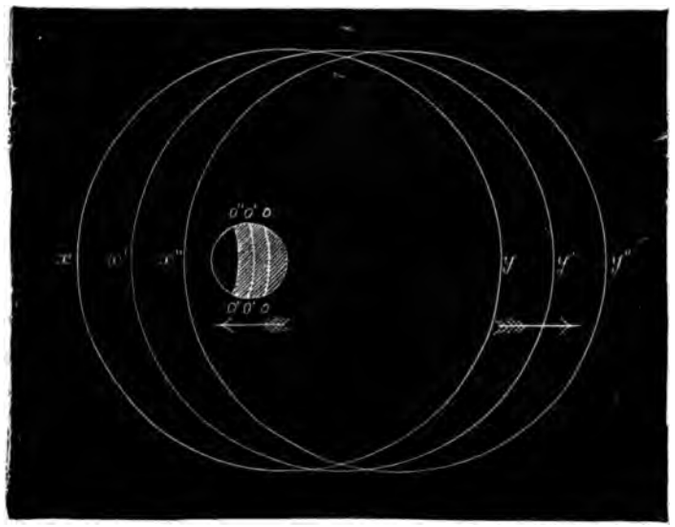

Fig. 40.

dans le même sens que le disque de lumière projetée. Les

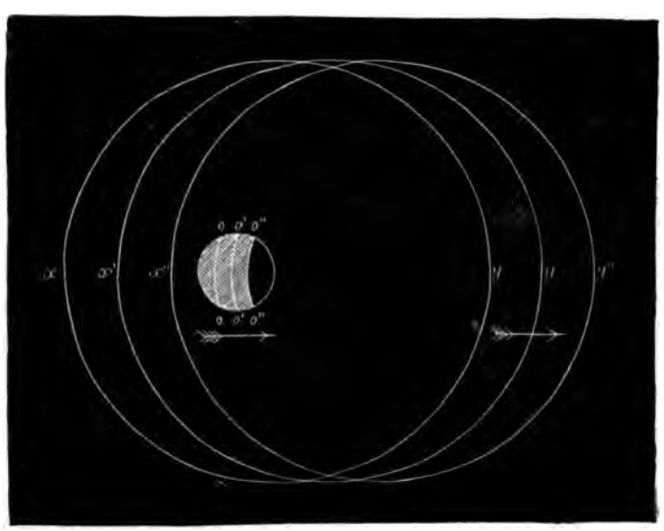

Fig. 41.

phénomènes sont donc inverses; le jeu d'ombre et de lumière

que l'on obtient avec un miroir plan chez un myope est par suite identique au jeu d'ombre et de lumière que l'on obtient avec un miroir concave chez un hypermétrope, et *vice versa*. La figure est trop simple pour avoir besoin de commentaires ou d'explications.

En outre, l'ombre est d'autant plus foncée et sa marche d'autant plus lente que l'amétropie est plus prononcée.

De ces deux caractères, le premier tient à ce que le grossissement de l'image virtuelle de l'H. ou de l'image réelle du M. est d'autant plus faible que l'hypermétropie ou la myopie atteignent un degré plus élevé. La même quantité de lumière et d'ombre étant répartie sur une image de surface moindre, il en résulte que la partie éclairée est plus éclatante, la partie ombrée plus foncée.

Le deuxième caractère est dû à ce que l'amplitude du déplacement de l'image est également d'autant plus faible que le degré d'amétropie est lui-même plus élevé. Que l'on ait une image virtuelle d'hypermétropie forte ou une image réelle de myopie forte, le phénomène sera le même. C'est un fait bien connu pour le déplacement des vaisseaux; il est donc vrai aussi pour le cercle d'illumination et l'ombre qui le limite.

Ce jeu d'ombre et de lumière une fois bien compris pour le M. et pour l'H., rien n'est plus aisé que de diagnostiquer avec lui l'As.

a) Si l'As. est myopique simple, c'est bien facile, car dans le méridien emmétrope on a une ombre légère marchant en sens inverse et dans le méridien myope une ombre (plus ou moins foncée, selon le degré de myopie) qui marche dans le même sens que le miroir.

b) L'As. hypermétropique simple ne présente pas plus de difficulté : dans le méridien emmétrope, l'ombre est légère et marche en sens inverse; dans le méridien hypermétrope elle marche aussi en sens inverse, mais elle est beaucoup plus foncée et d'autant plus foncée que le degré d'hypermétropie est plus élevé.

Si l'on a le moindre doute, on met devant l'œil 1^{d} convexe ; le méridien emmétrope est alors myope; il a son *punctum remotum* à 1 mètre, et, en nous plaçant à 1^{m},20, nous verrons

l'ombre marcher dans le même sens que le miroir, en faisant pivoter *celui-ci* dans la direction de ce méridien. Quant à l'au-

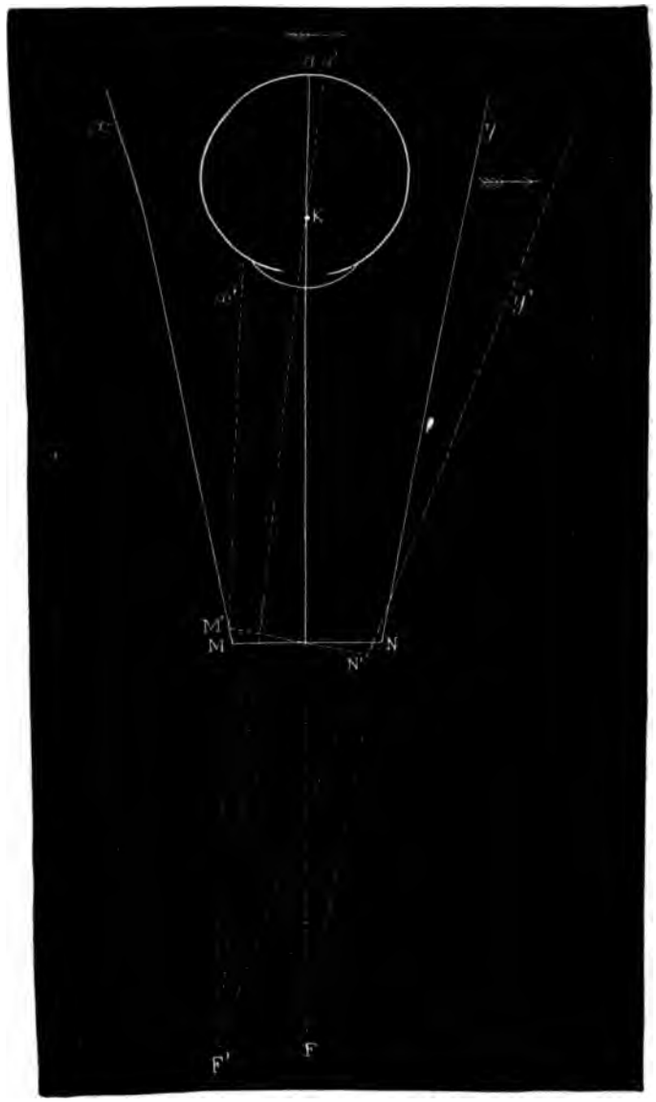

Fig. 42.

tre méridien qui était hypermétrope, si son hypermétropie était supérieure à 1^{d}, il est encore hypermétrope et fournit, en

conséquence, une ombre plus ou moins foncée marchant en sens inverse. Si, au contraire, son hypermétropie était de 1^d seulement, il est devenu emmétrope et fournit également une ombre légère en marchant en sens inverse. Il y a donc ici un jeu d'ombre contradictoire et preuve absolument certaine de l'As., avec indication nette de la direction des deux méridiens principaux.

c) Avec l'astigmatisme myopique composé on ferait l'inverse. On met devant l'œil le verre concave qui rend emmétrope le méridien le moins myope; l'ombre marche alors en sens inverse du miroir dans ce méridien, tandis que l'ombre continue à marcher dans le même sens que le miroir dans l'autre méridien. Je prends un exemple : soit un astigmatisme myopique composé : méridien vertical V V'—12^d, méridien horizontal H H' — 8^d.

On se met à $1^m,20$; l'ombre marche dans le même sens que le miroir dans les deux méridiens; donc les deux méridiens sont myopes. On place ensuite successivement dans la lunette d'essai des verres concaves de plus en plus forts, jusqu'au moment où l'ombre commence à marcher en sens inverse dans le méridien horizontal; ce dernier est alors emmétrope ou à peu de chose près; on a donc transformé l'astigmatisme myopique composé en astigmatisme myopique simple. Il ne reste plus qu'à mettre dans la lunette des cylindres concaves à axe horizontal jusqu'au moment où l'ombre apparaît aussi en sens inverse dans le méridien vertical. Les deux méridiens sont alors rendus emmétropes; il n'y a plus d'astigmatisme.

d) Pour l'As. hypermétropique composé, procéder comme il suit. Soit méridien V V' + 2^d et H H' + 4^d. L'ombre marche partout en sens inverse, mais elle est plus intense suivant HH que suivant VV'.

Avec + 5^d il y a surcorrection et l'ombre marche dans le même sens dans les deux méridiens principaux; avec + 4^d, H H' est emmétrope et donne une ombre légère marchant en sens inverse du miroir, tandis que V V' devenu myope de 2^d, à cause du verre sphérique + 4^d, donne maintenant une ombre marchant dans le même sens. J'ajoute cyl. — 1^d à axe horizontal. Le cyl. est insuffisant, car l'ombre marche encore dans le

même sens que le miroir; il y a encore de la myopie, suivant V V'.

Je mets cyl. — 2^d, qui me donne, suivant V V', une ombre légère marchant en sens inverse du miroir, ainsi que je l'ai déjà suivant H H'; l'astigmatisme est donc corrigé.

e) Soit l'astigmatisme mixte méridien V V' — 2^d et méridien H H' + 3^d. Je constate tout de suite que le jeu d'ombre et de lumière du méridien vertical est inverse de celui du méridien horizontal. En effet, suivant VV' qui est myope, l'ombre marche dans le même sens que le miroir, tandis que suivant HH' qui est hypermétrope elle marche en sens inverse. Avec sph. 3^d, les deux méridiens sont myopes; l'ombre marche partout dans le même sens; il y a donc surcorrection.

Avec sph. — 2^d, elle marche en sens inverse du miroir, suivant H H', qui est maintenant corrigé.

J'ajoute cyl. — 3^d à axe horizontal. Il est insuffisant; l'ombre marche encore dans le même sens que le miroir, suivant VV'.

Je mets cyl. — 4^d; alors l'ombre marche aussi en sens inverse, suivant V V', absolument comme suivant H H'. L'astigmatisme a disparu.

Je recommande, pour cette détermination, *de se placer à* $1^m,20$ *de l'œil observé*. De cette façon, il est mathématiquement impossible de commettre une erreur de 1^d, car toute erreur de 1^d en trop donnerait, à 1 mètre de distance, l'image réelle et renversée de la rétine, et, en conséquence, le cercle d'illumination et l'ombre qui l'entoure marcheraient dans le même sens que le miroir (caractère de la myopie).

Avec la kératoscopie, la détermination des méridiens principaux est aisée. Quand on fait la correction avec les cylindres, en deux tours de miroir on voit tout de suite si la correction est parfaite, si le cylindre est trop fort ou trop faible, si son inclinaison laisse ou non à désirer.

Quant à juger du degré de l'amétropie par la plus ou moins grande intensité de l'ombre, cela n'est possible que dans de certaines limites; on commet ainsi des erreurs de plusieurs dioptries. *Il faut absolument les verres pour arriver à quelque précision.*

Tels sont les résultats qu'on peut obtenir par la méthode

de *kératoscopie* de Cuignet ou, comme nous l'appelons, par la *dioptroscopie*. Néanmoins, nous devons ajouter que cette méthode ne pourra jamais remplacer complètement la définition de la réfraction par la méthode des verres *correctum* en faisant voir aux malades les caractères typographiques appropriés aux distances, caractères des échelles de Snellen, de Giraud-Teulon et de Galezowski. La méthode de kératoscopie ne peut être réellement utile que lorsqu'on doit définir la réfraction chez les enfants ou chez des personnes qui ne savent pas et qui ne répondent pas d'une manière concluante aux questions qu'on leur adresse.

DEUXIÈME PARTIE

EXPLORATION DES MEMBRANES INTERNES DE L'OEIL A L'AIDE DES DIFFÉRENTS PROCÉDÉS

CHAPITRE PREMIER

EXAMEN FONCTIONNEL DE LA VISION

Le diagnostic des maladies profondes de l'œil ne peut pas être établi d'une manière complète par un examen ophthalmoscopique seul, mais il est tout aussi important de s'assurer de l'état de la vision et des phénomènes soit subjectifs, soit objectifs, que les malades accusent.

L'examen fonctionnel de l'œil devra comprendre plusieurs conditions : 1° acuité visuelle centrale ; 2° étendue périphérique du champ visuel avec scotome ; 3° daltonisme ou cécité des couleurs ; 4° chrupsies ; 5° photopsies et phosphènes ; 6° sensibilité de l'œil aux différents degrés d'éclairage (héméralopie et nyctalopie, et photophobie).

ARTICLE PREMIER

DE L'ACUITÉ VISUELLE ET DE L'ÉCHELLE TYPOGRAPHIQUE.

Dans la faculté de vision et de perception des objets, il y a en réalité deux éléments bien distincts, l'un qui donne au sens de la vue toute la finesse de perception, et l'autre qui permet de voir simultanément, quoique d'une manière moins distincte, les objets qui entourent le point fixé.

La finesse de la vue et la netteté de perception dépendent

surtout de l'état de la macula lutea, tandis que la vision périphérique a son siège dans tout le reste de la rétine.

Dans la macula, il n'y a qu'une très petite partie de la rétine, qui soit capable de percevoir les objets ténus, avec toute la netteté désirable. Cette partie, c'est le centre qui se présente à l'ophthalmoscope sous un diamètre de $0^{mm},005$; les autres parties de la macula sont moins sensibles. C'est ce point central qui nous fait voir les plus fins détails des objets, et qui permet au graveur de distinguer les lignes les plus fines de sa gravure.

L'acuité de la vision n'est pas égale chez tous les individus, et cette différente finesse de perception dépend tantôt de la disposition anormale individuelle des membranes oculaires, tantôt de la santé générale.

Smith a calculé d'après l'angle d'incidence des rayons, que le plus petit point sensible de la rétine avait 1/8000 de pouce. Selon Volkmann, le diamètre de la plus petite image projetée sur la rétine est de 0,000060 de ligne, ce qui correspond à peu près au diamètre des bâtonnets et des cônes.

On peut aujourd'hui mesurer avec une grande précision l'acuité visuelle au moyen des échelles typographiques.

Ed. von Jaeger, de Vienne (1), a eu le premier l'idée de faire établir une échelle graduée des caractères d'imprimerie, mais les vingt types des caractères qu'il avait choisis étaient pris au hasard et n'avaient aucune base scientifique.

Giraud-Teulon (2) à Paris et Snellen (3) à Utrecht ont composé et publié simultanément des Échelles dans lesquelles la grandeur de chaque caractère est proportionnée à la distance à laquelle il doit être distingué. Green (4), de Saint-Louis, modifia l'échelle de Snellen en établissant une graduation géométriquement progressive. Monoyer, le premier, a établi une échelle d'après les distances métriques.

(1) Ed. von Jaeger, *Schrift-Scalen*, 3e aufl. Wien, 1860.

(2) Giraud-Teulon, *Instruction pour l'emploi de l'échelle régulièrement progressive*. Paris, p. 4.

(3) Snellen, *Test-Types*. Fourth edition, London, 1868.

(4) Green (de Saint-Louis), *Test-letters in geometrical progression* (*Report of the fourth international ophth. congres*. London, 1873, p. 153).

Les deux échelles que j'ai établies ont aussi pour base les distances métriques (1).

Pour arriver à l'unité visuelle, les auteurs se sont servis de la formule acceptée par Donders, d'après laquelle le degré d'acuité de la vision S s'exprime par le rapport de la distance d à laquelle la lettre est distinguée, comparée à la distance à laquelle elle se montre sous un angle de cinq minutes N, ce qui constitue la formule :

$$S=\frac{d}{N}.$$

Dans l'Échelle de Giraud-Teulon, la partie pleine de tous les numéros est, horizontalement, d'une dimension sensiblement égale à celle des parties claires. La progression a pour unité l'intervalle $0^{mm},10$, qui, à 33 centimètres (1 pied) de distance, sous-tend un arc rétinien de 1′ ou de $0^{mm},005$.

L'Échelle de Snellen est fondée sur les mêmes principes; les numéros, placés au-dessus de chaque type, expriment en pieds la distance à laquelle ils peuvent être vus. Les dimensions des lettres, ainsi que celles des interstices qui les séparent, sont indiquées dans un tableau spécial en lignes de Paris.

Tandis que Giraud-Teulon a gradué ces numéros des caractères en ajoutant successivement 0,10 centimètres, Snellen a pris au contraire pour unité de l'acuité visuelle 0,209 de ligne de Paris. Pour obtenir tous les numéros successifs, qui représentent les distances en pieds, il a multiplié le 0,209 par le nombre qui exprime en pieds la distance à laquelle il doit être vu.

Cette dernière méthode m'a paru très rationnelle et je l'ai adoptée pour mon échelle. J'ai mis au-dessus de chaque type les chiffres en centimètres ou en mètres, qui indiquent la distance à laquelle ils doivent être vus.

Mensuration de la vue au moyen de l'échelle. — Pour définir le degré de l'acuité visuelle, on commence par considérer comme

(1) Galezowski, *Échelle optométrique et chromatique pour mesurer l'acuité de la vision, les limites du champ visuel et la faculté chromatique, accompagnées de tables synoptiques pour le choix des lunettes.* Paris, 1883, gr. in-8 avec 34 pl. noires et col. — *Échelles portatives des caractères et des couleurs pour mesurer l'acuité visuelle.* Paris, 1880, 1 vol. in-18.

vue normale un œil, qui à un mètre de distance lit le numéro 1 de l'échelle. Celui, au contraire, qui ne peut lire à cette même distance que les caractères deux ou trois fois plus gros, a évidemment la vue deux ou trois fois plus faible.

D'après la formule de Donders, rapportée plus haut, si $D=1$ pied, et $N=3$, nous aurons $S=\frac{1}{3}$; si $D=5$, $N=20$, on aura $S=\frac{5}{20}=\frac{1}{4}$.

Dans la définition de l'acuité visuelle il faut toujours faire abstraction du défaut de réfraction, que l'on doit préalablement corriger à l'aide des lunettes convenables.

Un œil physiologique, et bien constitué, dont les membranes internes sont complètement saines, doit avoir une acuité visuelle égale à 1, et il doit lire facilement les caractères n° 1 à 1 mètre, n° 0,50 à 50 centimètres de distance et ainsi de suite. Le moindre écart constitue une maladie et indique une diminution pathologique de l'acuité visuelle.

ARTICLE II

DU CHAMP VISUEL PÉRIPHÉRIQUE.

La faculté que possède notre œil d'embrasser d'un regard tout ce qui se trouve autour de l'objet que nous fixons porte le nom de champ visuel périphérique. C'est la faculté la plus précieuse dont la nature nous ait doté pour notre vie indépendante, et nous pouvons nous conduire et marcher tout seuls, tant que le champ visuel est conservé, même dans le cas où la vision centrale est abolie.

Le champ visuel est très large ; il s'étend dans tous les sens autour du point central de fixation correspondant à la macula. Chaque partie de la rétine reçoit des rayons qui viennent du côté opposé à celle où elle est placée.

Le champ visuel normal est rétréci dans certaines directions, par la proéminence plus ou moins grande des différentes parties de la face. En haut, il est amoindri par le bord supérieur

de l'orbite; en bas, il n'est limité que très légèrement par les pommettes; du côté externe, il a le plus d'étendue; en dedans on trouve sa plus grande échancrure qui dépend de la protubérance nasale fortement prononcée en bas. Ainsi la vision de chaque œil est échancrée dans la partie inférieure et interne. Ce défaut n'existe pas pour les deux yeux.

Punctum cœcum. — Dans le champ visuel normal, physiologique, il y a une partie qui n'est point sensible et se présente comme une tache noire. Cette partie insensible ou aveugle correspond à la papille du nerf optique et on l'appelle *punctum cœcum*. Mariotte est le premier qui l'a découvert. On l'aperçoit facilement lorsqu'on fixe d'un œil, l'autre étant fermé, un des deux points noirs marqués sur une feuille de papier à 6 centimètres d'écartement; en s'approchant ou s'éloignant de ces deux points, on voit à un moment donné l'un des deux points disparaître.

Rétrécissement du champ visuel. — L'étendue du champ périphérique peut être sensiblement réduite d'un seul côté ou dans tous les sens par des altérations de la rétine et du nerf optique. Il y aura alors rétrécissement périphérique, unilatéral ou circulaire du champ visuel, qu'il importe de préciser exactement avant tout examen ophthalmoscopique.

Différents procédés d'exploration du champ visuel. — L'exploration du champ visuel se fait de la manière suivante :

On place le malade devant un tableau noir ou une grande feuille de papier à la distance de la vision distincte, et on lui fait fixer d'un seul œil (l'autre étant fermé) le point central, que l'on a eu soin de marquer. On agite ensuite un objet quelconque en haut, en bas, à droite et à gauche, et l'on s'informe si le malade, en fixant le point central, voit en même temps cet objet. Après avoir marqué successivement sur le tableau tous les points où l'objet n'est plus aperçu, en haut, en bas, à droite et à gauche, on les réunit par une ligne, et l'on a ainsi une figure plus ou moins irrégulière qui exprime le champ visuel du malade (fig. 43 et 44).

Foerster, Robert Houdin, Sous, ont construit des appareils spéciaux pour mesurer avec précision l'étendue du champ visuel. Landolt a modifié le périmètre de Foerster. Pour mon

compte, j'ai fait construire par la maison Roulot un périmètre portatif en quart de sphère.

Périmètre de Foerster. — Pour faire la mensuration exacte du champ visuel, Foerster a construit un appareil appelé *périmètre*.

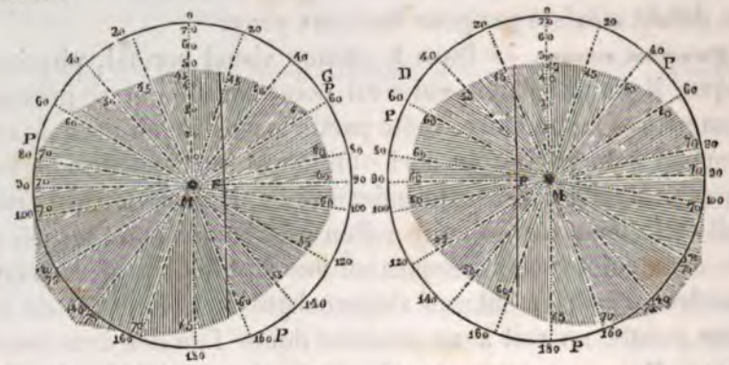

Fig. 43. — Périmètre pour l'œil droit. Fig. 44. — Périmètre pour l'œil gauche.

Il se compose d'un demi-cercle traversé dans son milieu par un axe autour duquel les rayons exécutent des mouvements de rotation. Il y a deux cercles, un pour l'œil droit, l'autre pour l'œil gauche.

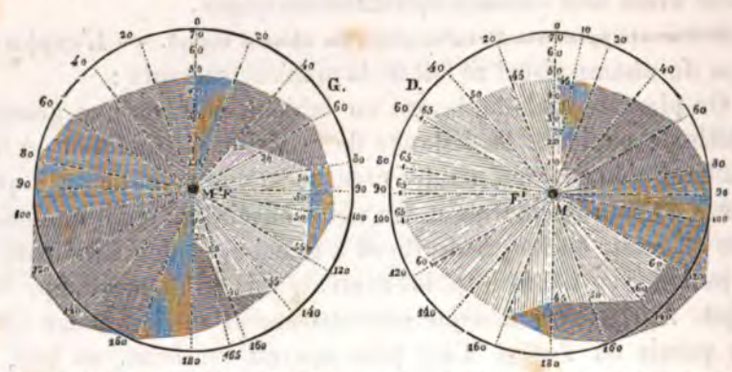

Fig. 45 et 46. — Rétrécissement du champ visuel périphérique dans les deux yeux.

Chaque cercle du cadran est divisé en 90 degrés et en 20 rayons, lesquels à leur tour sont divisés en 70 parties. La tache de Mariotte M est située plus près du centre du champ visuel que le point de fixation F qui se trouve à 15 degrés du côté interne de

la tache de Mariotte. La partie ombrée exprime le champ visuel normal. En rendant, dans ce périmètre, plus noires toutes les parties qui correspondent au champ visuel détruit, on exprimera ainsi très exactement l'étendue du champ visuel conservé, comme cela se voit sur les figures 45 et 46.

Périmètre du Dr Landolt. — Le périmètre du Dr Landolt (fig. 47) est composé d'un arc de cercle de 30 centimètres de

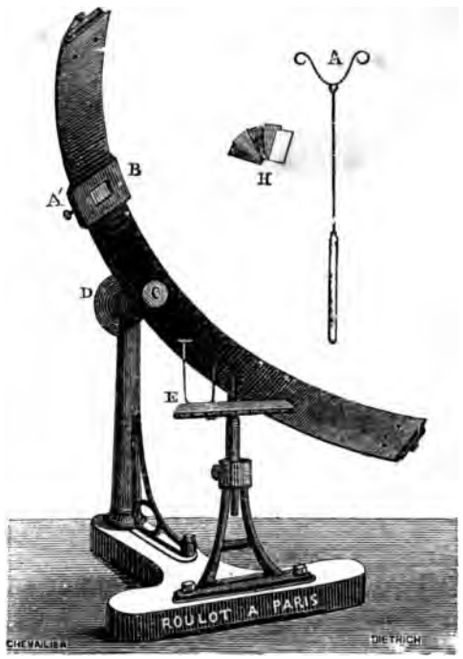

Fig. 47. — Périmètre du Dr Landolt.

rayon ; cet arc est noirci à sa partie concave afin d'éviter de distraire l'œil examiné ; un curseur ou cavalier A'B, au centre duquel on peut placer des papiers de différentes couleurs H, glisse à frottement doux et vient occuper successivement toutes les positions. Un cadran D indique les différents axes de l'arc qui tourne autour de son centre C.

En avant et à 30 centimètres est placée la mentonnière, qui peut s'élever ou s'abaisser afin d'amener l'œil examiné à hauteur du centre C qui sert de point de fixation.

Périmètre du Dr Badal. — L'instrument (fig. 48) PP se compose d'un quart de cercle de 15 centimètres de rayon, d'un centimètre de largeur et d'un millimètre d'épaisseur, placé de champ à l'extrémité d'un tube de cuivre ; l'autre extrémité de ce tube a la forme d'une cupule qui permet à l'œil de s'appliquer aussi près que possible. Une fente pratiquée dans toute la lon-



Fig. 48. — Périmètre du Dr Badal.

gueur du tube laisse apercevoir la boule, portant le papier de couleur, qui est mise en mouvement par la main à une distance assez grande pour ne pas déranger l'examen.

En arrière du quart de cercle se trouve un disque sur lequel est tracée la direction des méridiens.

Périmètre portatif du Dr Galezowski. — Le périmètre que je viens de faire construire par la maison Roulot me paraît avoir quelques avantages pratiques. Il présente le grand avantage de permettre d'observer à la fois un quart de cercle du champ visuel ; de plus, il est d'un maniement facile et très portatif.

Cet instrument (fig. 49) se compose d'un huitième de sphère pivotant autour du point E, ce qui permet, en lui faisant occuper les positions 1, 2, 3 et 4, d'avoir la demi-sphère tout entière. Une tige portant un cavalier avec papiers de couleurs reste

libre et peut occuper tous les axes qui sont indiqués par une aiguille sur un cadran divisé de 15 en 15°. Rien dans cet appareil ne peut distraire le malade, le tout étant d'un noir mat sur le fond duquel se détache nettement le point de fixation ainsi que le cavalier présentés pour l'examen.

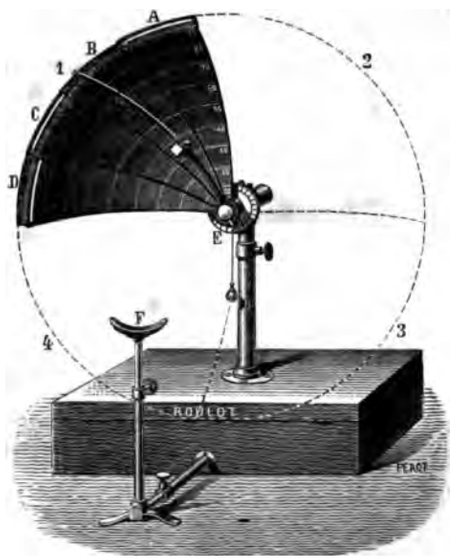

Fig. 49. — Périmètre du Dr Galezowski.

La portion de sphère est divisée en quatre parties ABCD, qui se développent en forme d'éventail rentrant, sur elles-mêmes.

Le tout est contenu dans une boîte ; au milieu de son couvercle il existe un écrou, dans lequel vient se fixer la colonne servant de support pour le périmètre. La mentonnière F s'adapte au bas de la boîte, deux mouvements à frottement donnent la faculté de régler sa hauteur et son écartement.

ARTICLE III

DES DIFFÉRENTES FORMES DE RÉTRÉCISSEMENT DU CHAMP VISUEL.

Le rétrécissement du champ visuel varie à l'infini, selon les différentes formes et les degrés des maladies qui le produisent.

Il peut être rétréci au même degré, dans tous les sens, et quelquefois à un si haut point qu'il ne reste plus d'intacte, autour de ce point central, qu'une zone claire de quelques centimètres, au delà de laquelle toute vision est abolie.

Dans d'autres cas, il est diminué plus particulièrement du côté interne ou externe qu'ailleurs.

Dans les excavations glaucomateuses de la papille, il y a toujours une diminution notable de la vision dans le champ externe, comme je l'ai démontré le premier. On voit un rétrécissement analogue du champ visuel dans les décollements de la rétine.

§ 1er. — Hémiopie ou hémianopsie.

Il y a encore une forme toute particulière du rétrécissement du champ visuel, qui est propre aux maladies cérébrales. C'est l'*hémiopie ou hémianopsie*.

Le mot *hémiopie* signifie *vision par moitié*, *visus dimidiatus*; par conséquent, tout affaiblissement de la vue dans lequel la moitié du champ de la vision est complètement perdue, pendant que l'autre moitié reste intacte, doit être désigné sous le nom d'*hémiopie*.



Fig. 50. — Entre-croisement des fibres optiques dans le chiasma et leur distribution dans les deux yeux.

Les malades qui présentent ce symptôme conservent la vision centrale ; mais, à quelques millimètres ou centimètres au delà, commence la zone où rien n'est plus perceptible.

On distingue deux sortes d'hémiopie : une, cérébrale, qui se lie intimement aux affections de l'encéphale; une autre, rétinienne, qui dépend de l'altération de la membrane nerveuse de l'œil. L'hémiopie cérébrale se présente à son tour sous deux formes : l'*hémiopie homonyme* et l'*hémiopie croisée*.

Dans la première, une seule moitié droite AAA ou une seule gauche BBB du champ visuel est abolie simultanément dans les

deux yeux (fig. 35). Les deux formes se rencontrent, en effet, très fréquemment dans certaines variétés d'affections cérébrales. Cette diminution du champ visuel est ordinairement limitée par une ligne presque verticale penchée légèrement, soit à droite, soit à gauche.

Mais il existe souvent une hémiopie homonyme partielle qui n'occupe qu'un quart, un cinquième ou même un dixième de la sphère; il constitue, par conséquent, dans le champ visuel de chaque œil, une lacune triangulaire homonyme aux deux yeux.

Dans l'*hémiopie croisée*, la moitié externe ou interne du champ visuel de chaque œil est complètement obscure. Lorsque l'anesthésie rétinienne porte sur les parties internes de cette membrane, et que ses parties externes fonctionnent bien, il y a une superposition des images, et le malade distingue bien les objets très fins : il lit même le n° 1 de l'échelle typographique, mais ce n'est qu'avec peine qu'il réussit à se conduire, surtout le soir. Dans le cas où les deux moitiés externes du champ visuel sont abolies, ce qui ne se rencontre, du reste, qu'exceptionnellement, il survient une gêne considérable pour le travail prolongé et une difficulté très grande pour se conduire.

A en juger par cette description, l'hémiopie homonyme ou croisée, et, par conséquent, l'hémiopie cérébrale devrait toujours être latérale. C'est une règle générale en effet et absolue, et nous ne connaissons, pour notre part, aucun fait positif dans lequel l'affection cérébrale ait occasionné une hémiopie supérieure ou inférieure isolée, à moins que ce ne soit une forme de rétrécissement circulaire de tout le champ visuel avec hémiopie simultanée supérieure ou inférieure prédominante. Une hémiopie supérieure est, selon nous, le symptôme constant d'une affection oculaire, telle que décollement rétinien, choroïdite exsudative accompagnée d'une compression partielle de la membrane nerveuse, excavation glaucomateuse, etc.

Mais pour mieux comprendre les différents troubles oculaires qui surviennent dans les maladies cérébrales il est nécessaire de joindre aux notions précédentes, sur l'entre-croisement

des fibres du chiasma, la direction que ces fibres prennent dans les bandelettes optiques et au delà.

Nous avons déjà dit que le nerf optique, après avoir constitué le chiasma, se continue sous forme de bandelettes optiques jusqu'au corps genouillé d'où des faisceaux séparés se détachent pour se rendre dans les tubercules quadrijumeaux et les couches optiques. Ces différents noyaux situés le long de fibres sensitives communiquent directement avec la couronne rayonnante et les circonvolutions occipitales.

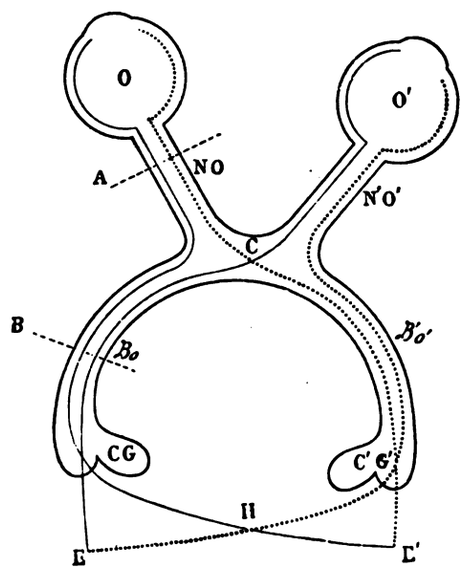

Fig. 51. — Schéma des nerfs optiques (d'après Charcot).

L'entre-croisement des fibres optiques, comme nous l'avons vu plus haut, n'est pas complet dans le chiasma, là ce ne sont que les fibres internes des deux nerfs qui se croisent. D'après la figure schématique de M. Charcot les fibres externes N' o', B' O', qui n'ont pas subi d'entre-croisement au chiasma, suivent les bandelettes jusqu'aux centres visuels, que M. Charcot représente dans son schéma par CG et C'G', et où les fibres internes s'entre-croisent avec les internes du côté opposé, et puis les fibres externes elles-mêmes se prolongent et vont se croiser entre elles dans les points *e* et E' de chaque côté

de l'hémisphère ou bien encore dans un point médian H.

On comprendra dès lors que lorsqu'une lésion siège sur le trajet des bandelettes optiques, dans un point B, par exemple, on aura une hémiopie latérale de deux côtés ; si au contraire la lésion porte sur la partie postérieure de la couronne rayonnante, elle n'amènera plus d'hémiopie, comme on aurait pu le croire, mais une hémiopie croisée qui s'explique facilement par le schéma de Charcot.

§ 2. — Scotomes fixes.

Dans le champ visuel on aperçoit quelquefois des taches fixes, obscures, et c'est à ces espaces opaques qu'on donne le nom de *scotomes*. Ils sont vus dans l'espace, mais sur une feuille de papier blanc ou sur mon périmètre on les distingue mieux. Souvent ils sont centraux, dans d'autres cas ils occupent les parties voisines du point de mire.

On les rencontre dans les affections du nerf optique, mais ils peuvent se développer d'une manière subite chez les personnes hystériques, nerveuses, et disparaître au bout de quelques moments, comme cela a lieu dans le *scotome scintillant*.

ARTICLE IV

EXAMEN DE LA FACULTÉ CHROMATIQUE.

§ 1er. — Dyschromatopsie ou daltonisme.

La rétine est douée de la faculté de percevoir des sensations lumineuses, ainsi que les différentes couleurs et nuances de cette même lumière.

Le nerf optique, ainsi que ses fibres, épanouis dans la rétine, sont des organes de transmission de cette sensation au cerveau, qui est juge et appréciateur de ces impressions.

Cette faculté de percevoir et de discerner les couleurs et d'en apprécier l'harmonie n'est pas développée au même degré chez tous les individus.

Tel homme qui a une vue excellente, sous tous les rapports, ne sait pas discerner des nuances délicates entre les différents

tons d'une même couleur; tel autre reconnaît bien les couleurs principales, mais il a beaucoup de peine à distinguer les nuances secondaires : verte, jaune, bleue, etc., soit le soir, soit à la lumière du jour; tel autre, enfin, n'a aucune notion d'une ou de plusieurs couleurs principales du spectre.

Cette gradation dans la perceptivité des couleurs ne nous empêche pas cependant de faire la distinction entre les yeux normaux plus ou moins bien conformés, et ceux dont le sens chromatique est complètement perverti et altéré.

Echelle de couleurs de l'auteur. — Pour ces recherches, nous avons établi deux échelles chromatiques différentes : l'une portative (1), composée de feuillets de diverses couleurs simples et composées, qui correspondent aux couleurs principales du spectre; et l'autre plus complète (2), composée de onze gammes chromatiques, correspondant aux couleurs principales acceptées par Chevreul (3) pour la construction de ses cercles et de ses gammes de couleurs. Ces gammes ou colonnes suivent l'ordre des couleurs du spectre solaire : rouge, rouge orangé, orangé, orangé jaune, jaune, jaune vert, vert, vert bleu, bleu, indigo, bleu violet et violet. Chaque couleur est subdivisée en quatre tons, pris à égale distance dans les gammes de Chevreul, qui sont : 15°, 10°, 5° et 1er tons. Cette disposition permet de juger non seulement de chaque couleur séparément, mais il y a en même temps la possibilité d'apprécier chez les malades le phénomène et les lois de constraste simultané des couleurs (4).

Plusieurs autres méthodes d'investigations ont été mises en pratique par les auteurs.

Maxwell, Woinow et Rose se servent de l'appareil de polarisation.

Holmgren a recours aux divers échantillons ou écheveaux

(1) Galezowski, *Échelles portatives des caractères et des couleurs pour mesurer l'acuité visuelle.* Paris, 1880.

(2) Galezowski, *Echelles optométriques et chromatiques pour mesurer l'acuité de la vision, les limites du champ visuel et la faculté chromatique.* Paris, 1883.

(3) Chevreul, *Des couleurs et de leurs applications aux arts industriels à l'aide de cercles chromatiques.* Paris, 1864.

(4) Galezowski, *Du diagnostic des maladies des yeux ou chromatoscopie rétinienne.* Paris, 1868.

de laine, qu'on fait placer devant le malade. Il doit les choisir et adapter au tableau qui porte les couleurs correspondantes. Cette dernière méthode ne peut pas rendre de grands services; et en effet, après que le malade aura regardé quelques minutes sur des centaines de couleurs, il se fatigue, ses yeux se brouillent, il ne peut plus rien discerner.

Chromatoscope de l'auteur. — Nous avons fait construire par M. Lutz un chromatoscope, composé des verres des couleurs du spectre, à l'aide d'une roue, passant successivement devant le trou à travers lequel le malade regarde et doit désigner les couleurs.

§ 2. — Chrupsie ou vision colorée.

Ce phénomène morbide peut se présenter sous deux formes différentes. Dans la première, les objets lumineux, la flamme d'une bougie ou d'une lampe, par exemple, paraissent entourés de cercles colorés d'arc-en-ciel, ce qui est le signe caractéristique du glaucôme. Dans la seconde variété, les malades voient tous les objets teints en jaune, vert, bleu ou rouge. Cette perversion bizarre de la vision est due, le plus souvent, à des intoxications produites par la belladone, la santonine, ou par les principes de la bile, répandus dans le sang.

§ 3. — Photopsie.

L'irritation du nerf optique et de la rétine se traduit, le plus souvent, par des sensations lumineuses plus ou moins variées que l'on désigne généralement sous le nom de *photopsies*. Des éclairs, des cercles lumineux, des lueurs de différentes couleurs, ressemblant à des feux d'artifice, peuvent apparaître devant les yeux; dans d'autres cas, le malade croit voir des flammes et des clartés uniformes répandues sur tous les objets qui l'entourent. Ce sont des photopsies qui dépendent des maladies rétiniennes ou des centres optiques.

§ 4. — Phosphènes.

Toute secousse et tout ébranlement de la rétine provoque une sensation lumineuse, qui prend le plus souvent la forme de l'objet qui a comprimé le globe de l'œil. Ce phénomène

lumineux subjectif, provoqué par la compression du globe de l'œil avec le doigt, est appelé par Serres (d'Uzès) du nom de *phosphène*.

Pour obtenir les phosphènes, on place le malade dans une chambre sombre, et on lui recommande de fermer les yeux. En comprimant le globe de l'œil à travers la paupière à l'aide de l'ongle de l'indicateur, on fait percevoir au malade une impression lumineuse du côté opposé à l'endroit où on comprime.

En comprimant successivement en haut, en bas, à droite ou à gauche chaque œil, on obtient les phosphènes : inférieur ou *jugal;* supérieur ou *frontal;* interne ou *nasal*, et externe ou *temporal*.

Ces phosphènes apparaissent habituellement sous forme d'un demi-cercle dont la couleur varie depuis le noir jusqu'au gris, blanc ou bleuâtre.

L'absence de quelques phosphènes peut indiquer la présence d'une affection profonde et grave de l'œil ; et la connaissance de ce symptôme devient indispensable, toutes les fois que le fond de l'œil est trouble et ne permet pas d'être éclairé avec l'ophthalmoscope.

ARTICLE V

SENSIBILITÉ DE L'ŒIL AUX DIFFÉRENTS DEGRÉS D'ÉCLAIRAGE.

§ 1er. — Héméralopie, nyctalopie.

La sensibilité visuelle de la rétine peut être émoussée plus particulièrement par une trop grande ou par une trop faible lumière, au point que les malades ne pourront pas voir à une trop grande lumière et à la lumière du jour, ou bien ils ne verront point le soir. Dans le premier cas, on aura une *nyctalopie* ou *cécité au jour*, et dans le second cas — *héméralopie* ou *cécité nocturne*.

La *nyctalopie* ou cécité diurne complète n'existe point, mais il y a des individus qui voient très trouble au grand jour, tandis que le soir et à la lumière faible ils aperçoivent bien plus distinctement. Ce sont d'abord tous ceux qui ont une hypéres-

thésie de la rétine, et dont les yeux sont tellement tendres et délicats que le grand jour les éblouit. Certaines formes d'atrophies des papilles, les intoxications alcooliques, etc., s'accompagnent souvent d'un certain degré de nyctalopie. L'onanisme prédispose à ce même défaut visuel.

L'*héméralopie* est un état de la vue tout à fait opposé au précédent; l'œil ne peut voir qu'à une très vive lumière et au grand jour; le soir, au contraire, la vision est complètement abolie, au point que le malade ne peut pas faire deux pas, et ne voit pas même les objets qui se trouvent en face de lui.

La rétinite pigmentaire congénitale ou syphilitique est accompagnée de l'héméralopie.

Un œil atteint d'un décollement de la rétine présente aussi les symptômes d'héméralopie, ce qui s'observe surtout chez les personnes qui ont les deux yeux pris d'un décollement.

L'héméralopie est très souvent congénitale; elle débute d'une manière insensible à la première enfance, et devient plus prononcée avec l'âge. Dans d'autres cas, elle est acquise et dépend des affections, soit passagères, soit permanentes.

L'héméralopie peut être endémique, passagère et dépendre d'une sorte d'endémie qui règne parmi les soldats ou les marins. Cette dernière disparaît facilement sous l'influence du régime alimentaire approprié et des conditions hygiéniques favorables.

§ 2. — Photophobie.

Certaines affections de la rétine et de la choroïde sont accompagnées d'une sensibilité exagérée pour la lumière, au point que les malades sont forcés de rester enfermés dans une chambre sombre. C'est la photophobie, que l'on retrouve plus fréquemment encore dans les inflammations de la cornée et de l'iris. Les affections syphilitiques des membranes internes donnent souvent lieu à une photophobie très intense, quoique passagère. La même chose apparaît plus souvent encore dans les *ophthalmies sympathiques* et dans les troubles visuels de nature réflexe. L'instillation du collyre de cocaïne fait souvent diminuer ou disparaître même complètement certaines formes de photophobie.

CHAPITRE II

EXPLORATION DE LA CORNÉE

Avant de procéder à l'examen des membranes profondes de l'œil, il est de toute nécessité d'explorer l'état du milieu réfringent. La cornée est la première membrane réfringente qu'il faut examiner.

ARTICLE PREMIER

ÉTAT PHYSIOLOGIQUE.

A l'état physiologique, la cornée doit être transparente et le reflet de la lumière projetée obliquement ne doit révéler ni tache ni opacité d'aucune sorte.

ARTICLE II

ÉTAT PATHOLOGIQUE DE LA CORNÉE.

Les altérations de la cornée sont de différentes sortes, mais, au point de vue de l'examen ophthalmoscopique, nous n'avons à nous occuper que des taches superficielles ; les taches profondes, telles que leucômes et albugos, pouvant être facilement reconnues à l'œil nu et sans aucun instrument.

Les taches superficielles de la cornée sont ordinairement le résultat d'une kératite ancienne qui a été guérie, mais à la suite de laquelle il s'est formé une tache cicatricielle, qui diminue la transparence de la partie de la cornée qu'elle occupe.

Leur volume ainsi que leur épaisseur ne sont pas toujours les mêmes : tantôt elles occupent toute la surface de la cornée ; dans d'autres cas, elles ont les dimensions très petites, on dirait même microscopiques, et elles exigent beaucoup d'attention de la part du chirurgien, sans quoi elles resteraient facilement

inaperçues. Ces taches, quoique très petites, on les reconnaît quelquefois à l'œil nu, mais difficilement; au contraire, rien n'est plus facile que de les découvrir à l'aide de l'éclairage oblique et ophthalmoscopique.

A l'*éclairage oblique*, les taches opaques se présentent comme de petits points blancs, gris ou brunâtres, situés dans l'épaisseur de la cornée et à une certaine distance de sa surface antérieure. Pour mieux les apercevoir, il faut joindre à l'éclairage latéral, concentré d'une lampe, l'examen à l'aide d'une très forte loupe. A cet effet, j'ai fait construire par M. Lutz, opticien de la Sorbonne, une loupe achromatique (fig. 40) très fortement grossissante, qui permet de distinguer très nettement les moindres altérations de la cornée, de l'iris et du cristallin.

Fig. 52. — Loupe achromatique du Dr Galezowski pour examiner la cornée, construit par E. Lutz, opticien à Paris.

A l'examen ophthalmoscopique, elles apparaissent, au contraire, comme de petits points noirs ou grisâtres, un peu plus ou moins foncés, selon qu'elles sont plus ou moins épaisses. Souvent elles sont si peu prononcées qu'on ne les aperçoit point, principalement quand le fond de l'œil est très fortement éclairé; il suffit, dans ce cas, de diminuer l'intensité de l'éclairage pour qu'elles deviennent apparentes.

En général, on doit préférer, pour l'examen des opacités de la cornée, de même que de toutes les autres opacités de l'œil, une lumière faible; le fond de l'œil éclairé faiblement apparaîtra d'une couleur rouge moins vive, et les taches noires seront plus apparentes sur ce fond. Ce but pourrait toujours être facilement atteint en se servant d'une simple bougie, ou en abaissant la mèche de la lampe.

§ 1er. — Néphélions ou taies de la cornée.

Le *nuage* de la cornée constitue une des plus légères opacités de cette membrane. La cornée se présente quelquefois nuageuse et trouble, quelquefois au contraire elle ne présente aucun changement à l'œil nu, et on ne retrouve l'opacité qu'à

l'aide de l'éclairage oblique ou ophthalmoscopique. On verra que la cornée se trouve par places plus transparente, tandis que dans d'autres endroits elle apparaîtra un peu nébuleuse et comme laiteuse à l'éclairage oblique. Ce ne seront plus des taches noires que l'on verra à l'ophthalmoscope, mais il se produira là un phénomène tout particulier. C'est le miroitage du fond rouge, inégal, passant du foncé au clair. On verra par moments comme une légère ombre passer sur le fond rouge, principalement pendant les mouvements exécutés par l'œil dans les divers sens. Il n'est pas rare d'apercevoir à la surface rouge comme des gouttelettes d'eau, qui brillent à la manière de celles qu'on distingue au microscope. Souvent ce sont de vrais flocons qui paraissent se promener dans l'œil, mais ne pouvant pourtant pas être bien éclairés ni bien distingués. Ils s'échappent et ils fuient pour ainsi dire devant toute nouvelle tentative d'investigation. C'est une sorte d'ombre que l'on définirait difficilement, mais dont l'observateur garde facilement l'impression, dès qu'il l'a vue une fois.

Veut-on examiner la rétine à l'image renversée, on la trouve un peu trouble, confuse, la papille un peu voilée avec les bords mal dessinés; souvent même ses contours et ses vaisseaux apparaissent comme brisés; par moments, ils sont vacillants.

Le miroitage, que produisent les opacités cornéennes sur le fond de l'œil, gêne l'examen ophthalmoscopique, rend l'image de la rétine confuse et trouble sensiblement la vue du malade. En présence de pareils phénomènes, on doit renouveler l'examen à l'éclairage oblique, qui ne manquera pas de préciser notre diagnostic.

§ 2. — Kératite ponctuée.

La kératite ponctuée est caractérisée par de petits points brunâtres multiples, de la grandeur d'une pointe d'épingle et qui sont ordinairement placés dans la moitié inférieure de la cornée. Ils sont ordinairement disposés en forme triangulaire, dont le sommet ne dépasse pas sensiblement la pupille, et la base se trouve en bas de la cornée; le reste de cette membrane ne présente pas de trouble. Dans des cas spéciaux, les

taches opaques de la cornée sont si peu prononcées, qu'il est impossible de les retrouver soit à l'œil nu, soit à l'éclairage oblique.

Ces opacités dépendent d'une sorte d'exsudation qui se dépose dans l'épaisseur de la cornée, et le plus souvent même près de la membrane de Descemet. Elles se développent ordinairement sous l'influence de l'inflammation des membranes internes de l'œil et principalement du corps ciliaire.

C'est par l'examen à l'éclairage oblique et au moyen d'une forte loupe qu'on peut les apercevoir sous forme des nombreux points opaques disséminés dans une certaine étendue de la cornée.

L'éclairage ophthalmoscopique est souvent complètement insuffisant pour reconnaître l'existence de ces taches, mais on s'aperçoit facilement que le fond de l'œil paraît trouble, nuageux. Certaines de ces taches deviennent visibles, lorsqu'on éclaire très faiblement la pupille.

§ 3.— Staphylôme pellucide de la cornée. Cornée conique.

L'examen du staphylôme pellucide et conique de la cornée se fait à l'œil nu par la simple inspection de la cornée de profil; mais l'examen de la forme du reflet cornéen, de même que l'aspect ophthalmoscopique du fond de l'œil, facilitent souvent le diagnostic au début même de la maladie.

Le reflet de la lampe change de forme dans toute l'étendue du cône. Là, en effet, il apparaît triangulaire, tandis qu'à la périphérie de la cornée le reflet est régulier et non rétréci (Voyez *Kératoscopie*).

L'examen ophthalmoscopique nous donne des signes encore plus positifs; on les obtient par simple éclairage avec le réflecteur et par l'examen à l'image renversée.

En faisant tomber un faisceau lumineux sur la papille, on s'aperçoit facilement qu'elle reste toujours dans l'ombre, complètement cachée derrière le reflet luisant, large et triangulaire. On arrive pourtant à éclairer le fond de l'œil lorsqu'on donne une direction très oblique à la lumière et qu'on la dirige vers les parties périphériques de la rétine. On aperçoit alors un miroitage tout particulier sur le fond de l'œil, qui ressem-

ble souvent à un nuage ou opacité de la cornée, et dont la présence ne peut pas être démontrée à l'éclairage oblique.

La papille se présente sous une forme toute particulière, et qui varie avec les mouvements de l'œil : tantôt elle est brisée et coupée pour ainsi dire en deux moitiés, tantôt elle prend la forme triangulaire, tantôt enfin une ombre se projette sur le fond qui ne permet de voir qu'une seule partie de la papille. La variation continuelle de la forme de la papille amène nécessairement à conclure qu'il s'agit d'une conicité de la cornée.

CHAPITRE III

EXPLORATION DE L'IRIS ET DU BORD PUPILLAIRE

ARTICLE PREMIER

ASPECT PHYSIOLOGIQUE DE L'IRIS.

L'iris, à l'état physiologique, présente des inégalités à sa surface, qui sont dues aux fibres musculaires radiées ou circulaires. Ces inégalités peuvent être aperçues facilement à l'œil nu; à l'éclairage oblique, elles sont reconnues et appréciées beaucoup plus complètement.

Mais il existe une autre particularité à la surface de l'iris propre à l'état physiologique, que l'on définit avec beaucoup de précision à l'éclairage oblique et à l'aide d'une lonpe. Ce sont les taches pigmentaires de l'iris, que l'on prendrait volontiers pour des phénomènes morbides, si on ne prenait pas garde. L'examen fait à l'aide de ce procédé démontre la nature réelle de ces taches.

ARTICLE II

ÉTAT PATHOLOGIQUE DE L'IRIS.

§ 1er. — Synéchies postérieures.

Les iritis aiguës ou chroniques sont accompagnées le plus souvent de dépôts plastiques dans la pupille et de synéchies postérieures.

Selon l'étendue et le degré d'inflammation, les synéchies postérieures occupent une étendue plus ou moins large. Quelquefois elles sont si peu prononcées, qu'à l'examen à l'œil nu elles passent inaperçues. C'est alors que l'examen à éclairage oblique donne des résultats des plus remarquables. Le bord pupillaire se présente, en effet, irrégulier, frangé, et ces franges sont dues aux exsudations iridiennes, qui fixent l'iris à la capsule.

La disposition des synéchies est souvent tellement bizarre, que la pupille, étant dilatée avec l'atropine, prend la forme d'une rosace, d'un trèfle, du chiffre 8, etc., comme on peut en juger par la figure 6, pl. I de notre atlas.

Les synéchies postérieures peuvent se rompre par l'effet d'atropine ou des seuls mouvements oscillatoires de l'iris; mais elles laissent alors sur la capsule cristallinienne de petits points noirs ou brunâtres disposés en forme de cercle, et qui ne se voient qu'à l'aide de l'éclairage oblique ou du miroir.

Éclairage oblique. — En éclairant la pupille par une forte lumière de l'éclairage oblique, l'observateur doit d'abord examiner avec soin les pourtours du bord pupillaire, et noter les moindres déformations et irrégularités qui s'y trouvent. Si l'iris est adhérent à la capsule, on verra nécessairement des synéchies postérieures en forme de petits filaments ou brides brunâtres sur la capsule, et qui ressemblent tout à fait à des fibres de l'iris lui-même se prolongeant sur la capsule. Souvent on ne trouve qu'un ou deux filaments de ce genre, mais dans d'autres cas, tout le bord pupillaire est attaché à la capsule, et alors la pupille elle-même est obstruée, fermée par des exsudations plus ou moins épaisses.

Ophthalmoscope. — Les synéchies postérieures se présentent à l'éclairage ophthalmoscopique comme des stries ou taches noires au milieu du fond rouge, comme cela est représenté sur la planche I, figure 6.

Ces stries apparaissent toujours d'une teinte noire, et peuvent ressembler aux opacités cristalliniennes. Mais les synéchies, faisant corps avec le bord de l'iris, ne changent pas d'aspect, quelle que soit la direction dans laquelle on explore l'œil, ce qui n'a pas lieu dans les opacités cristalliniennes, qui deviennent au contraire plus ou moins apparentes selon que la pupille est plus dilatée ou plus rétrécie. Au besoin, l'éclairage oblique complète le diagnostic.

Les adhérences entre l'iris et le cristallin se rompent facilement et laissent sur la capsule des dépôts de pigment, qui sont disposés en rond, que l'on distingue très bien sous forme de points noirs formant cercle au milieu du fond rouge (voy. fig. 8, pl. I).

§ 2. — Acorie.

L'*acorie*, ou persistance de la membrane papillaire, soit en partie, soit en totalité, se reconnaît surtout à l'éclairage latéral. J. Cloquet a démontré qu'elle se rétracte habituellement vers le septième mois de la vie intra-utérine, et ses anses vasculaires, en se rétractant, forment le petit cercle artériel de l'iris. Quelquefois quelques-unes de ses fibres restent dans la pupille et simulent des synéchies postérieures, ce qu'on reconnaît facilement par l'éclairage latéral.

CHAPITRE IV

EXPLORATION DU CRISTALLIN

ARTICLE PREMIER

ÉTAT PHYSIOLOGIQUE DU CRISTALLIN.

Le cristallin constitue, à l'état physiologique, un corps transparent, hyalin, qui ne reflète point de lumière, ce qui fait que la pupille reste noire et complètement uniforme.

Chez les individus d'un certain âge, pourtant, le cristallin accuse une teinte verdâtre particulière, et souvent d'une telle intensité que l'on est tenté souvent de prendre cette coloration comme indice de l'opacité de ce corps. On ne doit, dans ces cas, se prononcer d'une manière positive qu'après avoir préalablement éclairé le fond de l'œil, à l'aide d'un réflecteur, qui permettra de découvrir les moindres opacités du cristallin, ou sa parfaite transparence.

ARTICLE II

ÉTAT PATHOLOGIQUE DU CRISTALLIN.

§ 1er. — Cataractes capsulaires.

Les opacités de la capsule antérieure peuvent être facilement reconnues à l'œil nu, tant par leur forme que par leur coloration et la position superficielle qu'elles occupent.

Éclairage oblique. — Pour définir avec une plus grande précision la nature de l'opacité ainsi que sa profondeur, il faudra avoir recours à l'éclairage oblique. C'est ainsi qu'on reconnaîtra si la tache n'occupe que la surface de la capsule, ou bien quand elle sera plus épaisse et fera saillie plus ou moins prononcée au-dessus du niveau de cette dernière dans la chambre antérieure.

Chez une malade de l'Hôtel-Dieu nous avons pu reconnaître, avec M. Ed. Cruveilhier, la présence de la cataracte pyramidale, faisant une saillie assez prononcée, et, selon que l'on éclairait du côté temporal ou nasal, l'ombre se trouvait projetée soit en dehors, soit en dedans.

L'éclairage oblique nous permet de définir la nature et la coloration exacte de l'opacité. Tantôt nous les voyons revêtir la teinte brune, parce qu'elles sont le résultat de dépôt pigmentaire à la suite d'une iritis; dans d'autres cas, elles sont congénitales et se trouvent constituées par des dépôts phosphatiques et calcaires avec un reflet blanc, luisant, tout particulier.

J'ai vu aussi, à la surface de la capsule, de vraies exsudations

blanchâtres semblables à celles de la kératite disséminée et qui disparaissaient avec la kératite.

§ 2. — Cataractes lenticulaires.

Éclairage oblique. — L'examen à l'éclairage oblique est aussi très utile dans le diagnostic des cataractes lenticulaires plus ou moins avancées et qui empêchent d'éclairer le fond de l'œil à l'aide de l'ophthalmoscope. Pour définir alors la nature de la cataracte et le degré d'opacification de la lentille, il faut concentrer à la surface de la pupille une lumière à l'aide d'une lentille biconvexe, et on jugera alors si les couches corticales antérieures sont seules opaques. Si le noyau conserve sa transparence, on peut voir par réflexion les opacités du segment postérieur de ce même cristallin.

Ophthalmoscope. — La présence des cataractes lenticulaires à leur début, et surtout celles qui occupent la périphérie ou le segment postérieur, ne peut être reconnue autrement que par l'examen à l'aide de l'éclairage ophthalmoscopique.

Cet examen doit être pratiqué de la manière suivante: On place le malade tout près d'une lampe et on projette la lumière réfléchie par l'ophthalmoscope dans la pupille, en recommandant au malade de regarder non pas en face, mais légèrement de côté. Dans le cas d'absence d'opacités cristalliniennes, le fond de l'œil devra apparaître d'une teinte rouge unie; s'agit-il, au contraire, d'opacification dans une portion quelconque de la lentille, aussitôt on verra des taches ou stries noires parcourir le fond rouge de l'œil.

§ 3. — Cataractes pigmentées.

Pourquoi les opacités du cristallin apparaissent-elles noires ? — Rarement les opacités du cristallin présentent une teinte brune ou noire, comme dans les cataractes pigmentées, ordinairement elles sont blanches ou grisâtres, ce qui n'empêche pas de les voir noires à l'ophthalmoscope. Cela dépend de ce que ces opacités noires, blanches ou grises sont toutes opaques et ne laissent pas passer la lumière qui vient du fond de l'œil. Il y a donc sur toute l'étendue du fond rouge quelques points ou endroits que la lumière ne peut pas traverser, et ces points

opaques restent dans l'ombre et non éclairés, ce qui les fait apparaître noirs sur le fond rouge.

Ainsi par l'éclairage ophthalmoscopique nous pourrons diagnostiquer la présence d'une opacité, sans pouvoir définir sa nature, couleur et consistance.

§ 4. — Cataractes corticales.

Examen des parties périphériques du cristallin. — C'est par la grande circonférence cristallinienne que débutent habituellement les cataractes corticales ; et leur diagnostic devient souvent très difficile, surtout si la pupille est fortement contractée, comme cela a lieu chez les vieillards ; l'iris masque les taches périphériques. Il sera donc indispensable de projeter la lumière dans la pupille obliquement en haut, en bas, à droite, à gauche, et de regarder si dans toutes ces directions la pupille conserve sa coloration normale. La moindre tache noire et fixe qui se trouverait sur le champ pupillaire indiquerait l'opacification du cristallin.

J'ai cherché (1) à démontrer que les cataractes corticales débutent habituellement par le segment interne et inférieur ; c'est pourquoi je conseille d'examiner cette partie du cristallin avec la plus grande attention. Mais il arrive bien souvent que la pupille est tellement contractée qu'il est impossible ni d'éclairer le fond de l'œil, ni d'apercevoir les opacités périphériques. Pour remédier à ces difficultés, on se servira d'un très faible éclairage, que l'on projettera dans la direction indiquée, et, si cela ne suffisait pas, on sera forcé de dilater la pupille au moyen d'une solution suivante d'*homatropine :*

℞	Eau distillée.....	10 grammes.
	Bromhydrate neutre d'homatropine.....	0gr,02.

Les cataractes corticales se présentent à leur début sous des formes très variées : elles peuvent occuper un seul secteur et n'apparaître que sous forme d'un triangle, dont la base est à la grande circonférence, et le sommet près du bord pupillaire. Dans d'autres cas on aperçoit dans tout le pourtour du

(1) Galezowski, *Traité des maladies des yeux*, 2e édition. Paris, 1874.

cristallin des stries radiées, se rendant vers le centre du cristallin. Lorsqu'elles sont très nombreuses, on les voit habituellement envahir une partie considérable de la masse cristallinienne, et rendre l'éclairage du fond de l'œil assez difficile.

Parmi les opacités périphériques du cristallin, nous devons aussi signaler de très petites taches opaques, comme une tête d'épingle, disposées en forme de cercle et qui ne s'étendent pas sur le reste des couches corticales. Souvent même on voit de petites stries radiaires se porter en arrière et former une sorte de couronne. Ces points et stries radiaires situés à la périphérie du cristallin ne sont autres que les plis de la zonule de Zinn, caractérisés par les dépôts de pigment, et qui peuvent simuler le commencement de la cataracte. On peut s'assurer que ces opacités ne sont point morbides, d'abord par la place qu'elles occupent à la limite du cristallin et par la régularité avec laquelle elles sont distribuées, sans s'étendre dans aucun endroit vers le centre du cristallin.

On aperçoit quelquefois dans le champ pupillaire de nombreuses opacités ponctuées et qui ressemblent beaucoup à celle de la kératite ponctuée. A l'aide de l'éclairage oblique on reconnaît facilement quel est leur siège véritable. Quelques-unes d'entre elles sont très superficielles et simulent les opacités capsulaires, d'autres sont plus profondes, et se transforment en stries corticales. Ces opacités sont le résultat d'opacification des éléments cristalliniens sur les différents points des fibres ; elles peuvent rester des années entières sans faire de progrès, et sans troubler même la vue d'une manière très sensible.

Les cataractes séniles débutent généralement par le noyau qui devient un peu terne. Cette opacité reste longtemps à peine appréciable et à l'ophthalmoscope on ne la retrouve point si on fait l'exploration du fond de l'œil à travers une pupille rétrécie. La papille du nerf optique apparaît voilée et trouble, et si on dilate la pupille, on distingue facilement au milieu du fond rouge une opacité grisâtre, à demi transparente, à contours diffus, comme on peut en juger par la figure 6, planche XXVIII.

La cataracte *zonulaire* occupe une zone périnucléaire, mais

elle est opaque, noire à l'éclairage ophthalmoscopique et ses contours sont franchement limités. Voyez figure 7, planche XXVIII, de même que les figures 6 et 7 de la planche XI.

§ 5. — Cataractes polaires postérieures.

Un certain nombre de cataractes débutent par la partie centrale du segment postérieur. Ces opacités sont ordinairement très limitées et à contours bien tranchés, tantôt étoilés (fig. 5 et 6, pl. VII), tantôt sous forme d'une tache ronde occupant juste le segment postérieur. Elles sont souvent occasionnées par une inflammation de la choroïde ou de la rétine (rétinite pigmentaire), et il est indispensable de définir leur forme et leur position.

Ce diagnostic est assez facile à établir par l'éclairage direct du miroir : en projetant la lumière dans le fond de l'œil, on fait regarder le malade en haut ou en bas, en dehors ou en dedans. Dans ces mouvements successifs du globe de l'œil, on remarquera facilement que l'opacité se déplace en sens inverse du mouvement de l'œil, ce qui est un signe certain de la cataracte polaire postérieure.

§ 6. — Segmentation anormale du cristallin.

Il existe un certain nombre d'individus, dont les cristallins, malgré la transparence complète, présentent des stries radiées qui partent du centre vers la périphérie ; elles ne sont visibles que dans certaines positions de l'œil exploré, dans d'autres on ne les voit point. Ces stries sont souvent physiologiques, elles ne troublent nullement la vue et ne sont point progressives. Leur existence ne peut être expliquée autrement que par une disposition anormale des fibres un peu moins serrées les unes aux autres. Les personnes peu expérimentées pourraient les confondre avec des cataractes corticales périphériques.

§ 7. — Luxations du cristallin.

Les luxations du cristallin se présentent sous des formes très variées : tantôt ce corps se détache complètement de son ligament, et tombe en bas de la chambre postérieure, der-

rière l'iris. Il y a alors une luxation complète. Dans d'autres cas, ses attaches ne sont rompues que du côté externe ou interne et on a alors un cristallin ballottant derrière l'iris, et le bord détaché et flottant se trouve au milieu du champ pupillaire sous forme d'un croissant noir, comme on peut en juger par les deux figures 8 et 9 de la planche XXVIII.

I. **Luxation complète.** — La luxation complète du cristallin se reconnaît par l'augmentation de la chambre antérieure, par le tremblement de l'iris et par la dilatation et l'immobilité de la pupille.

A l'ophthalmoscope, on constate un demi-cercle noir, divisant la pupille en deux moitiés, comme on le voit sur la figure 9, pl. XXVIII. Ce phénomène s'observe surtout lorsque le malade regarde en haut. A l'éclairage ophthalmoscopique, le fond de l'œil apparaît rouge au-dessus et au-dessous de la ligne circulaire noire. Comme la lentille luxée se trouve en bas, tandis que dans la partie supérieure du champ pupillaire ce corps n'existe point, la réfringence de ces deux parties de la pupille sera différente, et deux images rétiniennes seront perçues, l'une au-dessus et l'autre au-dessous de cette ligne, comme on en peut juger par la figure 5, pl. XXVIII.

II. **Luxation dans le corps vitré.** — Les signes extérieurs sont ici les mêmes que ceux qui se rencontrent dans les formes précédentes : augmentation de la chambre antérieure, tremblement de l'iris et dilatation relative de la pupille. La vue est très voilée, et le malade distingue à peine les gros objets. En essayant des verres convexes de 7 dioptries pour la vision à distance et de 15 dioptries pour la lecture, on reconnaît immédiatement que le cristallin n'existe point derrière la pupille, vu qu'avec ces verres la vue est corrigée comme chez les personnes opérées de la cataracte.

Une luxation complète du cristallin survient le plus souvent après : une contusion, une blessure reçue sur l'œil, etc. Dans ces cas, le cristallin se luxe en masse et se couche en bas du corps vitré ; mais, comme la capsule se déchire ordinairement par suite du choc, il se produit nécessairement l'opacification progressive de la lentille, et ses débris, en sortant de l'intérieur de la capsule, surnagent dans le corps vitré. On

y voit en outre d'autres flocons dus à des épanchements de sang, et des exsudations fibrineuses.

En bas de la chambre postérieure et tout près de l'*ora serrata*, il se montre un corps blanc, opaque, d'une forme ronde et à contours circulaires réguliers : c'est le cristallin luxé.

Des luxations spontanées et complètes surviennent aussi quelquefois. Dernièrement, j'ai eu l'occasion de voir un malade, qui m'avait été adressé par mon excellent ami le Dr Mengin (de Caen), et qui avait les deux cristallins luxés, un dans le corps vitré et l'autre dans la chambre antérieure ; l'un et l'autre avaient conservé leur transparence.

CHAPITRE V

EXPLORATION DU CORPS VITRÉ.

ARTICLE PREMIER

ÉTAT PHYSIOLOGIQUE DU CORPS VITRÉ.

A l'état physiologique le corps vitré est complètement transparent, hyalin et consistant ; il est entouré d'une membrane non moins transparente et recouverte à sa surface interne d'une couche de cellules épithéliales polygonales et finement granulées, comme le montre une préparation qui nous a été communiquée par M. Ch. Robin, et qui se trouve reproduite dans notre *Traité des maladies des yeux*.

L'exploration ophthalmoscopique de ce milieu n'est pas difficile, et il suffit de projeter la lumière dans le fond de l'œil, pour s'assurer si le corps vitré est transparent ou opaque.

Mais les difficultés sont plus grandes lorsqu'il s'agit d'établir le diagnostic de certaines de ses altérations et en particulier de petits flocons fins et isolés, qui nagent dans l'humeur vitrée liquéfiée. Pour atteindre ce but, il est nécessaire de suivre une certaine méthode, et d'explorer successivement les différentes régions de ce milieu.

L'examen du corps vitré se fait de la manière suivante :

1° Par l'éclairage direct, on s'assure si le corps vitré reste complètement transparent, ou s'il contient des flocons flottants, qui se présentent comme des taches ou des filaments noirs au-devant du fond rouge.

Après avoir soulevé la paupière supérieure avec le pouce de la main gauche, on projette avec le miroir concave la lumière dans la pupille, et l'on fait regarder le malade en haut, en bas, à droite et à gauche. On voit alors les opacités du corps vitré se déplacer avec une extrême rapidité, sous forme de filaments.

Pour obtenir de cet examen un résultat satisfaisant, il faut que le corps vitré soit exploré méthodiquement dans toutes ses régions, ce qui ne peut avoir lieu que lorsqu'on arrive à concentrer le foyer lumineux dans ses différentes couches.

On obtient ce résultat en se rapprochant et en s'éloignant successivement avec le miroir de l'œil du malade. Pendant qu'on éclaire l'œil et qu'on examine son intérieur, on lui fait exécuter les mouvements dans tous les sens, ce qui permet d'apercevoir la moindre opacité qui se trouve dans les milieux transparents.

2° Le corps vitré peut être aussi exploré à l'image renversée ; et, en effet, pendant que l'on examine la papille du nerf optique, on s'aperçoit qu'au-devant de cette dernière il passe des petits flocons mobiles, pâles, blanchâtres, qui sont ceux du corps vitré.

3° Pour distinguer les flocons du segment antérieur de l'œil, il est utile quelquefois de les examiner de tout près au moyen d'un réflecteur muni d'une lentille convexe de 10 ou 13 dioptries, placée derrière le trou central.

Le corps vitré peut conserver toute sa transparence, malgré les mouches et nuages mobiles que les malades aperçoivent devant leurs yeux et qui pourraient faire croire à l'existence de flocons, d'épanchements, etc. Ce sont alors des mouches volantes physiologiques qui gênent quelquefois la vue d'une manière très sensible, sans qu'on puisse découvrir la moindre altération. Avec les nouvelles notions que nous avons aujourd'hui sur la structure du corps vitré, l'explication de la cause

qui produit ces mouches n'est pas difficile. On sait, en effet, d'après les recherches de Weber, d'Ivanoff et de Duncan, que le corps vitré se compose de cellules bipolaires ou multipolaires, et que la membrane hyaloïdienne, d'après Ch. Robin, est recouverte de cellules épithéliales. Ce sont donc ces différentes cellules qui, en se désagrégeant et en se détachant de la masse, flottent librement dans le corps vitré. Lorsque ces cellules sont très rapprochées de la rétine, le malade les voit sous forme de mouches ; mais elles sont si petites, qu'à l'aide de l'éclairage ophthalmoscopique, il est impossible de les découvrir.

ARTICLE II

ÉTAT PATHOLOGIQUE DU CORPS VITRÉ.

Il n'existe qu'un très petit nombre d'affections idiopathiques du corps vitré, et elles ne sont nullement de nature inflammatoire. Ce sont, notamment, le synchisis étincelant, le cysticerque et la liquéfaction du corps vitré.

Mais il existe une grande classe des flocons qui ne sont que le résultat des maladies de la choroïde ou de la rétine. Les auteurs allemands paraissent admettre des inflammations idiopathiques, des hyalites, etc., ou bien ils veulent y reconnaître un *processus prolifératif* des éléments cellulaires. Il me semble difficile d'admettre l'une ou l'autre de ces hypothèses, qui ne sont basées sur aucune observation.

Pour nous, les altérations du corps vitré sont, tantôt des troubles de nutrition endosmotiques provenant des maladies de la choroïde, tantôt aussi elles sont le résultat d'épanchements sanguins ou séreux qui, des vaisseaux rétiniens ou choroïdiens rompus, se portent dans le corps vitré. Tous ces épanchements, de quelque nature qu'ils soient, apparaissent sous forme de flocons noirs et opaques, nageant dans l'intérieur de l'œil.

§ 1er. — Troubles de nutrition endosmotique.

I. **Flocons isolés du corps vitré.** — Lorsqu'on éclaire le fond

de l'œil à l'aide d'un simple réflecteur, et que l'on fait mouvoir ce dernier en haut et en bas, en dedans et en dehors, on aperçoit de petits corpuscules noirs flotter dans l'humeur vitrée, et passer plus ou moins rapidement devant la rétine. Ces flocons peuvent varier de forme, de position et de nature. La myopie prédispose au développement des flocons isolés, et il est incontestable pour nous aujourd'hui que ces sortes de flocons sont formés par des filaments de sang qui, du cercle ciliaire, se portent dans le corps vitré. Nous avons pu nous convaincre de ce fait sur plusieurs de nos malades, et, entre autres, sur un cas très intéressant, dont voici l'observation :

Observation. — M. G...., propriétaire, habitant la Lithuanie, myope de 1/5, avait perdu la vue de l'œil gauche, en 1866. A cette époque, il consulta Desmarres père et Graefe qui constatèrent chez lui un décollement de la rétine. L'œil droit était toujours bon, lorsqu'au mois de mars 1875, M. G... aperçut devant cet œil un anneau noir et opaque. Hut jours après il vint me voir. J'ai tout d'abord constaté que l'acuité visuelle était normale, mais que le champ visuel périphérique se trouvait diminué dans la partie supérieure et interne. A l'examen ophthalmoscopique j'ai découvert un flocon annulaire flottant en face de la papille ; la macula était saine. Dans la partie inférieure et externe de la rétine on voyait des taches pigmentaires et atrophiques anciennes très nombreuses, et des taches apoplectiques récentes, sur la choroïde. Quelques-unes de ces hémorrhagies avaient perforé la rétine et formaient des flocons rougeâtres dans les parties voisines du corps vitré. En examinant attentivement et avec des verres grossissants tous ces flocons, nous avons pu facilement découvrir des prolongements fibrillaires très ténus, unissant tous ces flocons entre eux, et, comme les premiers étaient visiblement formés par le sang coagulé, il était tout simple de supposer que ceux du milieu du corps vitré étaient de la même nature.

Les flocons isolés se présentent sous la forme tantôt d'un anneau, tantôt d'une virgule ou d'une mouche, etc. Bien qu'ils proviennent généralement du cercle ciliaire, ils sont toujours entraînés vers le segment postérieur du corps vitré.

Les épanchements de sang qui se portent dans le corps vitré

peuvent être très nombreux et former des membranes plus ou moins larges, flottantes dans le milieu de l'œil. Ces membranes sont tantôt libres complètement, et tantôt elles adhèrent à la rétine ou au nerf optique. Dans ce dernier cas, elles paraissent blanches, et elles masquent la papille et le reste du fond de l'œil au point qu'il est difficile d'en faire souvent le diagnostic. L'embarras devient encore plus grand, lorsque ces épanchements forment de très larges membranes qui se déploient à l'instar de décollements rétiniens.

Pour faire alors un diagnostic exact, nous avons besoin d'avoir recours aux moyens suivants :

1° On doit faire l'examen ophthalmoscopique le matin, pendant que le malade est encore au lit, car, pendant le repos de la nuit, les flocons se sont amoncelés en bas, ce qui permet d'éclairer beaucoup mieux le fond de l'œil.

2° La présence de flocons dans le corps vitré doit nous faire penser toujours au décollement de la rétine, et il est bon de s'assurer si ces flocons ne sont pas symptomatiques de l'épanchement sous-rétinien, dont une partie se serait portée, à travers les déchirures de la rétine, dans l'humeur vitrée. Le liquide séreux, en effet, qui se trouve épanché dans le corps vitré, ne se mélange pas avec ce dernier, mais il y constitue des flocons qui ne diffèrent pas, en apparence, des flocons sanguins. On reconnaît si la rétine est détachée lorsqu'on examine le champ visuel périphérique et les phosphènes. L'absence de ces derniers et la diminution du champ visuel seront l'indice d'un décollement de la rétine, et nullement de flocons simples.

II. **Flocons filiformes ou en toile d'araignée.** — Une apparence louche du fond de l'œil se rencontre très souvent dans les choroïdites syphilitiques, et si l'on examine avec soin les milieux réfringents, on découvre sans peine que le corps vitré contient des flocons très fins, filiformes. Ils sont habituellement situés dans le segment postérieur du globe et tout près de la rétine. Très peu visibles et même imperceptibles au début, ils deviennent, au bout de quelque temps, facilement appréciables à l'aide d'un faible éclairage et surtout si la pupille est dilatée.

Cette forme de flocons doit être rattachée plus particulièrement à la syphilis de même que des flocons ayant la forme d'un anneau, et qui ne disparaissent qu'après que tous les autres se sont résorbés.

Chez trois de mes malades atteints de rétino-choroïdites syphilitiques, j'ai vu des opacités fixes dans le corps vitré et qui se trouvaient presque à égale distance du cristallin et de la rétine. Il est probable qu'elles étaient constituées par des épanchements plastiques qui s'étaient organisés dans le corps vitré.

III. **Flocons étincelants formés par des cristaux de cholestérine ou synchisis étincelant.** — Les cristaux de cholestérine se précipitent quelquefois dans le corps vitré et y constituent des flocons, qui diffèrent des précédents par leur forme, leur nature et leur aspect ophthalmoscopique.

A l'examen direct on aperçoit dans l'intérieur des corpuscules blanchâtres luisants, comme argentés, de forme irrégulière, souvent angulaires. Généralement ils ont le volume d'une tête d'épingle; d'autres sont plus grands et plus allongés.

Toutes ces paillettes de cholestérine sont comme suspendues au milieu du corps vitré, et ne se déplacent que d'une manière imperceptible, bien qu'elles paraissent flottantes à cause de la mobilité du globe de l'œil.

Ces cristaux semblent être rattachés entre eux par des filaments presque invisibles. Cela forme comme une sorte de nappe légère et circonscrite, qui occupe une certaine partie du corps vitré. C'est ce qui explique pourquoi les malades voient trouble comme à travers un voile, dans une certaine étendue du champ visuel.

La formation des flocons étincelants peut dépendre des maladies de la rétine et de la choroïde, ainsi que cela a été constaté par Græfe (1) et de la Calle (2) ; mais ces faits sont rares. Desmarres, Malgaigne et Stout ont les premiers observé la présence de la cholestérine dans la chambre antérieure à la suite d'opérations de la cataracte par abaissement et discision.

(1) Græfe, *Archiv f. Ophthalmologie*, Bd I, Abth. I, p. 357.
(2) De la Calle, *De l'examen de l'œil au moyen de l'ophthalmoscope*, thèse de Paris, 1856.

Pour ma part, je les ai rencontrés onze fois sans qu'il y eût aucune altération des membranes profondes de l'œil. Chez d'autres malades, que j'ai pu suivre pendant trois et quatre années consécutives, j'ai vu se développer une atrophie partielle de la papille du nerf optique.

IV. **Apoplexie générale du corps vitré.** — Une rupture de l'artère centrale de la rétine, et plus souvent encore, d'une des artères ciliaires, peut donner lieu à une hémorrhagie tellement considérable, que le quart ou la moitié de l'humeur vitrée sera remplie de sang. Lorsque cet épanchement a lieu dans l'hémisphère postérieur de l'œil, il refoule le corps vitré en avant, et donne lieu à un reflet d'un blanc grisâtre ou rougeâtre que l'on reconnaît à l'éclairage latéral.

L'épanchement de sang peut provenir des vaisseaux ciliaires rompus, il occupe alors la région antérieure du corps vitré, et se répand sur toute la surface postérieure du cristallin. Cet accident survient ordinairement d'une manière soudaine, et le malade perd la vue presque subitement ; tout au plus peut-il distinguer le jour de la nuit.

L'œil, au début, ne présente rien de particulier, mais, au bout de quelque temps, l'iris change de couleur et devient brunâtre ou verdâtre. Les phosphènes se conservent. Il est impossible d'éclairer le fond de l'œil avec l'ophthalmoscope, bien qu'on ne puisse découvrir aucune opacité dans le cristallin.

La pression intra-oculaire ne se trouve point augmentée, selon le docteur Daguenet, la chambre antérieure conserve son volume normal ; car, en même temps que l'épanchement sanguin a lieu, il y a une résorption équivalente et compensatrice de l'humeur vitrée.

Il peut arriver que l'on aperçoive à l'éclairage oblique un reflet rougeâtre à la surface postérieure du cristallin ; nous avons même vu quelquefois le sang fluctuant derrière la lentille.

§ 2. — Corps étrangers, cristallin luxé et cysticerques du corps vitré.

I. **Corps étrangers.** — Un corps étranger très fin peut rester pendant quelque temps en suspension dans l'humeur vitrée où il apparaîtra comme un petit flocon dont les contours bien tranchés et la surface plus ou moins luisante permettront de le

différencier d'un épanchement sanguin ou de toute autre exsudation.

Au bout d'un certain temps, les corps étrangers gagnent les parties déclives de l'humeur vitrée et provoquent des altérations suppuratives de la rétine et de la choroïde. Quelquefois pourtant on les a vus s'envelopper complètement d'une masse exsudative, et adhérer même par cette exsudation à une partie périphérique du globe. De Græfe (1) et Ed. Jæger (2) ont rapporté des faits dans lesquels l'évolution de la membrane cystique pouvait être observée avec l'ophthalmoscope.

II. **Cristallin flottant ou abaissé.** — Un cristallin luxé par un accident ou une cataracte abaissée par un chirurgien peuvent rester très longtemps dans le corps vitré, soit fixes, soit mobiles, sans subir de résorption.

En examinant à l'ophthalmoscope les malades chez lesquels la luxation s'est produite par accident, on voit, dans la partie inférieure de l'œil et derrière l'iris, flotter un corps opaque, blanchâtre, plus ou moins rond, ayant des contours bien limités. Si le reste du corps vitré est transparent et si l'iris est tremblotant, le diagnostic n'est pas difficile.

Il n'en est pas de même lorsque le cristallin, flottant, se trouve au milieu de masses floconneuses : on confondrait alors facilement cet état avec un décollement de la rétine, si l'on n'examinait pas la vue avec des verres n°s 2 1/2 et 5 biconvexes, et surtout si on n'avait pas exploré les phosphènes.

III. **Cysticerques.** — La présence de cysticerques dans le corps vitré a été démontrée pour la première fois par de Græfe. L'animalcule était suspendu entre le pôle postérieur du cristallin et une partie de la rétine voisine de la papille.

Depuis cette époque, le nombre d'observations a augmenté en Allemagne, où la présence de cet entozoaire dans l'œil paraît être assez fréquente. D'après de Græfe (3), sur quatre-vingt mille malades, il a pu le constater quatre-vingts fois dans différentes parties de l'œil. En Angleterre, de même qu'en France,

(1) De Græfe, *Archiv f. Ophthalm.*, 1857, Bd III, Abth. II, S. 338.
(2) Ed. Jæger, *Zeitschr. f. prakt. Heilkunde.* Wien, 1857, n° 2.
(3) De Græfe, *Archiv f. Ophthalm.*, 1854, Bd I, Abth. I, p. 457, et *Clinique ophthalmologique.* Paris, 1867.

les cysticerques sont rares. S. Wells n'en a vu qu'un seul cas à Londres. A Paris, je n'ai rencontré que huit cas de ce genre, dont je donne plus loin la description (fig. 3 et 4, pl. XX). Desmarres père a présenté à l'Académie de médecine un nouveau cas de cysticerque du corps vitré.

Les symptômes fonctionnels sont au début peu prononcés ; mais, à mesure que l'entozoaire augmente de volume, l'œil ressent une gêne et une pesanteur marquées. La vue se trouble petit à petit, soit que des mouches fixes ou mobiles apparaissent dans le champ visuel, soit qu'il s'interpose un nuage ou voile épais entre l'œil et l'objet que l'on veut fixer. Ce nuage se dissipe quelquefois pour un certain temps, et réapparaît ensuite d'une manière assez brusque. A mesure que la maladie se développe, la vision centrale se trouble et le malade a de la peine à distinguer les objets de l'œil atteint.

A l'éclairage ophthalmoscopique direct, on constate une masse blanche sphérique dans le corps vitré, qui s'avance quelquefois jusqu'à la face postérieure du cristallin, au point qu'elle peut simuler une cataracte polaire postérieure.

Cette opacité s'unit avec une masse blanchâtre ou blanc bleuâtre, d'une forme ovoïde ou sphérique, et on la voit se déplacer légèrement pendant les mouvements de l'œil. Les pourtours de cette vésicule sont fluorescents et présentent un rebord chatoyant et réfléchissant des couleurs bleues, violettes et luisantes. Ce phénomène n'existe dans aucune autre maladie et ne s'observe jamais dans le sac formé par le décollement de la rétine, ce qui est très précieux pour le diagnostic différentiel de ces deux maladies. Dans le cas décrit par de Græfe, une vésicule bleuâtre tout à fait transparente enveloppait ce corps. Une partie du cysticerque formait, en se rétrécissant, le cou et la tête, qui se contractaient et se dilataient d'une manière très visible.

Dans les deux cas que j'ai observés, l'un avec le docteur Desmarres, et l'autre avec mon ami le docteur Cuignet, il n'y avait point d'enveloppe autour de l'animalcule ; mais presque toujours nous avons pu constater un grand nombre d'opacités disséminées dans le corps vitré, ce qui du reste a déjà été observé par d'autres auteurs.

Le cysticerque ne peut rester longtemps dans l'œil sans occasionner des symptômes inflammatoires du côté de la rétine et de la choroïde. Le décollement partiel ou total de la rétine ou une irido-choroïdite sera la conséquence de la maladie.

§ 3. — Décollement de la membrane hyaloïdienne.

Nous ne connaissons qu'un très petit nombre de cas de décollement de membrane hyaloïdienne d'avec la rétine. Iwanoff est le premier qui ait attiré l'attention des ophthalmologistes sur ce sujet. Les observations de faits de ce genre qu'on a recueillies montrent combien peu ils sont fréquents ; ils sont rares surtout sous une forme simple, et sans désorganisations notables dans d'autres membranes de l'œil.

Tous les faits décrits par Iwanoff se rapportent à des recherches anatomiques *post mortem*, faites sur les yeux opérés de la cataracte avec ou sans sortie du corps vitré (1).

Les autres exemples ont été rencontrés dans des yeux énucléés après l'opération de la cataracte, par Mauthner, par Pagenstecher, par Becker ; quelquefois il s'est produit dans les yeux myopes, ou enfin le décollement hyaloïdien est survenu dans un œil à la suite d'un traumatisme et de la projection d'un corps étranger dans l'œil, comme dans le premier fait observé par Iwanoff.

Pourtant Knapp avait signalé un cas de décollement hyaloïdien qu'il a pu étudier avec l'ophthalmoscope et vérifier ensuite par la nécropsie. Ainsi, chez une malade âgée de soixante ans, qui avait perdu la vue de l'œil droit, et dont le champ visuel était sensiblement rétréci, il a pu voir à l'ophthalmoscope des membranes bleuâtres, ondulées et flottantes. Après avoir pratiqué l'énucléation de l'œil, on constata que la membrane hyaloïdienne était détachée en entonnoir dans toute son étendue, pendant que la rétine et la choroïde étaient normales.

Pour ma part, j'ai eu l'occasion d'observer trois cas de décollement de la membrne hyaloïdienne, dont un seul se trouve déjà publié, et il présente une certaine analogie avec le fait rapporté par Knapp (2). Deux autres faits, de même genre, ont

(1) Iwanoff, *Archiv f. Ophthalm.*, Bd XV, Abth. II, 1869, p. 1.
(2) Galezowski, *Traité des maladies des yeux*, 2e édition. Paris, 1874, p. 535.

été communiqués par moi à la Société de biologie en 1879, et dans une planche chromolithographique, j'ai montré l'aspect ophthalmoscopique de cette curieuse maladie.

Il résulte de tous les faits rapportés ci-dessus que, soit par suite d'une perte considérable de l'humeur vitrée, soit par l'effet de choroïdites ou de cyclites antérieures, soit enfin consécutivement à une distension excessive du globe de l'œil dans la myopie, la membrane hyaloïdienne se décolle dans sa région postérieure, et l'intervalle laissé entre elle et la rétine se remplit d'un liquide séreux.

Gouveâ (1), par des expériences qu'il a faites à ce sujet, est arrivé à démontrer : 1° qu'à la suite de grandes pertes du corps vitré, la membrane hyaloïde se décolle ; 2° que le décollement de cette membrane est suivi du décollement de la rétine ; 3° qu'un décollement de la choroïde peut se produire aussi par suite de l'imbibition des couches externes de la choroïde.

§ 4. — Persistance congénitale des vaisseaux hyaloïdiens.

Le corps vitré est traversé, comme on sait, pendant la vie fœtale, par un cordon vasculaire se rendant à la fossette hyaloïdienne et à la cristalloïde postérieure. Il se compose de l'artère et de veines qui proviennent de l'artère centrale, de la rétine, de même que la veine aboutit dans la veine centrale, au centre de la papille. Ces vaisseaux disparaissent vers la fin de la vie fœtale ; ils s'oblitèrent successivement, d'abord dans la cristalloïde antérieure, puis dans la postérieure, et, en dernier lieu, dans ceux du corps vitré.

Mais il arrive quelquefois que ces vaisseaux ne s'oblitèrent qu'incomplètement ; on trouve alors dans l'intérieur du corps vitré un paquet de vaisseaux attaché à la papille et flottant dans l'intérieur du corps vitré et qui se déplacent avec les mouvements de l'œil.

Meissner a été le premier qui a rencontré, dans ses recherches anatomo-pathologiques, la persistance de l'artère hyaloïdienne. Après lui, Sæmisch a reconnu la même anomalie avec l'ophthalmoscope dans un œil hypermétrope. Zehender,

(1) Gouveâ, *Archiv f. Ophthalm.*, Bd XV, Abth. I, 1869, p 244.

Toussaint et Mooren rapportèrent des faits analogues et où l'on pouvait déjà apercevoir les mouvements oscillatoires.

Pour ma part, j'ai eu l'occasion d'observer un fait des plus intéressants (1), un cordon vasculaire hyaloïdien persistant dans les deux yeux, attaché aux deux papilles, et faisant saillie dans le corps vitré sur une étendue de 1 centimètre et demi, mais n'aboutissant point au cristallin. La malade conserva toujours une vue parfaite et ne vint me consulter qu'à l'âge de 50 ans, époque où des épanchements de sang se sont produits dans le corps vitré. J'ai montré cette malade à MM. Perrin, Giraud-Teulon et Daguenet.

Les vaisseaux hyaloïdiens persistants se trouvent quelquefois oblitérés, et ne se présentent à l'ophthalmoscope que sous forme d'un filament ou flocon attaché à la papille, s'étendant quelquefois par l'autre bout jusqu'à la surface postérieure du cristallin.

CHAPITRE VI

EXPLORATION DE LA PAPILLE DU NERF OPTIQUE

Le nerf optique apparaît, comme on sait, dans l'intérieur de l'œil sous forme d'un petit point rond ; examiné à l'ophthalmoscope, il a l'aspect d'un disque blanc rosé, rond ou ovale, auquel nous donnons le nom de *papille*.

C'est cette partie du fond de l'œil que l'on recherche avec l'ophthalmoscope dès qu'on s'est assuré de l'intégrité parfaite des milieux réfringents.

Quel est le moyen le plus facile pour retrouver la papille du nerf optique à l'ophthalmoscope à l'image renversée? — Rien n'est plus facile que de retrouver la papille à l'image renversée, lorsque la pupille est dilatée soit à l'aide de l'atropine, soit spontanément par suite d'un état morbide quelconque. Mais il n'en est pas de même avec un œil dont la pupille est petite et resserrée, et les difficultés ne pourront alors être vaincues que si l'on suit dans l'examen ophthalmoscopique une certaine méthode.

(1) Galezowski, *Recueil d'ophthalm.* Paris, 1874, p. 350.

1° On commence d'abord par donner à la tête et aux yeux du malade une position convenable, qui permette de voir le fond de l'œil le plus facilement. A cet effet, on fait regarder le malade au loin, mais en même temps à 20 degrés en dedans et en haut de telle sorte que, pour trouver la papille de l'œil gauche, le malade regardera à droite et légèrement en haut ; il portera son regard à gauche et en haut quand on voudra trouver la papille droite.

2° La première chose qu'on doit chercher à apercevoir distinctement, c'est le fond rouge de l'œil avec quelques vaisseaux rétiniens, et comme tous ces vaisseaux se dirigent vers la papille, on jugera par leur direction de quel côté elle est située. On s'en rendra encore plus facilement compte lorsqu'on apercevra l'angle de bifurcation d'un vaisseau, dont le sommet est toujours dirigé du côté de la papille.

3° Pour arriver à la papille, dans l'examen à l'image renversée, on doit se rappeler que si la papille est en haut, l'observateur devra porter son œil et le miroir un peu en haut ; lorsque la papille se trouve à droite, c'est aussi à droite que l'observateur devra se porter avec son miroir, et ainsi de suite.

Après avoir exécuté ces quelques mouvements, on arrive facilement à trouver l'émergence du nerf optique.

4° Pour savoir si la partie qu'on voit de prime abord est rapprochée ou éloignée de la papille, on se déplace avec le miroir légèrement à droite ou à gauche, et on observe si la nouvelle partie du fond de l'œil qu'on aperçoit est plus rouge ou plus pâle ; si dans ce déplacement le fond de l'œil apparaît plus pâle, ce sera un signe non douteux qu'on se rapproche de la papille.

5° Si la pupille n'est pas suffisamment dilatée, on aura de la peine à trouver la papille, d'autant plus qu'une partie du champ pupillaire est masquée par le reflet central de la cornée. Pour obvier à ces inconvénients, on recommandera au malade de regarder au loin et de côté, et, pendant ce temps, on cherchera d'abord à voir les parties voisines de la papille, et on s'approchera progressivement de l'un ou de l'autre de ses bords. Si cela ne suffit pas, on dilate la pupille.

L'examen de la papille à l'image droite se fait à l'aide des

ophthalmoscopes à réfraction de Knapp, Loring, Galezowski, Parent, etc.

Lorsque la pupille n'est pas assez large, il n'est pas possible d'observer les détails du fond de l'œil ni de la papille, et il sera alors nécessaire d'instiller une goutte d'atropine.

On placera la lampe aussi près que possible de l'œil examiné et un peu en arrière, et, en s'approchant de ce dernier à la distance de 4 ou 5 centimètres, on projette la lumière réfléchie sur la pupille. Au milieu de ce reflet on verra des vaisseaux rétiniens, que l'on suivra en se déplaçant jusqu'au point d'émergence des vaisseaux centraux qui se trouvent au centre de la papille.

Comment examine-t-on la papille à l'aide de mon ophthalmoscope à tube ? — L'exploration de la papille au moyen de mon ophthalmoscope se fait de la manière suivante : la pupille étant dilatée, on appuie le tube contre le bord orbitaire, et on concentre la lumière sur la pupille. Pendant ce temps, on fait regarder le malade au loin le long d'un plan parallèle au tube et qui passerait à la distance de quatre travers de doigt. Après quelques tâtonnements on arrivera à distinguer la papille avec ses vaisseaux.

ARTICLE PREMIER

ASPECT PHYSIOLOGIQUE DE LA PAPILLE.

L'aspect physiologique de la papille doit être étudié au point de vue de la forme, des contours, du volume et surtout de sa coloration, de la transparence de son tissu et de sa vascularisation.

§ 1er. **Forme.** — La papille se présente le plus souvent sous forme d'un disque ovale, dont le plus grand diamètre est dirigé verticalement. Dans d'autres cas, elle est parfaitement ronde, surtout lorsqu'on l'examine à l'image droite et qu'on a affaire à un œil hypermétrope. Ce n'est que dans des cas tout à fait exceptionnels qu'elle est ovale dans le sens horizontal, et ce changement de forme est dû à une anomalie de réfraction, appelée *astigmatisme*.

La papille peut changer de forme pendant l'examen ophthalmoscopique ; on la voit en effet s'allonger ou s'élargir à chaque mouvement de l'œil ou du miroir. Ces changements ne peuvent être dus qu'au staphylome conique pellucide ou aux opacités centrales de la cornée, ce dont on peut s'assurer par l'éclairage oblique.

§ 2. **Contours.** — Les bords de la papille se détachent d'ordinaire très nettement du fond de l'œil ; ses contours sont simples et bien accentués.

Dans certains cas, les contours sont doubles et la papille se présente entourée d'un anneau blanc. Cet anneau blanc peut dépendre de deux causes : tantôt le trou choroïdien, à travers lequel passe le nerf optique, est relativement trop grand et ne peut être complètement rempli par ce dernier : on verra alors une partie du bord sclérotical. Tantôt les fibres de la gaine interne du nerf optique se prolongent jusqu'à la papille et, étant d'une teinte différente de celle de la papille, elles forment un anneau blanc au pourtour. La figure 4 de la planche VII représente la disposition de cette dernière.

Il n'est pas rare de rencontrer un demi-cercle ou une tache noire sur le bord externe ou interne de la papille. Elle est le résultat d'un dépôt de pigment dans le trou choroïdien ; se trouvant par conséquent au-dessous de la rétine, elle ne peut avoir aucune signification pathologique. (Voy. pl. I, fig. 3.)

Les bords de la papille peuvent être échancrés et irréguliers sans que pour cela il y ait un état pathologique quelconque : cela ne pourra constituer qu'une simple anomalie.

§ 3. **Volume.** — La papille se présente à l'ophthalmoscope de volume très varié, selon que l'on se sert dans l'examen à l'image renversée d'une lentille de 1 1/2, de 2 ou 2 1/2 pouces de foyer. Ainsi, plus la lentille est forte, plus l'image sera petite ; si elle est faible au contraire, la papille apparaît beaucoup plus grande.

En nous servant habituellement d'une lentille de 2 1/4 de foyer, nous obtenons une image de la papille dont le diamètre vertical est de $0^m,012$ sur $0^m,010$ de largeur. A l'image droite, la papille est encore plus grande.

La grandeur apparente de la papille varie aussi suivant le

degré de réfraction de l'œil examiné. L'observation journalière nous montre, en effet, qu'elle se présente très petite chez quelques myopes, tandis qu'elle paraît relativement beaucoup plus grande chez les hypermétropes.

Jäger a constaté sur les cadavres que les dimensions de la papille changeaient selon les individus. Dans les yeux d'un grand volume, le diamètre transversal était en moyenne de 0,75 et le vertical de 0,70 lignes ; au contraire, dans les très petits yeux, ces diamètres n'étaient que de 0,55 et 0,49 lignes. Il est évident que les mêmes différences doivent s'observer aussi à l'examen ophthalmoscopique.

§ 4. **Coloration.** — La papille du nerf optique présente une coloration bien distincte du reste du fond de l'œil ; elle est blanche avec une teinte visiblement rosée. Cette teinte est beaucoup plus prononcée à la périphérie qu'au centre. Elle varie chez les différents sujets et selon l'âge, ce qui dépend essentiellement des nombreux vaisseaux capillaires qui sillonnent le nerf optique.

On remarque au centre de toutes les papilles une tache rouge blanchâtre, située au point d'émergence des vaisseaux centraux, comme on peut juger par les figures 1, 2, 3 et 4 de notre planche Ire. Souvent elle n'est pas plus grande qu'une grosse tête d'épingle ; dans d'autres cas, au contraire, elle occupe le tiers ou le quart de toute la papille.

Cette tache blanche est formée par une dépression qu'on observe habituellement au centre de toute papille normale, comme Müller et Sappey l'ont très bien démontré. La dépression ou *cupule*, d'après Sappey, provient de ce que les fibres nerveuses, après avoir franchi la lame criblée, s'infléchissent pour s'épanouir ensuite à la surface interne de la rétine. Et comme l'inflexion des fibres nerveuses et leur épanouissement se font du centre de la papille vers sa périphérie, il s'ensuit naturellement une petite dépression au centre.

§ 5. **Transparence.** — Le nerf optique se compose de la gaine, de tissu connectif et des fibres optiques, qui sont jusqu'à un certain degré transparents. D'où il résulte qu'en regardant dans le fond de l'œil avec l'ophthalmoscope, non seulement nous pouvons distinguer les détails de la surface de la papille,

mais encore voir à une certaine profondeur dans l'épaisseur du nerf optique lui-même.

§ 6. **Vascularisation.** — La papille est sillonnée de nombreux vaisseaux, dont l'origine se trouve à peu près dans son centre ou un peu rejetée vers le côté nasal. Ces vaisseaux sont l'artère et la veine centrales de la rétine.

D'après les recherches de Donders (1), l'artère centrale traverse la lame criblée comme une branche unique, et ce n'est qu'à la surface de la papille qu'elle se subdivise en une branche supérieure et une inférieure. On la voit ainsi déboucher sur la papille par un petit bout de vaisseau placé transversalement, et se subdiviser ensuite en deux branches. La veine centrale opère sa subdivision dans l'intérieur du nerf optique à 3 millimètres en arrière de la sclérotique, et n'apparaît sur la papille que comme deux branches isolées, une supérieure et une autre inférieure.

A part ce système vasculaire central, il y a encore dans la substance du nerf optique des vaisseaux capillaires méningés ou cérébraux qui arrivent jusqu'à la papille avec la gaine interne, et que j'appelle *nourriciers du nerf optique*. J'ai démontré le premier leur existence ; ils ne paraissent pas avoir beaucoup de communications avec les vaisseaux de l'artère centrale.

La vascularisation de la papille est donc en rapport direct avec celle des centres optiques, tandis qu'elle reste habituellement isolée des vaisseaux choroïdiens et de tout le système des vaisseaux ciliaires. Pourtant, les recherches de Ed. Jäger (2) ont prouvé que les artères ciliaires postérieures forment un cercle vasculaire autour du nerf optique, dont certaines branches collatérales s'engagent dans l'épaisseur du nerf optique ; elles s'anastomosent, d'après Leber (3), avec les branches de l'artère centrale.

§ 7. **Différence entre les artères et les veines.** — Il n'est pas dif-

(1) Galezowski, *Comptes rendus de l'Académie des sciences*, 1865 ; et *Gaz. hebdomadaire*, décembre 1865.

(2) Ed. Jäger, *Ueber die Einstellungen des dioptrichen Apparates*. Wien, 1861, p. 55.

(3) Leber, *Archiv f. Ophthalm.*, Bd XI, Abth. I, p. 5.

ficile de distinguer les artères des veines sur la papille : les premières sont ordinairement moins volumineuses et n'accusent point des varicosités; leur couleur est ordinairement plus pâle, les parois sont foncées, tandis que la partie centrale est rosée, transparente, ce qui fait qu'elles paraissent accuser des doubles contours.

Les veines sont beaucoup plus foncées et plus volumineuses que les artères, et souvent on n'y remarque point de doubles contours, surtout l'examen à l'image renversée.

Les artères sont ordinairement plus superficielles que les veines, et en croisant ces dernières, elles paraissent interrompre la circulation veineuse.

§ 8. **Pulsation spontanée des veines et des artères.** — La circulation dans les vaisseaux de la papille s'exerce habituellement d'une manière régulière, et sans qu'on puisse constater des contractions de leurs parois. Mais chez certains individus fatigués par des courses très longues, ou chez les personnes chloroti-anémiques, on perçoit une pulsation rhythmique dans la partie de la veine qui sort un peu rétrécie et effilée de l'excavation centrale. Ce phénomène n'a aucune signification pathologique.

Il n'en est pas de même de la pulsation spontanée artérielle. Vue pour la première fois par Ed. Jäger, elle est, d'après de Graefe, le signe certain de la pression intra-oculaire augmentée, et que l'on remarque dans les affections glaucomateuses.

On peut facilement provoquer la pulsation artérielle par une pression exercée sur le globe de l'œil avec le doigt. La colonne sanguine ne peut franchir le trou sclérotical que difficilement et par des poussées saccadées, au moment de la systole. Cette difficulté de passage tient à une trop grande pression exercée par les milieux réfringents au point de sortie des vaisseaux sur la papille.

ARTICLE II

ÉTAT PATHOLOGIQUE.

§ 1er. — Névrite optique, périnévrite et névro-rétinite.

L'inflammation du nerf optique constitue une des altérations les plus importantes à étudier, à cause de la connexion intime qui existe entre cette altération et certaines maladies de l'encéphale.

Mais l'inflammation peut se déclarer d'une manière idiopathique et sans altération du cerveau, par exemple sous l'influence de la syphilis. Lorsqu'on compare l'une et l'autre de ces variétés, on trouve des différences très grandes, c'est pourquoi, pour avoir une idée exacte de la névrite optique, nous pensons qu'il est bon d'établir une distinction entre ces différentes variétés.

Nous pensons qu'il est utile de distinguer trois formes d'inflammation du nerf optique : la névrite optique proprement dite, la périnévrite optique et la névro-rétinite. Les deux premières ne constituent qu'une seule et même nature de maladie et ne diffèrent que par le siège et l'intensité du mal, tandis que la dernière forme reconnaît une tout autre nature et une cause différente.

I. **Névrite optique.** — La névrite optique est caractérisée par un gonflement considérable de la papille accompagné d'une infiltration séreuse au pourtour. Les bords de la papille ne se distinguent plus au milieu de la masse exsudative qui les recouvre, tout en ne s'étendant pas au delà d'un demi-diamètre ou d'un diamètre de la papille, de sorte que la rétine conserve son aspect normal, dans tout le reste de son étendue.

Sous l'influence de l'inflammation, le nerf optique a subi un gonflement dans tout son trajet orbitaire : il a augmenté de volume. A son entrée dans le trou sclérotical, il se rétrécit de nouveau d'une manière très sensible, l'ouverture scléroticale ne pouvant se distendre. Il en résulte nécessairement un resserrement du nerf, et une sorte d'étranglement qu'il subit dans

ce trou. Le sang artériel ne peut affluer vers la rétine, ce qui fait que l'artère centrale et ses collatérales deviennent filiformes, tandis que les veines sont volumineuses, tortueuses, sur la papille aussi bien que sur le reste de la rétine.

Sous l'influence de cet étranglement que subit le nerf optique, la papille devient saillante d'une manière tellement sensible qu'on la voit très distinctement à l'image droite, à l'aide d'un verre convexe de 2, 3, 4, 5 et 6 dioptries; l'œil est devenu ainsi, dans l'axe de la papille, hypermétrope à un degré de dioptries ci-dessus signalé.

Il arrive quelquefois que l'infiltration ne s'arrête pas tout près du bord de la papille, mais qu'elle forme autour de cette dernière une zone exsudative blanchâtre. C'est un cercle concentrique, qu'on voit apparaître dans la figure 1 de la planche XII de notre atlas. Ces exsudations sont de nature inflammatoire et se résorbent, ne laissant à peine que quelques traces, comme on voit sur la figure de la même planche.

Les stases veineuses s'accentuent surtout dans les vaisseaux capillaires de la papille, qui dans l'état physiologique sont à peine visibles. Ici ils deviennent volumineux, tortueux et forment des stries rouges s'irradiant autour de la papille, comme le montre la figure 7 de la planche XII. Les gros vaisseaux et surtout les veines forment des sinuosités autour de la papille, plongent par places dans le tissu opaque et disparaissent sur une certaine étendue, au-dessous de l'exsudation, pour reparaître ailleurs.

Un développement aussi marqué des vaisseaux capillaires imprime à la papille une coloration rouge très marquée, qui persiste ordinairement pendant plusieurs semaines. C'est à cette même période qu'on voit se déclarer des hémorrhagies plus ou moins nombreuses, soit sur la papille, soit sur une certaine étendue de la rétine.

La turgescence des vaisseaux diminue peu à peu, l'infiltration se résorbe, les contours de la papille réapparaissent de nouveau, mais ils sont diffus, infiltrés. La papille change rapidement de couleur, elle devient blanche et s'atrophie graduellement. Les traces de cette infiltration disparaissent quelque-

fois au bout de quelque temps, mais le plus souvent elles sont ineffaçables.

La névrite optique survient presque toujours d'une manière très rapide; elle est généralement binoculaire, surtout lorsqu'elle est amenée par des affections cérébrales.

Les pupilles sont ordinairement fortement dilatées et immobiles, surtout quand la névrite occupe les deux yeux et qu'elle provient du cerveau. Elle ne reprend son volume normal et sa mobilité que lorsque la guérison a lieu. Pourtant, dans une période régressive de la maladie, il arrive quelquefois que la pupille redevient plus petite, bien que la vision soit perdue et que la lumière n'excite plus la rétine. L'instillation d'atropine exerce toujours son influence sur l'iris, et la dilatation s'obtient assez facilement.

Les névrites optiques sont le plus souvent binoculaires. Dans les affections cérébrales telles que tumeurs ou méningites, l'inflammation atteint toujours les deux yeux; mais il peut arriver que la maladie débute par un seul œil bien longtemps avant que l'autre soit pris. C'est ainsi que les choses se sont passées chez un malade que nous avons vu en consultation avec le docteur Osio, l'éminent ophthalmologiste de Madrid; la névrite optique de l'œil gauche était accompagnée de paralysie de la sixième paire, qui a guéri au moment où l'affection s'est portée à l'autre œil.

La névrite est monoculaire, dans les affections de l'orbite ou lorsqu'elle est due soit à la suppression des règles, soit à quelque autre cause accidentelle. La syphilis peut aussi donner lieu à une névrite optique d'un ou des deux yeux.

II. **Périnévrite optique.** — L'inflammation ne gagne pas toujours toute la masse du nerf optique, mais elle se trouve surtout concentrée près de ses enveloppes, c'est-à-dire de la gaine externe ou de la gaine interne. L'inflammation est alors bien moins accentuée, le gonflement moins prononcé, et il n'existe point de symptômes d'étranglement.

L'aspect de la papille est tout autre que dans la névrite optique; sa partie centrale est presque normale et ce n'est qu'au pourtour et vers ses bords que l'on trouve une sorte de nuage blanchâtre qui recouvre légèrement les vaisseaux(fig. 5, pl. XII).

Il peut se faire que l'altération tout entière se trouve limitée à la gaine externe et qu'il y ait de l'épanchement séreux dans l'espace compris entre les deux gaines.

La compression qui en résultera dans le nerf lui-même sera accompagnée alors d'une légère infiltration péripapillaire sans que la substance propre du nerf y prenne part. C'est cet état morbide que nous désignons sous le nom de *périnévrite optique*. Elle peut se maintenir toujours dans cette même forme et arriver ou à la guérison ou bien à une atrophie partielle. Dans d'autres cas, au contraire, l'inflammation gagne la substance propre du nerf, et la névrite devient alors générale. Virchow (1) a trouvé dans une autopsie des altérations de ce genre, comme on peut en juger par les détails qu'il donne à ce sujet :

« Le nerf montre dans toute sa longueur un épaississement avec induration extrêmement accusée de névrilème, qui présente lui-même un décollement cystoïde et vésiculeux d'avec la surface propre du nerf. Outre cette *périnévrite*, on constate les altérations d'une névrite interstitielle dans tout le trajet des racines optiques. »

C'est dans les affections syphilitiques que nous avons observé plus particulièrement la périnévrite optique. Ainsi, chez une malade de la Salpêtrière, nous avons trouvé, avec le professeur Charcot, une périnévrite optique qui s'est terminée par une atrophie des papilles. A l'autopsie, le professeur a trouvé des productions gommeuses situées sur le trajet des nerfs et des bandelettes optiques, ainsi qu'à la surface de la moelle.

Un malade de M. Alf. Fournier a été pris d'accidents de méningite cérébro-spinale avec affaiblissement de la vue. Appelé en consultation, nous avons pu constater l'existence d'une périnévrite optique sans engorgement et sans stases veineuses. Le traitement par les frictions mercurielles a amené, à la longue, une amélioration notable dans l'état de la santé générale ainsi que dans la vision, mais avec une atrophie partielle des nerfs.

III. **Névro-rétinite.** — Cette variété d'inflammation n'est pas limitée au nerf optique, mais elle s'étend sur une certaine par-

(1) Virchow, *Archiv für pathologischen Anatomie*, XIII, Abth. H.

tie de la rétine. Au point de vue étiologique il est bien difficile d'établir une distinction entre la névro-rétinite et la névrite : l'une et l'autre pouvant se développer dans la même maladie générale ou cérébrale. Cependant, certaines maladies constitutionnelles prédisposent plus facilement que d'autres à la névro-rétinite : ce sont, notamment, l'albuminurie et la syphilis. Dans les affections cérébrales telles que les tumeurs, les méningites, etc., la propagation de l'inflammation du nerf à la rétine ne se fait que lorsque le nerf optique subit un changement considérable. Par suite, en effet, d'une très forte compression et de la dilatation des vaisseaux capillaires, il se produit des ruptures vasculaires plus ou moins nombreuses, donnant lieu à des taches hémorrhagiques. Il survient, en outre, sur une zone circulaire plus ou moins large, et au pourtour de la papille, des taches exsudatives blanches, qui forment souvent un cercle assez régulier, ainsi qu'on peut en juger par la figure 1 de la planche XII.

Du côté de la macula, on constate aussi la présence d'exsudations blanchâtres, disséminées, luisantes, et que l'on reconnaît surtout à l'image droite.

Anatomie pathologique. — Les nombreuses recherches qui ont été faites sur les altérations histologiques du nerf optique nous démontrent d'une manière positive que, dans tous les cas de névrite, il existe réellement des phénomènes inflammatoires, tantôt dans le tissu cellulaire fibreux qui constitue l'enveloppe, tantôt dans la substance propre du nerf optique.

Sous l'influence du travail inflammatoire et de l'étranglement que subit le nerf à son passage à travers le trou optique, il se produit une hyperplasie du tissu cellulaire et des cellules adventices des vaisseaux, ainsi que Leber (1) l'a démontré. Les capillaires augmentent considérablement de volume, et il se forme même de nouveaux vaisseaux.

Les fibres nerveuses elles-mêmes subissent à leur tour des modifications très sensibles; elles deviennent enflées par places et forment dans tout leur trajet des dilatations variqueuses, qui deviennent aussi par endroits tellement prononcées, qu'on

(1) Leber, *Archiv f. Ophthalm.* Bd XVI, Abth. II, p. 333.

les prendrait volontiers pour des tissus de formation nouvelle. Mais, à côté de ces fibres dilatées, on trouve une grande quantité d'autres fibres nerveuses, ramollies, qui se confondent avec le tissu cellulaire, et dont le contenu ressemble à une masse grumeuse sans aucune apparence de structure appréciable ni bien définie. Par ci, par là, on y découvre des amas de globules sanguins, des dépôts graisseux et de cholestérine, surtout si l'on a affaire à une affection ancienne.

Un de mes excellents amis, mon assistant, le docteur Parisotti (de Rome), a trouvé dans un œil atrophié, que j'ai énucléé pour arrêter la névrite optique sympathique de l'autre œil, des infiltrations des cellules blanches, des leucocytes dans le tissu du nerf optique.

Dans la période ultérieure de décroissance, le gonflement de la papille diminue, quelques-uns des vaisseaux s'atrophient, d'autres s'amoindrissent, l'infiltration disparaît en grande partie, mais il reste pendant longtemps autour de la papille, et souvent pour toujours, une zone blanchâtre qui est le résultat d'exsudations plastiques. Ce travail résolutif est très souvent suivi de l'atrophie totale ou partielle des fibres optiques avec la cécité, dont le degré est proportionné au nombre des fibres nerveuses détruites.

Étiologie et pathogénie. — La névrite optique reconnaît des causes très variées, et elle change de forme selon qu'elle prend son origine dans le cerveau ou dans l'orbite, ou qu'elle provient des affections générales de l'organisme.

Parmi les maladies cérébrales, ce sont les tumeurs et les méningites basilaires qui engendrent les névrites ou les névro-rétinites. Mais, pour que le nerf optique soit enflammé, il faut que la tumeur ou la méningite soit située sur le trajet du centre visuel ou dans son voisinage, d'où le travail inflammatoire se propage soit par continuité, soit par contiguïté aux fibres optiques et à la papille. Tout au contraire, les tumeurs placées à une certaine distance des centres optiques peuvent rester sans influence sur la papille jusqu'au moment où le processus inflammatoire aura fait des progrès et gagné les nerfs optiques. Il peut même arriver que la tumeur étant très petite et restant stationnaire n'amènera que très peu d'inflammation

à son voisinage, auquel cas la névrite optique n'aura pas lieu. Ces faits sont rares, il est vrai, mais ils n'en existent pas moins, et pour mon compte, j'ai eu l'occasion d'observer, avec le professeur Charcot, une malade qui ne présentait point de lésion dans la papille et chez laquelle, à l'autopsie, le professeur trouva une tumeur située sur la selle turcique. Un malade du docteur Fauvel de l'Hôtel-Dieu, qui ne présentait pas non plus de lésion des papilles, portait dans le cerveau une tumeur qui avait été révélée par l'autopsie.

Graefe explique le mécanisme de la névrite optique d'une façon toute différente. Pour lui, ce nerf est affecté non point par la propagation de la maladie, mais par l'effet de l'augmentation de la pression intracrânienne, sur le nerf optique. Cette opinion ne me paraît pas admissible, d'abord à cause de l'absence de névrite optique dans un certain nombre de ces tumeurs, et ensuite parce que, si les choses se passaient ainsi, on ne comprendrait pas pourquoi tous les nerfs crâniens ne seraient pas enflammés au même degré que les nerfs optiques.

Pour Graefe (1), il y a deux sortes de névro-rétinites : l'une d'elles se distingue par une stase veineuse dans la papille, une rougeur intense, une proéminence escarpée et souvent aussi par des hémorrhagies; dans l'autre variété, le gonflement et la rougeur de la papille sont moins intenses et l'inflammation se propage des couches internes de la rétine aux couches externes. C'est cette dernière forme qui doit porter, selon lui, la dénomination de la *névrite descendante*, tandis que dans la première forme les altérations sont limitées à la terminaison intra-oculaire du nerf optique, et ne s'étendent pas au delà. Nous avons vu plus haut que l'une et l'autre sont des névrites descendantes.

Une autre hypothèse a été émise dernièrement par Schmidt (2), Manz et Schewalbe. Pour expliquer le mécanisme de la névrite optique, ces auteurs admettent qu'une exagération de la pression intra-crânienne qui existe dans une tumeur pousse le liquide de l'espace arachnoïdien dans l'espace existant entre les deux gaines du nerf et occasionne son inflammation et son étranglement.

(1) Graefe, *Archiv f. Ophthalmologie*. Bd XII, Abth. II, p. 144.
(2) Schmidt, *Archiv f. Ophthalm*. Bd XV, Abth. II, p. 193.

Cette même théorie a été soutenue publiquement dans le congrès ophthalmologique de Londres, en 1872, par le docteur Wecker, qui n'a pas hésité à pratiquer la section de la gaine du nerf optique à l'aide d'un instrument pouvant servir, disait-il, non seulement à vider le liquide que l'imagination de Schmidt avait créé, mais à l'aide duquel il espérait même de vider l'excès de liquide arachnoïdien.

Toutes ces hypothèses ne peuvent plus être soutenues aujourd'hui par personne, et la seule opinion rationnelle est celle de la névrite descendante, venant par propagation du point primitivement atteint dans le cerveau à la papille, le long des fibres optiques ou par contiguïté, lorsqu'elles se trouvent au voisinage.

Dans la troisième partie de ce travail, nous donnerons quelques explications complémentaires sur les altérations oculaires qui accompagnent les tumeurs cérébrales.

§ 2. — Atrophie des papilles.

L'atrophie de la papille du nerf optique est un état dans lequel le nerf cesse ses fonctions, soit par la suppression de nutrition, soit par la destruction des fibres nerveuses.

Au point de vue anatomo-pathologique comme au point de vue pratique, il est nécessaire de distinguer cinq variétés d'atrophies papillaires : *a*, atrophie progressive; *b*, atrophie consécutive à la névrite; *c*, atrophie consécutive à l'embolie; *d*, atrophie consécutive à la rétino-choroïdite pigmentaire, et *e*, atrophie par excavation glaucomateuse. Cette dernière variété constitue pourtant une affection à part; c'est pourquoi nous la décrirons dans un chapitre spécialement consacré aux excavations papillaires.

I. Atrophie progressive de la papille. — L'atrophie progressive ou atrophie tabétique, d'après Charcot, est une affection qui provient des maladies de la moelle. Les signes qui caractérisent cette affection ne sont pas toujours très précis au début, surtout pendant que les signes ophthalmoscopiques et anatomiques font défaut. C'est donc d'après les symptômes fonctionnels que l'on devra former son jugement.

Le trouble de la vue se déclare lentement, soit dans un œil d'abord, soit dans les deux yeux à la fois, mais à des degrés

différents. Un brouillard blanchâtre semble recouvrir les objets, et empêche de voir distinctement à distance. Il se produit en même temps une diminution notable de l'acuité visuelle; d'abord le malade ne peut plus lire les premiers deux ou trois caractères de l'échelle, puis la vue baisse de plus en plus, et l'on s'aperçoit bientôt qu'il a perdu l'acuité visuelle d'un ou des deux yeux au point qu'il a de la peine à reconnaître certains objets un peu éloignés. Habituellement la différence entre les deux yeux se maintient depuis le début de l'atrophie papillaire jusqu'à la cécité complète, ce qui est justement le signe caractéristique de la maladie.

La cécité complète des couleurs ou daltonisme s'observe dès le début de la maladie; la couleur verte et la couleur rouge sont les premières perdues, avant même que l'acuité visuelle ait subi de graves atteintes, comme nous l'avons le premier démontré (1).

Le rétrécissement du champ visuel périphérique est presque aussi constant que la diminution de l'acuité visuelle ; tantôt il est concentrique, unilatéral, tantôt il se présente sous forme de scotome ou d'échancrure. C'est dans l'augmentation de ce symptôme que l'on trouvera souvent l'indication précise de l'aggravation ou de l'état stationnaire de la maladie, ce que nous ne trouvons pas souvent, même dans l'examen ophthalmoscopique. L'exploration du champ visuel a une très grande importance, surtout au début de la maladie, lorsque les signes ophthalmoscopiques sont peu concluants. Mais pour avoir des résultats concluants, il faut se servir d'un des périmètres désignés plus haut, de mon périmètre ou de celui de Landolt.

Symptômes ophthalmoscopiques. — Les signes ophthalmoscopiques de l'atrophie de la papille, au début, nous font le plus souvent défaut, et soit qu'on veuille examiner la coloration de cet organe ou l'état de ses vaisseaux, on n'y trouve point de différence avec l'état sain. Ce n'est que plus tard, lorsque l'affection aura fait des progrès, que nous verrons se produire des lésions d'abord partielles, puis générales sur toute la surface de la papille.

(1) Galezowski, *Du diagnostic des maladies des yeux par la chromatoscopie rétinienne*. Paris, 1867.

La coloration blanche de la papille est un des symptômes les plus importants de tous, et lorsqu'il existe, il suffit à lui seul pour faire le diagnostic. La teinte blanche s'observe sur toute l'étendue de la papille et non point dans la moitié qui correspond à la macula. Cette portion de la papille est généralement plus blanche à l'état physiologique que l'autre moitié, surtout chez certains individus, et il serait impossible de faire la distinction entre l'état pathologique et l'état physiologique. La coloration pathologique s'observe au contraire sur toute l'étendue de la papille, dont la surface entière devient blanchâtre ou d'un blanc grisâtre; les capillaires diminuent de volume ou disparaissent même complètement, ce qui rend la papille très blanche. Ce n'est donc pas sur le bord correspondant à la macula que l'on cherchera la blancheur caractéristique de l'atrophie, mais plutôt sur la moitié interne (image droite); cette partie du nerf optique paraissant à l'état physiologique très rouge, on comprend facilement que sa pâleur doive être attribuée à l'état pathologique.

Lorsque l'atrophie devient complète, elle se traduit par une teinte générale blanche, et par la disparition complète de tous les vaisseaux capillaires. Cette teinte est tantôt d'un blanc nacré, tantôt d'un blanc grisâtre, avec disparition complète de la transparence, sa cupule centrale devient plus prononcée par suite de la rétraction de la masse du nerf optique.

L'état des vaisseaux centraux est très intéressant à étudier. On croit généralement qu'ils subissent des modifications tellement sensibles, que c'est d'après une diminution plus ou moins grande de leur volume que l'on peut juger de l'aggravation de la maladie. Cette opinion est complètement erronée, et l'observation journalière nous démontre que ces vaisseaux peuvent rester sans aucune modification, là où l'atrophie est complète. Les figures 2 et 3 de la planche XIII montrent des vaisseaux presque à leur état normal. Ce ne sont pas, en effet, les vaisseaux centraux qui servent à la nutrition du nerf optique, mais bien les vaisseaux capillaires, ceux qui viennent de la pie-mère ou du névrilème interne. L'artère et la veine centrale proviennent, au contraire, de l'artère ophthalmique et se répandent dans la rétine; elles ne contribuent que d'une manière

secondaire à la nutrition du nerf optique, et, malgré l'atrophie de ce dernier, elles conservent leur volume normal.

Au début des atrophies progressives de la papille, le diagnostic n'est pas toujours facile lorsque l'altération ne paraît pas encore assez accusée. On étudie alors comparativement et avec beaucoup de soin les deux papilles, et l'on cherche surtout à approfondir les signes fonctionnels qui, à eux seuls, suffisent quelquefois pour le diagnostic de la maladie, même dans les cas douteux. C'est ainsi qu'ayant été consulté par le docteur H... pour un de ses neveux, jeune encore, et qui perdait rapidement la vue, j'ai pu me prononcer d'une manière positive sur l'atrophie progressive des papilles, quoique les signes ophthalmoscopiques fussent douteux, et la papille présentait plutôt des symptômes d'excavation glaucomateuse.

La perception des couleurs, la diminution concentrique du champ visuel et les antécédents cérébraux dans la famille, tous ces signes, dis-je, permettent de faire le diagnostic des atrophies progressives. Il faut ajouter à ces symptômes locaux les phénomènes généraux de l'ataxie, qui sont, comme l'a très bien démontré le professeur Charcot, les signes précurseurs ou corollaires de l'atrophie papillaire. On trouvera tous les détails sur les troubles visuels de l'ataxie dans mes leçons, publiées par un de mes assistants, M. Despagnet (1).

Anatomie pathologique. — Les altérations du nerf optique ne peuvent pas être reconnues à l'œil nu, même lorsque la maladie est très avancée, car ce nerf, qui est quelquefois ratatiné par places, ne subit, en général, aucun changement apparent. Ce n'est qu'à l'aide du microscope que l'on découvre les altérations du nerf optique atrophié. On fait macérer pendant quelque temps le nerf dans le chlorure d'or, le picrate, etc., et ensuite dans une solution de carmin, et l'on obtient ainsi des coupes très nettes.

Dans les cas observés et reproduits par Leber, on voit les fibres situées au centre du nerf près de l'artère centrale, bien conservées; ce serait donc de la périphérie et du voisinage de la gaine que le mal se répandrait pour envahir la masse du nerf.

(1) Galezowski, *Des troubles oculaires dans l'ataxie locomotrice*, leçons recueillies et rédigées par Despagnet. Paris, 1884.

Les choses ne se passent pas toujours ainsi, et nous voyons, dans un certain nombre de cas, le processus atrophique envahir à la fois toutes les fibres ou former des îlots atrophiques disséminés.

Dans le faisceau atrophié du nerf optique, on constate des fibres nerveuses très fines, irrégulières, munies par places de nodosités. Par places aussi, ces fibrilles ténues ne diffèrent en rien du tissu cellulaire, qui, de son côté, a pris une grande extension et remplace les fibres nerveuses, disparues totalement ou qui ne sont qu'à l'état d'induration et de dégénérescence grise, ainsi que Charcot le démontre.

Tout le long des vaisseaux et près de la gaine lymphatique, on aperçoit un nombre de cellules grumeuses pareilles à celles que Robin a trouvées dans le cerveau. Leber a rencontré dans quelques cas des productions amyloïdes.

C'est l'ataxie locomotrice qui est, le plus souvent, la cause de l'atrophie de la papille, comme cela résulte de ma propre statistique. Viennent ensuite le traumatisme, l'alcoolisme, la glycosurie et les affections réflexes, gastriques, cérébrales, etc. La syphilis peut aussi donner lieu à des atrophies papillaires ataxiques, comme cela a été récemment démontré par Fournier; dans ce cas, la maladie prend souvent une marche très rapide.

II. **Atrophie de la papille par névrite optique.** — L'inflammation du nerf optique amène très souvent un gonflement tellement intense, qu'il s'ensuit un étranglement de fibres nerveuses à leur passage à travers le trou sclérotical, et une atrophie de la papille.

L'atrophie du nerf optique peut encore être produite non pas par l'étranglement, mais par un processus inflammatoire tout spécial qui, sans amener d'étranglement, est suivi dès le début d'un processus atrophique marchant, pour ainsi dire, de pair avec le travail inflammatoire. Dans l'un comme dans l'autre cas, l'atrophie n'a pas les mêmes symptômes que ceux de l'atrophie tabétique; on voit pendant longtemps, et souvent même durant tout le reste de la vie, le nerf optique entouré d'infiltrations dans tout le pourtour de la papille, ce qui lui donne une forme irrégulière, à contours diffus, et les vaisseaux centraux sont tortueux, bien qu'ils aient diminué de volume (Voy. fig. 4, pl. XIII).

Les névrites avec atrophie progressive se rencontrent très rarement, Allbut les avait décrites comme une forme à part. Pour notre compte, nous ne les avons observées que dans les affections cérébrales syphilitiques. C'est ainsi que nous avons eu l'occasion d'observer, dans le service de M. Charcot à la Salpêtrière, une malade atteinte de cette névrite atrophique qui était due à une production de gomme syphilitique sur toute l'étendue des bandelettes optiques, du cerveau et de la moelle, ainsi que le put constater M. Charcot à l'autopsie. La figure 1, planche XIV, représente la papille du nerf optique aux derniers jours de la vie de cette malade.

Nous avons eu aussi l'occasion de voir, en consultation avec MM. Al. Fournier, Libermann et Baldy, un malade atteint de névrite optique atrophique. La maladie, qui avait d'abord envahi l'œil gauche, avait passé ensuite à l'œil droit et avait débuté par une périnévrite peu accentuée, mais qui, au bout de trois mois, s'était terminée par une atrophie complète de la papille gauche. Six mois plus tard, la même issue fatale se préparait dans son œil droit, dont le malade pouvait à peine compter les doigts.

La névrite, ici, n'amène pas d'étranglement, mais c'est le processus atrophique progressif concomitant qui amène la cécité.

Diagnostic différentiel. — Les atrophies papillaires par névrite se reconnaissent toujours très facilement, même après plusieurs années. Elles conservent presque toujours deux signes caractéristiques qui les font distinguer des atrophies progressives : ce sont d'abord les contours opaques, blanchâtres, consécutifs à l'infiltration qui ont existé pendant la période aiguë, et ont laissé pour toujours l'opacité des fibres nerveuses dans tout le pourtour de la papille. Un second symptôme non moins caractéristique, c'est la sinuosité des vaisseaux centraux, surtout à leur passage au bord de la papille, ce qui n'existe pas dans l'atrophie simple. La figure 4 de la planche XIII représente cet état.

Il nous est arrivé de voir, avec M. le professeur Sée, une malade âgée de 22 ans, aveugle depuis deux ans, que l'on avait soignée à l'étranger pour une atrophie ataxique, alors qu'elle était atteinte d'une atrophie par névrite dont la cause était la méningite basilaire. Par un traitement dérivatif et iodo-mer-

curiel, nous sommes parvenus à enrayer le mal cérébral ; malheureusement l'atrophie papillaire était absolue, et l'on ne pouvait plus rien contre elle.

III. **Atrophie de la papille par embolie ou par thrombose de l'artère centrale.** — L'oblitération de l'artère centrale du nerf optique amène une cécité instantanée, et il se déclare ensuite dans le nerf optique une atrophie de la papille, qui ressemble, sous beaucoup de rapports, à une atrophie progressive ou tabétique.

D'après quelques signes pourtant, on peut la distinguer aussi bien au début qu'à une période ultérieure de la maladie.

D'abord le début brusque, instantané de la maladie dans un seul œil avec cécité absolue, est propre à une embolie ; ensuite, l'artère centrale est réduite à un filament imperceptible, et il faut ajouter à cela des traces d'une infiltration papillaire qui peut persister pendant des années et quelques taches exsudatives dans la macula (Voy. fig. 3, 4 et 5 de la pl. XIV). Cette affection est toujours monoculaire et laisse l'autre œil indemne pour toute la vie, et si nous n'avons pas de ressources contre l'accident, nous avons au moins cette satisfaction que la maladie n'est pas progressive et qu'elle n'attaque pas l'autre œil.

Le plus souvent c'est une maladie du cœur ; dans des cas particuliers il s'agit d'une thrombose goutteuse syphilitique ou autre.

A l'appui de cette assertion, je puis rapporter deux faits des plus intéressants démontrant l'état stationnaire de l'atrophie de la papille embolique.

En 1869, nous fûmes appelé par le docteur N. Guéneau de Mussy auprès du comte de N..., qui avait perdu la vue d'un œil depuis cinq ans ; nous pûmes constater une atrophie de la papille embolique, ce qui s'expliquait du reste très bien par une affection mitrale pour laquelle M. N. Guéneau de Mussy lui donnait des soins. Pendant ces six ans, l'autre œil n'avait éprouvé aucun accident.

L'autre fait est encore plus concluant.

M. B..., âgé de 70 ans, est venu me consulter en 1874. Il déclarait avoir subitement perdu la vue de l'œil droit en 1847, époque à laquelle il avait suivi le traitement du docteur Sichel père. Cet œil a conservé une très légère lumière dans le champ

visuel externe, et, jusqu'à ce jour, il est resté sans aucun changement ; quant à l'autre œil, il est parfaitement sain.

IV. **Atrophie de la papille par rétino-choroïdite pigmentaire.** — La rétinite pigmentaire est habituellement suivie, au bout d'un certain temps, d'une atrophie de la papille du nerf optique, mais cette atrophie ne ressemble en rien aux autres atrophies. Cette affection est toujours caractérisée par la diminution progressive des vaisseaux centraux, au point qu'à un moment donné ils deviennent filiformes et presque imperceptibles. Souvent on ne découvre qu'un seul petit vaisseau en haut ou en bas, sans branches collatérales, malgré que la papille conserve encore sa teinte rosée. Ainsi, la disparition ou la diminution très notable des vaisseaux centraux avec la conservation de la teinte capillaire et rosée de la papille, tels sont les signes qui caractérisent cette atrophie de la papille. Il faut ajouter à cela que la rétine est parsemée dans toute son étendue de taches pigmentaires caractéristiques, que nous décrirons ailleurs (Voy. *Rétinite pigmentaire*). Ces taches, lorsqu'elles existent, rendent le diagnostic de la maladie très facile, mais il y a des cas où la pigmentation est presque nulle, et alors les signes papillaires décrits plus haut, de même que les signes fonctionnels de la rétine, rendent possible le diagnostic (fig. 6, pl. XIII).

V. **Atrophie de la papille par excavation glaucomateuse.** — Cette sorte d'atrophie de la papille du nerf optique ne constitue pas de maladie idiopathique, mais elle est le résultat de l'affection glaucomateuse. Nous nous en occuperons tout spécialement dans l'article suivant consacré aux excavations de la papille en général. Ici nous nous contenterons de dire que, sous l'influence de la pression intra-oculaire glaucomateuse, le nerf optique subit une forte dépression et devient excavé, et pourvu que cette compression se prolonge, elle amènera une atrophie des fibres optiques. La papille devient alors blanche, nacrée, mais en conservant les doubles contours et la disposition des vaisseaux en crochet, ce qui la distingue des autres atrophies papillaires.

§ 3. — Excavations de la papille en général.

La papille physiologique présente une légère dépression au centre, qui porte le nom de cupule centrale ou excavation

physiologique, ce qui est dû à l'épanouissement des fibres optiques, à leur entrée dans le trou optique.

Lorsqu'on examine attentivement la papille de l'ophthalmoscope, on reconnaît facilement qu'elle est plus pâle et même tout à fait blanche, nacrée dans son centre, juste au point d'émergence des vaisseaux. Les figures 1, 2, 3 et 4 de la planche I montrent cette disposition. On y distingue une tache blanche au milieu, qui n'est autre que l'excavation physiologique ou dépression, centrale de la papille.

Habituellement, cette excavation est à peine marquée, même lorsqu'on veut l'examiner sur les cadavres avec une loupe ou un microscope, mais elle peut accuser une étendue et une forme toute particulière, et s'étendre sur la moitié, les deux tiers ou sur toute la papille, et constituer alors un état pathologique que nous désignons sous le nom d'excavation glaucomateuse. Examinons successivement ces deux variétés d'excavations physiologique et pathologique.

I. **Excavation physiologique.** — Cet état de la papille est caractérisé par une coloration uniformément rosée dans toute son étendue, mais on y remarque un disque central, blanchâtre, ordinairement assez large, accusant presque la moitié centrale du nerf optique, tandis que sa moitié périphérique conserve la coloration rouge normale.

Les contours de la partie centrale du nerf optique sont tranchés et constitués par le bord aigu de l'excavation, dont le fond se trouve sur un plan bien plus éloigné que celui de la partie périphérique. Lorsque l'on déplace légèrement le réflecteur et que l'on fixe tantôt le centre, tantôt la partie périphérique de la papille, on voit que la partie blanche, excavée, subit un déplacement plus grand que la partie périphérique.

Les vaisseaux de la papille subissent un déplacement considérable ; arrivés au bord escarpé, ils cheminent le long de la cavité sans qu'on puisse les suivre. Les vaisseaux situés sur la partie centrale blanche, et ceux qui cheminent sur la partie périphérique, semblent être interrompus et comme séparés les uns des autres, ce qui en réalité provient de ce qu'une partie de leur trajet est pour nous invisible.

Les artères et les veines de la papille conservent partout les

mêmes dimensions, qu'on les examine au centre de l'excavation ou à sa périphérie; mais, plus l'excavation est profonde, plus elles paraissent pâles.

L'excavation physiologique peut présenter des bords peu accentués, auquel cas les vaisseaux ne forment pas de crochets, et se continuent sans interruption depuis le centre jusqu'à la rétine. Lorsque, au contraire, les bords de l'excavation sont taillés à pic, on voit parfaitement, à l'état pathologique, les vaisseaux interrompre leur cours au bord de l'excavation pour le reprendre ailleurs. Dans ce dernier cas, la papille présente une excavation tellement prononcée, qu'elle ne diffère de l'état pathologique que par la teinte rosée de sa portion périphérique.

II. **Excavation glaucomateuse.** — L'excavation pathologique de la papille est toujours le résultat d'une pression intra-oculaire exagérée. Dans le glaucôme aigu comme dans le glaucôme simple, c'est la pression intra-oculaire qui amène la dépression de la papille et l'excavation caractéristique. Mais, tandis que, dans le glaucôme aigu ou chronique, l'œil est visiblement augmenté de densité et que la pression intra-oculaire se traduit par la diminution de la chambre antérieure, dilatation de la pupille, anesthésie de la cornée, etc., dans le glaucôme simple, tous ces symptômes font défaut, et l'on ne peut se rendre un compte exact de la nature de la maladie que par l'examen ophthalmoscopique.

Pour comprendre le mécanisme de cette excavation, il faut se rappeler que l'affection glaucomateuse est, en général, le résultat de l'altération du grand sympathique. Claude Bernard nous a démontré, en effet, dans ses expériences, qu'en sectionnant un filet nerveux au cou, l'on provoque une stase veineuse dans l'œil, et l'augmentation de la densité intra-oculaire. Le processus glaucomateux doit être nécessairement le même; Hipfel et Grünhagen (1) semblent admettre que le rôle de ce nerf sur la pression intra-oculaire ne serait qu'indirect et qu'en agissant sur les fibres lisses de l'orbite, il les contracterait et empêcherait la sortie du sang veineux, d'où la stase choroïdienne et l'augmentation de la pression. Cette opinion ne me paraît

(1) Grünhagen, *Zeitschrift* von Henle u. Pfeiffer. Bd. XXV, 575, p. 238.

pas admissible. Je pense, au contraire, avec Wagner (1), que le rôle principal dans le glaucôme appartient au grand sympathique, qui agit directement sur les fibres musculaires lisses des vaisseaux, et y provoque, dans le cercle ciliaire, soit une augmentation, soit une diminution de la sécrétion.

Dans le glaucôme simple, la pression intra-oculaire se trouve certainement aussi augmentée, mais elle ne se fait sentir que dans le segment postérieur de l'œil, où elle amène l'excavation, tandis que, dans le segment antérieur, on ne la découvre point.

Opinion de l'auteur. — Je pense que l'on peut expliquer cette irrégularité par une disposition anormale des attaches cristalliniennes; ces dernières sont, dans le glaucôme simple, plus dures, plus denses, plus résistantes, et ne se laissent distendre, par conséquent, et se porter en avant que difficilement, contrairement à ce qui a lieu dans le glaucôme aigu ou chronique, où tout le système cristallinien et irien ne présente aucune résistance et s'avance vers la cornée.

Les signes qui caractérisent l'excavation glaucomateuse diffèrent essentiellement de la forme précédente et peuvent se résumer ainsi :

1° La papille devient blanche, nacrée, et l'on aperçoit près de ses bords une sorte d'ombre d'un blanc grisâtre ;

2° Les doubles contours qui forment ses limites sont rapprochés l'un de l'autre, et se confondent souvent totalement, surtout du côté temporal de la papille, comme on peut en juger par la figure 3 de notre atlas, pl. XXVI) ;

3° Il existe souvent autour de la papille un cercle blanc à contours mal définis et qui est consécutif à une atrophie choroïdienne (fig. 6, pl. XXVI);

4° La partie blanche de l'excavation est entourée d'une légère teinte grisâtre, qui n'est autre que l'ombre projetée par les rebords escarpés de cette même excavation ;

5° Au bord de l'excavation, les vaisseaux forment crochet; les veines sont engorgées et les artères amincies. Arrivés vers le bord de l'excavation, ces vaisseaux s'arrêtent brusquement, ce qui fait que ceux que l'on voit sur l'excavation ne semblent

(1) Wagner, *Archiv*. Bd. XII, Abth. II, p. 1.

pas communiquer avec ceux de la rétine. Là ils sont plus pâles, plus voilés et moins distincts;

6° La partie centrale de l'artère présente souvent une pulsation spontanée, rhythmique, qui est caractéristique du glaucôme, ainsi que Graefe l'a démontré;

7° Il arrive fréquemment que les veines n'apparaissent point sur le nerf optique et qu'elles s'arrêtent tout au bord de la papille. Tout au contraire, l'artère centrale y est toujours visible. Cela tient à ce que les veines, d'après Donders, se divisent tout au fond du nerf optique, tandis que la bifurcation de l'artère centrale se fait tout près de la surface. On comprend, dès lors, que le corps vitré, en s'engageant dans le trou optique et en refoulant la surface de la papille, rejette les deux veines sur le côté de l'excavation, de sorte qu'on ne peut plus les apercevoir, pendant que l'artère étant toute superficielle se conserve à la surface, ce qui permet toujours de la distinguer au milieu de l'excavation;

8° Le fond de l'excavation est souvent occupé par la lame criblée qui se trouve refoulée, par la pression, au delà du niveau postérieur de la sclérotique, comme cela a été démontré par Schweigger. D'après H. Müller, la profondeur de l'excavation peut atteindre de 3/4 à un millimètre, tandis que Mauthner dit que, selon ses propres recherches, elle peut atteindre des dimensions doubles. Par suite d'une aussi grande dépression de la papillaire, il est impossible de distinguer nettement sa surface à l'image droite, autrement qu'en plaçant derrière le miroir ophthalmoscopique un verre concave de 3, 4 et 5 dioptries;

9° A mesure que l'excavation se développe, les fibres nerveuses subissent une compression de plus en plus grande contre le bord de l'excavation; à un certain moment elles sont réduites, en cet endroit, à une couche tellement mince, que toute communication entre la rétine et le cerveau cesse; le nerf est presque complètement sectionné;

10° Dans quelques cas particuliers, l'excavation de la papille se complique d'une apoplexie plus ou moins étendue. La distension des veines et leur rupture expliquent cette complication. J'ai été deux fois témoin de ces phénomènes, qui, tous deux,

s'étaient produits dans une période très avancée du glaucôme chez les vieillards (fig. 5, pl. XXVI).

Diagnostic différentiel. — L'*excavation physiologique* se distingue facilement de l'*excavation glaucomateuse*. Dans la première, la partie centrale est seule excavée et toute la portion du nerf qui entoure l'excavation conserve la teinte rosée physiologique. Ensuite l'excavation n'est jamais très profonde et les vaisseaux qui la recouvrent ne sont pas diminués de volume. L'excavation pathologique, au contraire, occupe toute la surface de la papille. Dans cette dernière, la pulsation spontanée n'existe pas souvent, mais, par une légère pression, on l'obtient aisément.

Ces signes corroborés avec les symptômes fonctionnels et anatomiques du glaucôme rendent toute erreur impossible.

On rencontre quelquefois des faits qui déroutent l'examinateur ; c'est lorsqu'une atrophie de la papille se déclare dans un œil présentant une excavation physiologique, ce qui donne à la maladie l'apparence d'une excavation glaucomateuse. Mais le doute ne sera plus possible, lorsqu'on aura constaté l'absence du bord de l'excavation, ainsi que celle de l'image de la lame criblée au fond du nerf, et surtout lorsqu'on n'aura pas pu obtenir de pulsation artérielle, malgré une légère pression exercée sur l'artère centrale. Quoique les vaisseaux forment des coudes en descendant dans l'excavation, il est facile de les suivre dans tout leur trajet, sans qu'ils soient interrompus sur le bord ou qu'ils changent de volume dans le fond de la partie excavée. L'examen des signes fonctionnels sera naturellement d'un grand poids dans le diagnostic.

§ 4. — Tumeurs du nerf optique.

Les tumeurs qui prennent naissance sur la papille du nerf optique sont excessivement rares, et c'est à peine s'il en est fait mention dans Mauthner, Jaeger et Zehender. Cette production néoplasique peut débuter dans le trajet orbitaire de ce nerf, ce qui est le cas le plus fréquent, ou bien elle se développe à la surface de la papille, pour s'étendre successivement à toutes les parties voisines de la rétine. Dans le premier de ces cas, la tumeur amène habituellement à la surface de la papille des altérations semblables à celles qu'occasionnent les tumeurs

cérébrales. Ce sont, notamment, des symptômes de névrite ou de névro-rétinite, avec ou sans apoplexie.

La figure 3 de la planche XII représente un de ces cas, que nous avons été à même d'observer à l'Hôtel-Dieu, avec M. Lancereaux, et qui s'était produit chez un homme ayant succombé à la suite d'une tumeur cérébrale, mais dont un œil offrait les symptômes d'une névrite. En suivant le nerf optique, nous avons, en effet, constaté la présence d'une tumeur siégeant sur ce nerf. D'autres fois, l'hémorrhagie n'existe pas, mais il y a des signes ophthalmoscopiques de névrite, soit de la période aiguë, soit de la période atrophique.

Lorsque la tumeur éclate à la surface de la papille, elle s'étend très rapidement aux parties qui avoisinent la rétine et présente les symptômes plutôt d'une rétinite que d'une tumeur. La figure 1 de la planche XXV montre un de ces cas, que j'ai eu l'occasion d'examiner à ma clinique. Il s'agissait du jeune G..., âgé de onze ans et demi, habitant Beauvais et qui m'avait été amené par le docteur Colson, le 30 mars 1872. Sa vue s'était affaiblie fort lentement, il distinguait à peine le n° 50. Si l'on regarde attentivement la figure, on verra que toute la région comprenant le nerf et la rétine voisine est infiltrée et désorganisée. Les vaisseaux ont pris une extension considérable et les parois ont énormément épaissi. Quelques branches périphériques de ces mêmes vaisseaux sont complètement oblitérées. J'ai revu le malade au mois d'août 1875 et j'ai pu constater une perte presque complète de la vue ; des taches exsudatives apparaissaient en plus grand nombre qu'au début, mais l'aspect général de la maladie resta toujours le même. Il serait difficile aujourd'hui de se prononcer sur la nature de cette tumeur, qui a une marche lente mais néanmoins progressive, et qui me paraît unique dans son genre.

Les sarcomes choroïdiens, lorsqu'ils se développent dans le pourtour de la papille, envahissent aussi, par voisinage, la papille, et y amènent des symptômes de névro-rétinite d'un caractère tout particulier, ainsi qu'on peut en juger par la figure 2 de la planche XXV.

Lorsque la tumeur est située dans le nerf optique près de son entrée dans l'orbite, il peut se faire que l'on rencontre une

atrophie de la papille sans aucune trace d'infiltration, car alors cette atrophie sera la conséquence de l'étranglement et de la pression qu'aura subis le nerf. Le globe de l'œil est alors projeté en avant, mais il conserve la liberté de tous ses mouvements.

Un fait de ce genre s'est présenté à mon observation, en 1875, sur la personne d'un malade âgé de soixante-deux ans, auquel M. le professeur Richet, à qui je l'avais adressé, avait extirpé l'œil ainsi que la tumeur située au fond de l'orbite. Trois jours après, le malade mourait, mais l'on avait constaté, à l'autopsie, la présence d'une tumeur gliomateuse placée dans le nerf optique à son entrée dans le trou orbitaire, et se prolongeant dans le crâne. La papille était atrophiée et n'accusait pas la moindre trace de névrite optique; mais, comme l'affection remontait à cinq ou six ans, il est probable que les signes de névrite avaient disparu, et que le nerf optique a subi une dégénérescence atrophique.

§ 5. — Anomalies de la papille du nerf optique.

Il y a plusieurs sortes d'anomalies de la papille. Elles peuvent modifier l'aspect ophthalmoscopique de cette membrane, en altérant sa forme ou sa coloration.

I. **Excavation de la papille.** — En parlant de l'excavation de la papille, en général, nous avons démontré que la dépression physiologique, celle qui se trouve généralement dans toutes les papilles, peut prendre de telles proportions, qu'elle simulera l'excavation glaucomateuse. C'est une excavation physiologique qui constitue une anomalie. Nous nous sommes assez appesanti sur ce sujet et nous n'y reviendrons point.

Nous allons maintenant nous occuper des anomalies qui proviennent soit de la transparence, soit de la coloration anormale des fibres nerveuses.

II. **Coloboma de la papille optique.** — Par suite d'un arrêt de développement, la papille optique présente quelquefois comme une sorte d'excavation, mais dont les limites dépassent de beaucoup les limites du nerf optique, sous forme d'une atrophie choroïdienne semblable au staphylome postérieur. L'excavation du nerf optique présente alors comme une sorte de fente allongée irrégulière, et c'est au milieu de cette exca-

vation irrégulière, qu'on voit s'enfoncer des vaisseaux tortueux, irréguliers, variqueux, souvent à la limite même du coloboma.

A la première inspection ophthalmoscopique, on est tenté d'admettre l'existence d'un staphylome postérieur avec irrégularité et anomalie des vaisseaux, tandis qu'à l'image droite on s'assure facilement que l'œil est hypermétrope, et que le diamètre antéro-postérieur du globe n'est allongé que dans la portion circonscrite du coloboma (1).

III. **Plaques fibreuses du nerf optique et de la rétine.** — Les plaques fibreuses congénitales apparaissent le plus souvent auprès de l'un des bords de la papille, qu'elles enveloppent, soit dans les deux tiers, soit dans toute l'étendue de sa périphérie. Elles se présentent, habituellement, sous forme de taches blanches, luisantes, frangées, irrégulières, recouvrant en partie la papille, et une certaine étendue de la rétine. Desmarres père (2) est le premier qui ait reproduit ce fait dans son traité, mais il le considérait comme une exsudation restant sans changement. Mais ce sont Müller (3) et Virchow (4) qui, ayant eu l'occasion d'examiner quelques-uns de ces cas à l'autopsie, ont démontré qu'il existe une analogie entre les fibres opaques de la rétine des lapins et les plaques blanches rétiniennes de l'homme, et ils ont conclu, avec raison, qu'il s'agissait d'une anomalie.

Aujourd'hui nous savons d'une manière certaine que cette anomalie est due à cette particularité que les fibres nerveuses qui se dépouillent ordinairement de leur gaine de myéline au delà de la lame criblée conservent cette dernière dans une certaine étendue de leur trajet rétinien. Il résulte de cette disposition anatomique anormale, que la papille et la rétine, qui ne doivent leur transparence qu'à l'absence de la myéline, apparaîtront blanches, opaques, partout où la gaine de myéline s'est conservée. Les figures 1 et 2 de la planche XI représentent cette anomalie. On y distingue une tache blanche, nacrée, opaque au bord de la papille ; ses contours sont diffus, frangés,

(1) Galezowski, *Recueil d'ophth.*, 1879.
(2) Desmarres, *Traité des maladies des yeux*, t. III, p. 465.
(3) Müller, *Anat. physiol. Untersuch. über die Retina*. Leipzig, 1856, p. 86.
(4) Virchow, *Archiv für Pathol. Augens*. Bd X, p. 190.

et les vaisseaux rétiniens plongent et se cachent dans son épaisseur. On remarque, en outre, que le reste de la papille conserve son aspect physiologique et sa teinte rouge normale, ce qui la distingue d'une exsudation; dans cette dernière la papille elle-même devient trouble, blanchâtre, nuageuse, à cause de l'extension du processus inflammatoire.

Quelquefois les plaques fibreuses s'étendent sur une très grande partie de la rétine, et d'autres fois on voit des plaques analogues à une certaine distance de la papille (Voir la figure n° 2 de la planche XI).

La vision, dans tous les cas susmentionnés, n'est nullement altérée, à moins que ces plaques fibreuses ne recouvrent entièrement la macula, comme cela a lieu dans le cas de Liebreich, mais ce fait est très rare. Il y a pourtant une particularité à remarquer, c'est que le *punctum caecum* ou tache de Mariotte est d'ordinaire agrandie, ce qui tient à l'opacité de la couche interne ou fibreuse de la rétine, opacité empêchant les rayons lumineux d'arriver, dans la région des plaques, jusqu'à la couche du bâtonnet. L'absence de toute trace d'infiltration dans la papille et l'aspect strié des taches blanches que l'on distingue surtout à l'image droite permettent de faire un diagnostic exact entre ces taches congénitales et les exsudations rétiniennes.

J'ai cependant rencontré un cas d'exsudation rétinienne striée, ressemblant de tous points à des plaques fibreuses congénitales, et qui était due, au contraire, à une rétinite syphilitique. Le malade était un militaire qui m'avait été amené par le docteur Chibret, médecin du régiment. En examinant l'œil, j'avais pensé qu'il s'agissait de plaques fibreuses, mais des renseignements pris par le docteur Chibret sur les antécédents du malade l'autorisaient à certifier que c'étaient des plaques exsudatives. Le traitement a donné raison à mon confrère, et nous avons constaté la résorption de ces exsudations.

IV. **Contours opaques de la papille simulant la névrite optique.** — Cette variété d'anomalie est rare ; elle est d'autant plus importante à étudier, qu'on la confond facilement avec la névrite optique.

Elle est caractérisée par un état nuageux, opaque, des contours de la papille, et par une injection, souvent très prononcée,

de la substance du nerf optique. Les vaisseaux paraissent, il est vrai, moins tortueux que dans la névrite optique, mais si on considère les nombreuses variétés de névrites, et le nombre non moins considérable d'anomalies, on comprendra que le diagnostic puisse devenir quelquefois très difficile, surtout si l'on a affaire à un malade se plaignant d'un trouble quelconque de la vue. On est alors tenté, en effet, d'attribuer les symptômes morbides éprouvés par le malade, à la névrite apparente, tandis qu'il ne s'agit que d'une anomalie.

La papille, dans ce cas, paraît très rouge, comme injectée, et souvent même il existe une certaine portion des fibres opaques, blanchâtres au pourtour, qui simule l'infiltration propre aux névrites. Ce n'est que par l'ensemble des symptômes fonctionnels, et par l'examen minutieux du fond de l'œil à l'image droite, que l'on parviendra à reconnaître la signification réelle de cette opacité des contours de la papille. La figure 4 de la planche XI représente une des variétés de cette anomalie. Il s'agissait du trouble et de la fatigue de la vue chez un de nos confrères de la campagne, dont l'œil présentait tous les signes ophthalmoscopiques de la névrite; mais il ne fut pas difficile de nous convaincre que ce n'était qu'une anomalie, et que le trouble et la fatigue de la vue dépendaient d'une conjonctivite chronique négligée. Le trouble de la vue se dissipa promptement, mais le nerf optique a conservé la même apparence anormale.

CHAPITRE VII

EXPLORATION DE LA RÉTINE

ARTICLE PREMIER

ÉTAT PHYSIOLOGIQUE.

La rétine, à l'état physiologique, est complètement transparente; à l'ophthalmoscope, on ne l'aperçoit que dans certaines de ses portions et chez certains individus.

Chez les individus blonds, la rétine laisse passer jusqu'à la choroïde toute la lumière qu'elle ne réfléchit point elle-même. Au contraire, chez les individus bruns, le fond de l'œil réfléchit une sorte de reflet blanc, grisâtre, qui provient de la rétine et de sa couche fibreuse un peu opalescente. Plus les individus sont bruns, plus ils contiennent de pigment dans la choroïde et plus le reflet est intense. Chez les nègres, la teinte grisâtre de la rétine est tellement prononcée, qu'elle ressemble à une couche exsudative. La même chose a lieu chez les enfants aux yeux bruns ; leur rétine paraît tellement opaque qu'on la prendrait volontiers pour le résultat d'une infiltration séreuse, surtout si le malade a des troubles visuels. On reconnaîtra l'état physiologique d'une infiltration rétinienne pathologique, d'abord à l'absence des signes fonctionnels propres à cette sorte de maladie, ensuite à l'aspect physiologique de la papille dans les deux yeux, et puis encore à la transparence des vaisseaux rétiniens.

Les yeux hypermétropes présentent aussi cette apparence opalescente de la rétine, principalement dans le pourtour de la papille. On constate, surtout par l'examen à l'image droite, cette apparence sous forme de stries ou de points blanchâtres régulièrement distribués. Ces opacités existent à la surface de la couche fibreuse, et elles sont probablement dues à la persistance de quelques traces de la gaine myéline, qui se prolonge dans la rétine, mais à un degré moindre que dans les plaques fibreuses. Chez les personnes blondes, la rétine, comme nous l'avons dit plus haut, est complètement transparente et l'on ne peut en reconnaître l'existence que par la disposition des vaisseaux qui proviennent de la papille, et se distribuent dans toute son étendue en se divisant dichotomiquement.

La distribution des vaisseaux n'est pas toujours la même, elle varie selon l'âge, l'individu et les différentes portions de la rétine. Tandis que chez les enfants on voit, surtout à l'image droite, une très riche vascularisation capillaire, on ne trouve, chez les personnes âgées, qu'une vascularisation relativement peu abondante. Cette différence se fait principalement sentir dans le voisinage de la macula, où les vaisseaux capillaires forment des réseaux très-fins, mais très nombreux.

Un certain degré d'opacité s'observe aussi du côté de la macula et au pourtour des vaisseaux. La *macula lutea* se présente sous forme d'une tache plus foncée que le reste du fond de l'œil, et elle est, en même temps, entourée d'une auréole blanchâtre ou grisâtre qui forme un anneau ovale, comme on peut s'en assurer par la figure 2 de la planche I. Cette auréole n'est autre chose qu'un reflet de la lumière réfléchie par le bord saillant de la fossette centrale, et elle est plus prononcée chez les enfants.

Les vaisseaux rétiniens sont souvent bordés d'un liséré blanchâtre plus ou moins large, qui est aussi dû à un reflet lumineux ; il change de forme et de largeur selon la position du miroir et l'intensité de l'éclairage. Cette teinte blanchâtre change elle-même de place d'après les mouvements du miroir, ce qui la fait distinguer des exsudations périvasculaires.

Comment faut-il procéder pour explorer toutes les parties de la rétine? — Pour explorer toutes les parties de la rétine, il est nécessaire de suivre une certaine méthode, et c'est dans ce but que je propose d'examiner d'abord la papille et puis, successivement, les quatre vaisseaux principaux depuis leur départ de la papille jusqu'à l'ora serrata. On devra ainsi examiner la rétine *en haut* et *en dehors*, *en haut* et *en dedans*, et puis *en bas* et *en dehors*, *en bas* et *en dedans*. Cet examen terminé, il ne restera qu'à se préoccuper de l'état de la macula et de l'ora serrata.

L'examen de la *macula* est ordinairement très difficile à cause du reflet central de la cornée qui se trouve toujours en face d'elle. On commencera donc par trouver la papille, puis on s'éloignera peu à peu vers le côté nasal jusqu'à la distance d'un diamètre de cette membrane, et l'on se trouvera alors au bord de la fossette centrale.

Lorsque la pupille est très contractée, l'exploration de la macula est encore plus difficile, si elle n'est pas impossible, et on est obligé alors absolument de dilater la pupille, surtout si les signes fonctionnels nous font supposer l'existence d'une altération quelconque dans cette région.

L'exploration de l'*ora serrata de la rétine se fait*, en projetant la lumière d'une manière tout à fait oblique derrière l'iris, à droite ou à gauche, en haut et en bas.

ARTICLE II

ÉTAT PATHOLOGIQUE DE LA RÉTINE.

§ 1er. — Apoplexies de la rétine.

Les taches hémorrhagiques de la rétine sont très communes; tantôt elles sont idiopathiques et se produisent sous l'influence de contusions, de chutes ou de toute autre cause accidentelle, tantôt, au contraire, elles sont amenées par des maladies de cœur, par la syphilis, l'albuminurie, la glycosurie, etc.

Au point de vue de leur forme et de leur volume, il importe de les étudier d'après les régions qu'elles occupent dans le fond de l'œil.

En général, les hémorrhagies rétiniennes se développent dans le voisinage de la papille et il n'est pas rare de les voir s'échelonner sur l'une ou sur plusieurs branches vasculaires.

Dans l'étude des taches hémorrhagiques, il importe surtout de les examiner au point de vue étiologique. Ordinairement ce n'est pas par leur forme que l'on peut en deviner l'origine, excepté pourtant lorsqu'il s'agit d'apoplexies albuminuriques, dont le plus grand nombre se présentent sous forme de petits traits s'irradiant de la papille vers la périphérie. Toutes les autres hémorrhagies se ressemblent entre elles; elles sont le plus souvent de forme irrégulière et à contours diffus.

A côté des taches hémorrhagiques on aperçoit habituellement des taches blanches exsudatives, qui sont occasionnées tantôt par la fibrine coagulée, tantôt par la transsudation séreuse ou albuminurique, ainsi que cela a justement lieu dans la rétinite albuminurique.

On peut reconnaître la période de la maladie et l'ancienneté de la tache, selon que la coloration de cette dernière est plus ou moins vive ou foncée. En effet, les taches qui datent de cinq ou six mois sont tellement foncées, presque noires, qu'elles ressemblent même aux taches pigmentaires. La rétine subit ordinairement une infiltration plus ou moins intense dans toute la

région occupée par l'hémorrhagie ; la papille elle-même se trouve plus ou moins injectée, ce qui tient naturellement au travail inflammatoire qui se produit tout autour des taches hémorrhagiques.

Les apoplexies de la région de la macula sont plus importantes que toutes celles qui se produisent dans les autres parties de la rétine. Habituellement elles se présentent sous deux formes distinctes. Dans la première forme elles n'occupent qu'un tout petit point central correspondant à la *fovea centralis*, et alors elles ne sont pas plus grandes qu'une grosse tête d'épingle que l'on pourrait presque confondre avec la tache rouge physiologique de cette région ; souvent elles se trouvent entourées d'une exsudation blanchâtre. J'ai vu même, chez une malade, une toute petite hémorrhagie amener une infiltration séreuse s'étendant de la macula à la papille, comme on peut en juger par la figure 4 de la planche II. C'est cette forme d'hémorrhagie de la macula que l'on observe quelquefois dans les deux yeux, ainsi que Desmarres père l'a démontré. Pour ma part, je n'en ai rencontré que dans des yeux myopes.

La deuxième variété d'apoplexies de la macula est celle qui occupe toute l'étendue de cette région et qui forme une tache rouge, arrondie, bien circonscrite, dont le volume dépasse, quelquefois, celui de la papille. Ces hémorrhagies font souvent saillie du côté du corps vitré, décollent la membrane hyaloïdienne et remplissent toute la cupule de la macula (Voyez fig. 1 et 2 de la pl. II).

Les apoplexies de la macula sont toujours, nous le répétons, plus graves que celles qui apparaissent dans d'autres régions, et voici pourquoi : tandis qu'ailleurs les larges plaques hémorrhagiques peuvent se dissiper sans laisser aucun trouble dans la vue, la moindre de ces taches, dans la macula, amène un scotôme central qui compromet à jamais la vision.

Une particularité importante à signaler, c'est que le sang épanché dans la rétine a plutôt une tendance à se porter en arrière, du côté de la choroïde, que du côté du corps vitré, ce qui tient, très probablement, à la grande résistance et à l'élasticité de la membrane limitante antérieure. C'est pour cette même raison que les apoplexies rétiniennes ne sont

que très rarement accompagnées de flocons du corps vitré.

Les apoplexies de la rétine peuvent être occasionnées par des crases du sang, par la pléthore ou par une altération des parois vasculaires, et par des maladies du cœur. Dans tous ces cas, les veines présentent un état variqueux, surtout dans le voisinage de la papille, tandis que les artères sont presque complètement effacées aux alentours de l'hémorrhagie. J'ai remarqué aussi que la pulsation artérielle ne peut pas être obtenue par la pression du globe, dans toute l'étendue occupée par l'hémorrhagie rétinienne. C'est surtout dans les endo-artérites que ce phénomène a lieu, à cause de l'oblitération du calibre d'une des artères principales par une sorte de coagulum que forme la membrane interne artérielle gonflée et décollée. On voit, alors, se perdre totalement une partie du champ visuel dans l'endroit correspondant à l'artère oblitérée.

§ 2. — Rétinite syphilitique et ses différentes variétés.

La syphilis constitutionnelle peut atteindre la rétine toute seule, sans que les autres membranes de l'œil soient affectées, mais ces faits sont extrêmement rares. Il arrive, au contraire, le plus souvent que l'inflammation de la rétine se développe en même temps que celle de la choroïde.

La rétinite syphilitique isolée peut se présenter sous plusieurs formes.

I. **Rétinite postérieure circonscrite.** — Cette forme est caractérisée par une zone d'un blanc grisâtre très peu accentuée qui s'étend sur toute la partie centrale de la rétine et s'arrête brusquement et d'une manière tranchée, à une certaine distance de la papille. C'est une sorte de nuage blanchâtre qui recouvre la rétine et la papille, tandis que la choroïde et le corps vitré ne subissent aucune altération (pl. VI, fig. 4).

Le trouble de la vue, dans cette forme de la rétinite, est proportionné à la nature de la lésion ; le malade voit tous les objets à travers un nuage épais. Dans le champ périphérique, sa vision est relativement plus nette ; le soir il en est de même, mais le passage d'un endroit sombre dans un endroit clair, et *vice versa*, est très fatigant.

II. **Rétinite périvasculaire** (fig. 2, pl. VI). — Je n'ai rencontré cette variété que deux fois. L'un de ces cas, qui s'était produit chez une malade de Desmarres père, du temps où j'étais son chef de clinique, m'a paru si intéressant par sa forme et par son aspect que je l'ai reproduit dans l'une des figures de cet atlas. Dans ces deux cas l'infiltration séreuse s'étendait le long des vaisseaux principaux, mais on y remarquait, en outre, une suffusion séreuse qui s'étendait à la papille; tout le long de ces mêmes vaisseaux on apercevait des épanchements sanguins. Les deux fois, il y avait une anesthésie tellement prononcée de la rétine, que, lorsque le malade voulait essayer de lire, il fallait le placer de telle façon que la lumière tombât directement sur le livre.

III. **Plaques exsudatives isolées.** — La syphilis amène quelquefois des lésions tout à fait isolées et limitées à une petite portion de la rétine. Ces exsudations se rencontrent le plus souvent dans la macula, où elles forment des taches irrégulières et blanchâtres, qui dépassent presque toujours les bornes de la fossette centrale.

D'autres fois, les taches exsudatives se trouvent dans le voisinage de la papille et sur le trajet d'un des principaux vaisseaux de la rétine. Ces exsudations amènent généralement un état congestif de la papille et un œdème dans toute la partie de la membrane nerveuse qui entoure cette exsudation. Chez un malade de notre clinique, l'exsudation rétinienne avait l'apparence d'une plaque fibreuse, congénitale, avec la striation caractéristique; elle a été guérie par le traitement anti-syphilitique.

Chez un homme atteint d'accidents syphilitiques, que nous avons soigné avec le professeur Alfred Fournier, nous avons trouvé une choroïdite atrophique disséminée, accompagnée d'une large exsudation blanc grisâtre dans la macula. Le traitement par les frictions mercurielles générales et les bains de vapeur ont fait disparaître l'exsudation et rétablir la vision.

Ces exsudations causent des troubles profonds dans la vue, surtout lorsque c'est la macula qui en est atteinte. Le scotôme central est un des symptômes principaux de la maladie, car il empêche le malade de distinguer même les plus gros caractères.

La perception des couleurs est difficile, les malades se plaignent souvent de voir des éclairs, des étincelles, etc.

IV. **Rétinite apoplectique.** — Cette sorte de rétinite ne diffère en rien de celles qui se déclarent spontanément sous l'influence de maladies du cœur où d'une cause accidentelle quelconque. On voit, ordinairement, des épanchements plus ou moins nombreux apparaître au pourtour d'une des branches principales, et tout autour de ces apoplexies, il se produit un certain degré d'infiltration séreuse. Quelquefois ces plaques hémorrhagiques sont accompagnées de taches exsudatives blanches (pl. VI, fig. 1).

Le diagnostic de ces rétinites est, en général, assez difficile, d'autant plus que ni dans les signes ophthalmoscopiques ni dans les signes fonctionnels, on ne trouve rien qui puisse indiquer l'origine de la lésion. Mais, en examinant minutieusement tous les phénomènes morbides éprouvés par le malade du côté des yeux ou de la tête, on arrive à trouver des signes qu'on pourrait appeler pathognomoniques de la syphilis.

Je considère d'abord comme pathognomoniques de la syphilis l'existence simultanée de la rétinite apoplectique avec l'iritis, la kératite, ou avec la paralysie de la sixième et de la troisième paire, ou enfin, avec l'hémianesthésie crânienne et l'hémiplégie. Telle est aussi l'opinion du docteur Fournier.

En effet, cette coïncidence des lésions de la rétine, avec les altérations ci-dessus indiquées, ne se rencontre que d'une manière exceptionnelle, dans quelques cas de tumeurs cérébrales ou dans la glycosurie, tandis que la simultanéité de ces symptômes est fréquente dans les affections syphilitiques.

§ 3. — Rétinite albuminurique.

Depuis que Landouzy a attiré l'attention des praticiens sur les amauroses albuminuriques, l'anatomie pathologique et l'ophthalmoscope sont venus confirmer cette découverte et en démontrer l'importance. Nous savons actuellement que la nature des lésions que l'on retrouve dans la rétine avec l'ophthalmoscope est tellement caractéristique, que l'on reconnaît très souvent l'albuminurie d'après la rétinite, là où on ne s'est point douté de la maladie générale.

La rétinite albuminurique est surtout caractérisée par des hémorrhagies et des taches blanches exsudatives disséminées au pourtour de la papille. Ces signes ont d'autant plus de valeur pathognomonique, qu'on les aura complétés par d'autres détails que nous allons exposer brièvement.

1. Les apoplexies de la rétine ont une forme fusiforme, allongée, et se trouvent surtout placées dans le segment postérieur de l'œil, tout autour de la papille ; souvent même, elles empiètent sur le bord du nerf optique. Le sang épanché reste généralement dans l'épaisseur de la rétine. Une seule fois, je l'ai vu se porter dans le corps vitré et y produire des flocons. Il arrive quelquefois que la rétinite albuminurique est constituée par des hémorrhagies seules, sans aucune trace d'exsudation, comme j'ai eu l'occasion de l'observer sur un malade de mon maître, Desmarres père. Dans d'autres cas, j'ai vu des taches hémorrhagiques et exsudatives occuper un seul œil, pendant que dans l'autre œil, qui était le dernier atteint, il n'y avait que des hémorrhagies isolées.

2. Les *exsudations blanches*, disséminées, accompagnent généralement les hémorrhagies, et elles sont même beaucoup plus nombreuses que ces dernières. Elles se présentent tantôt sous la forme d'un petit pointillé blanchâtre, ayant l'aspect de granulations, tantôt elles forment de grandes plaques blanches au milieu d'œdème ou d'infiltrations séreuses, ainsi qu'on peut le voir par les figures 3 et 4 de la planche IV.

Les exsudations, de même que les hémorrhagies, n'occupent que le segment postérieur de l'œil et le pourtour de la papille. Quelques-unes de ces taches sont blanches, nacrées et brillent d'un éclat tout particulier ; ce sont généralement des taches graisseuses avec ou sans dépôt de cholestérine qui donnent ce reflet. Elles n'existent pas toujours, quoiqu'on l'ait dit, et c'est pourquoi nous ne croyons pas utile de donner à cette maladie la dénomination de dégénérescence graisseuse.

Du côté de la macula, les exsudations accusent une forme toute particulière, et présentent des stries blanchâtres disposées en éventail (Voir la fig. 2, planche IV). Cette disposition est due, d'après Schweigger, à la structure de la rétine dans cette région. On sait, en effet, que les fibres optiques se dis-

tribuent, du côté de la macula, en forme d'éventail, et, comme ces exsudations suivent la direction des fibres, il s'ensuit qu'elles prennent aussi la même apparence.

3. *Névrite optique* ou *œdème de la papille.* — Ce symptôme n'est pas aussi constant que les deux premiers, mais il existe pourtant dans la majorité des cas; il est le résultat de stases veineuses et de la transsudation séreuse qui se fait surtout dans la papille. Les veines paraissent presque toujours variqueuses et gorgées de sang. A une période avancée de la maladie, l'œdème peut prendre une telle extension que la papille aura l'apparence d'une névrite optique. Au microscope, Schweigger a découvert en effet, dans un cas, tous les signes de la névrite. J'ai vu dans deux cas l'œdème de la papille constituer le seul symptôme oculaire de la maladie de Bright. La névrite peut atteindre une telle proportion, qu'il se produise un étranglement complet des fibres optiques et un arrêt de la circulation. Un fait pareil est survenu chez une malade habitant Cette, atteinte d'une névro-rétinite gravidique, et que nous avons vu en consultation à Paris, en 1884, avec le professeur Panas, MM. Noël Guéneau de Mussy et le Dr Petit (de Cette).

4. *La rétinite albuminurique est binoculaire.* — C'est un fait constant que l'altération que nous venons de décrire existe simultanément dans les deux yeux, je ne connais à cette loi que de très rares exceptions au début même de la maladie. Il est donc permis de considérer la généralisation de la maladie aux deux rétines comme un phénomène caractéristique de la maladie albuminurique. Cela ne s'observe aussi régulièrement ni dans la glycosurie, ni dans la syphilis, ni dans la maladie du cœur.

5. A ces signes anatomiques, il faut encore ajouter quelques symptômes fonctionnels qui faciliteront aussi le diagnostic. Le développement lent et progressif de la maladie est propre à la rétinite brightique; souvent le malade ne s'aperçoit même pas du trouble de la vue, et ce n'est qu'avec l'ophthalmoscope qu'on découvre les lésions en voie d'évolution. Nous avons vu dernièrement avec le docteur Ferrand un fait semblable, où l'albuminnrie n'a été découverte que d'après les altérations rétiniennes.

6. Le trouble de la vue n'est pas toujours en proportion des lésions rétiniennes, et, comme nous l'avons dit plus haut, il arrive assez souvent que le malade n'accuse point de trouble visuel, malgré les lésions très marquées de la rétine. C'est pourquoi nous conseillons de soumettre tous les albuminuriques à l'examen ophthalmoscopique, même lorsqu'ils ne se plaignent d'aucun trouble visuel, car l'on découvre ainsi, quelquefois, des altérations qui resteraient ignorées sans cette précaution.

A quelle époque de la maladie brightique les lésions rétiniennes ont-elles lieu ? — Dans l'état actuel de nos connaissances, il est difficile de dire d'une manière positive si la lésion rétinienne se produit pendant la période congestive, ou si elle apparaît plus tard, pendant les phases régressive et atrophique que subit le rein.

Mais, dans l'une comme dans l'autre période de la maladie, les altérations sont différentes. D'après Cornil et Lecorché, les lésions rétiniennes sont très fréquentes dans la première période, dite congestive ou inflammatoire du rein ; on voit alors apparaître des épanchements sanguins qui suivent les vaisseaux sans dépasser la gaine lymphatique. Les vaisseaux, les veines surtout, présentent alors dans leur trajet des engorgements ou dilatations marqués, et par places, on aperçoit, comme dans la figure 4, planche IV, des épanchements fusiformes. Dans cette même période de la maladie, les hémorrhagies sont accompagnées d'exsudations plastiques ou albumineuses, qui ne présentent cependant pas encore de traces de dégénérescence graisseuse. Les lésions de cette première période ont un aspect tout particulier : on voit le sang, altéré et fluide, filtrer à travers les parois vasculaires. Tout au contraire, dans la période atrophique, ces mêmes parois vasculaires qui ont laissé transsuder le sang deviennent malades elles-mêmes, et subissent une dégénérescence graisseuse dans tout l'organisme ainsi que dans la rétine. De là, la dégénérescence graisseuse de la rétine avec toutes ses conséquences.

Dans la grossesse ou dans toute autre forme aiguë d'albuminurie, l'affection de la rétine n'est donc que purement inflammatoire et, par conséquent, plus facilement guérissable, à condition qu'on fasse un accouchement artificiel et qu'on arrête ainsi

les progrès de l'albuminurie. Lorsqu'au contraire la maladie a amené de très graves désordres, que le nerf optique a subi un étranglement de ses fibres, et qu'il s'est produit dans la rétine une dégénérescence graisseuse, la guérison s'obtient plus difficilement, et souvent même cette altération est suivie d'une atrophie des fibres rétiniennes.

Il résulte de ce qui précède, que la rétinite albuminurique, de même que l'albuminurie elle-même, lorsqu'elle se présente sous une forme aiguë et accidentelle, peut guérir. Les figures 1, 2 et 3 de la planche IV se rapportent justement à des cas de rétinite albuminurique qui ont pu être complètement guéris. La première figure représente le cas d'une malade de l'Hôtel-Dieu, qui, atteinte d'albuminurie pendant la grossesse, fut complètement guérie après un accouchement artificiel pratiqué par le professeur Pajot; la figure 2 fut faite trois semaines avant la guérison complète. La figure 3 représente l'œil d'une malade du docteur Guéneau de Mussy; elle a été atteinte d'une albuminurie avec rétinite à la suite de suppression des règles par refroidissement, et qui guérit aussi complètement.

§ 4. — Rétinite glycosurique.

L'existence de cette forme de rétinite ne peut être mise en doute. Desmarres père est le premier qui en ait rapporté des observations.

De Noyes et plusieurs autres ont cité des faits analogues. Jaeger (1) a publié le cas d'une rétinite qui s'était déclarée chez une malade dont les urines contenaient en même temps de l'albumine et du sucre, ce qui avait fait croire à tort à l'auteur que l'altération rétinienne était la conséquence de l'albuminurie et non de la glycosurie.

Nous avons rencontré et publié (2) quelques cas semblables à ce dernier, mais nous avons acquis la conviction que la rétinite elle-même change de caractère, c'est-à-dire qu'elle devient albuminurique ou glycosurique selon la prédominance dans les urines de l'albumine ou du sucre.

(1) Jaeger, *Atlas*.
(2) Galezowski, *Annales d'oculistique*, 1862.

Dans un tableau statistique que nous avons publié, avec le concours de mon excellent confrère et ami le docteur Brachet (1), nous avons rencontré vingt-sept fois la rétinite glycosurique, et sur ce nombre, l'albumine et le sucre ne se sont trouvés ensemble que trois fois, ce qui nous permet de conclure que ces sortes de rétinite ne sont pas albuminuriques dans la majorité des cas.

Les symptômes particuliers qui caractérisent la maladie sont différents de ceux de la rétinite albuminurique.

Ces signes sont les suivants :

1° La rétinite glycosurique est caractérisée plus particulièrement par des hémorrhagies rétiniennes plus ou moins nombreuses, qui occupent, soit un œil, soit les deux yeux.

La forme de ces hémorrhagies varie beaucoup; tantôt ce sont des taches arrondies, tantôt elles forment des masses irrégulières répandues sur toute la surface de la rétine, et plus particulièrement sur le trajet des gros vaisseaux. Quelquefois on trouve ces taches hémorrhagiques dans la région de la macula, ainsi que l'a observé le docteur Cusco.

2° A côté des taches hémorrhagiques, on distingue des plaques blanches, exsudatives, de très petite dimension, arrondies, et qui se trouvent répandues, de même que les premières, sur toute l'étendue de la rétine. Contrairement à ce qui s'observe dans l'albuminurie, ces plaques blanches peuvent manquer complètement, et la rétinite glycosurique ne sera alors caractérisée que par des hémorrhagies (voy. planche V, fig. 5).

3° La papille n'est jamais infiltrée, mais elle conserve pendant longtemps son aspect physiologique. Si la maladie devient progressive, on voit le nerf optique s'atrophier. Dans le cas de de Noyes, le nerf optique était au contraire très fortement congestionné.

4° Le trouble de la vue est ici très prononcé, et il arrive, comme chez un malade de notre clinique que nous avons soigné en 1879 avec le docteur Kohn, qu'une petite hémorrhagie éloignée de la macula est accompagnée d'un affaiblissement très sensible de la vue. Il faut croire que, dans ce cas, l'am-

(1) Galezowski, *Conférences de clinique oculaire : Le diabète*, rédigées par le docteur Brachet. Paris, 1883.

blyopie n'est point occasionnée par l'hémorrhagie, mais par une affection cérébrale, ce qui est d'autant plus facile à admettre que chez ce malade les deux yeux étaient troubles au même degré, tandis que l'hémorrhagie n'existait que dans un seul œil.

Diagnostic différentiel. — La différence entre la rétinite albuminurique et la rétinite glycosurique n'est pas toujours assez grande pour qu'on puisse faire le diagnostic à l'aide de l'ophthalmoscope seul, surtout lorsque la maladie ne se présente pas sous sa forme typique, c'est pourquoi on ne devra pas se prononcer définitivement avant d'avoir examiné les urines.

En général, la glycosurie amène beaucoup plus de trouble dans la vue que l'albuminurie. La rétinite glycosurique apparaît quelquefois dans un seul œil, et pourrait être confondue soit avec la rétinite syphilitique, soit avec la rétinite cardiaque. Quant à la première, elle est toujours accompagnée de l'infiltration de papille, et quelquefois aussi, d'iritis et de choroïdite. L'examen du cœur facilitera le diagnostic de la seconde.

Pronostic. — La rétinite glycosurique est certainement une maladie sérieuse, comme la glycosurie elle-même; mais sa gravité ne dépend pas des lésions de la rétine, mais bien plus du centre visuel, qui se trouve souvent atteint en même temps que l'œil. C'est ainsi que nous avons soigné, avec le docteur Larcher fils, un homme âgé de 60 ans, qui avait été pris subitement d'un trouble notable de la vue, d'accidents cérébraux graves, d'une grande faiblesse dans les bras et dans les jambes, de la perte de la mémoire, de vertiges, etc.

Le pronostic grave, que nous avons formulé chez ce malade, n'est pas en proportion de la lésion oculaire, mais il est complètement subordonné à la maladie cérébrale qui l'accompagne.

Les apoplexies et les exsudations glycosuriques de la rétine se résorbent généralement, et la vue se rétablit entièrement, excepté, bien entendu, dans les cas où la macula est attaquée. La vue ne revient dans ce dernier cas que très imparfaitement lorsque les apoplexies rétiniennes sont accompagnées d'un scotome central ou d'hémiopie, car il y a alors une lésion du cerveau qui disparaît difficilement.

§ 5. — Rétinite polyurique.

Il existe une certaine similitude pathogénique entre la glycosurie et la polyurie, en ce sens que l'une et l'autre amènent des troubles visuels, avec altération de la rétine.

Les altérations de la polyurie sont moins accentuées et moins graves que celles de la glycosurie, et se présentent sous forme de petites taches hémorrhagiques, arrondies et disséminées sur toute la rétine. Ces taches ne ressemblent en rien aux hémorrhagies d'autre nature, comme on peut du reste en juger par la figure 6 de la planche V.

Nous avons rencontré quatre fois cette affection : la première fois à l'Hôtel-Dieu, salle Sainte-Jeanne, dans le service de Grisolle, pendant la suppléance du docteur Hérard. Le malade était cachectique au plus haut degré, et était atteint d'une polyurie, sans trace de sucre ni d'albumine. Il se plaignait d'une fatigue des yeux, et à l'examen ophthalmoscopique, nous pûmes découvrir des taches rouges, disséminées, sans apparence d'infiltration rétinienne.

Un autre cas tout à fait analogue s'est présenté à notre observation à l'hôpital Necker, dans le service de M. Lasègue; le malade était aussi polyurique, et le trouble de la vue qu'il accusait était dû à des lésions de même nature.

Le troisième de ces faits a été observé à notre clinique, sur un malade qui ne s'est présenté qu'une seule fois, et sur lequel nous n'avons pas pu recueillir de détails précis.

Le quatrième cas, nous l'avons observé dans le service du professeur Potain, à l'hôpital Necker.

Le trouble de la vue dans ces cas était peu marqué, et les malades éprouvaient plutôt de la fatigue et de l'éblouissement pendant le travail. L'acuité visuelle est restée presque normale et les malades n'accusaient que de l'asthénopie.

§ 6. — Rétinite leucémique.

Les modifications dans la composition du sang, telles que la leucémie, prédisposent d'une manière presque constante à des altérations de nutrition dans la rétine, affection que nous désignons sous le nom de rétinite leucémique. Dans cette maladie,

que Liebreich (1) a le premier décrite, on trouve des altérations sensibles dans le système vasculaire. La papille est le plus souvent infiltrée, et ses bords sont recouverts par l'exsudation qui s'étend sur une grande étendue le long des vaisseaux principaux. L'infiltration œdémateuse peut devenir tellement prononcée, que la papille se présentera sous la forme d'une névrite optique ou d'une névro-rétinite, comme cela est arrivé chez une malade du docteur Tillaux que nous avons examinée dans son service à l'hôpital Saint-Louis (2).

On observe aussi quelquefois, dans la région de la macula, des taches blanchâtres, luisantes, qui dépendent de la dégénérescence graisseuse et de la migration de leucocytes, comme cela a été démontré par Becker (3), par Perrin (4) et par Leber (5). Ce dernier pense, en outre, que les leucocytes ne sont point de simples épanchements, mais qu'ils forment comme de petites tumeurs leucémiques analogues à celles que Virchow a trouvées dans d'autres organes.

Dans le cas de Sæmisch (6) l'affection était caractérisée par de simples hémorrhagies, et le sang s'était porté en grande partie dans le corps vitré, où il avait occasionné une augmentation considérable de la pression intra-oculaire.

Mais il ne faut pourtant pas croire que les altérations de la rétine soient le corollaire indispensable de la leucémie; nous avons vu, pour notre part, cinq malades dans différents services des hôpitaux de Paris, qui ne présentaient point de lésions du côté des yeux, bien que deux d'entre eux se plaignissent de fatigue dans les yeux et de photophobie.

§ 7. — Rétinite hémophilique.

La dyscrasie hémophilique peut amener des hémorrhagies dans les deux rétines à la fois. Cette même affection frappe souvent le cerveau et les nerfs optiques. C'est ainsi que nous avons observé, en 1862, dans le service du professeur Trous-

(1) Liebreich, *Deutsche Klinik*, n° 50, 1861, et *Atlas d'Ophthalmoscopie*.
(2) Galezowski, *Recueil d'ophthal.*, 1874.
(3) Becker, *Archiv für Augen u. Ohren heilkunde*, etc., t. I.
(4) Perrin, *Gaz. des Hôpitaux*, n° 44, p. 94, 1870.
(5) Leber, *Klinische Monatsblätter*, t. VIII, p. 312.
(6) Sæmisch, *Klinische Monatsblätter*, t. VII, p. 305.

seau, à l'Hôtel-Dieu, un malade qui était atteint d'hémophilie très grave suivie de symptômes cérébraux qui amenèrent la mort. Nous découvrîmes dans les deux rétines, à un examen ophthalmoscopique que nous fîmes devant le docteur Dumontpallier, des taches rouges apoplectiques.

Nous examinâmes aussi, en 1870, avec le docteur Ruc, un malade du service du professeur Tardieu, à l'Hôtel-Dieu, âgé de 50 ans et qui avait été atteint de cette même affection par suite d'excès alcooliques. A l'aide de l'ophthalmoscopie nous découvrîmes sur presque toute la rétine et dans la macula de l'œil droit, des taches hémorrhagiques, taches qui s'observaient aussi sur le reste du corps.

Des altérations tout à fait analogues s'observent dans une anémie aiguë ou maligne. Cette affection, dont le professeur Béhier a le premier fait connaître la gravité, ressemble par plusieurs points, d'après ce professeur, à l'anémie du cheval. Les malades qui en sont atteints arrivent bientôt à un degré extrême d'émaciation, causée par une forte et persistante diarrhée. L'hydrémie qui en résulte produit dans la rétine et sur le reste du corps de nombreuses taches ecchymotiques. Dans ce même service, nous pûmes observer, en 1870, un fait analogue : l'ophthalmoscope nous permit de distinguer des taches blanchâtres en différents endroits, des épanchements sanguins très abondants, accompagnés d'une exsudation séreuse dans les deux papilles.

§ 8. — Embolie des vaisseaux rétiniens.

Le premier fait connu d'oblitération des vaisseaux par un coagulum venant du cœur appartient à Legroux. Ce cas resta isolé jusqu'à l'époque où Virchow eut prouvé que ces oblitérations se produisent fréquemment et dans différents organes.

Græfe a eu le mérite d'avoir démontré le premier l'existence de l'embolie des vaisseaux rétiniens et d'en avoir fait une description symptomatique très complète. Depuis, le nombre d'observations s'est multiplié, et nous en devons plusieurs à MM. Quaglino, Sæmisch, Hirschberg, Knapp, etc.

Nous avons, d'autre part, trois autopsies se rapportant à

l'embolie de l'artère centrale : celle de Schweigger (1), celle de Sichel fils (2) recueillies dans le service de M. Raynaud, et celle de Schmidt (3), qui démontrent de quelle façon les embolies se produisent.

Symptomatologie. — La maladie débute d'une manière brusque, presque instantanée et sans aucun signe précurseur. Je ne puis citer que comme une rare exception le cas d'une malade qui, une demi-heure avant l'accident, avait éprouvé une douleur sourde au pourtour de l'orbite et un éblouissement, après quoi la vue s'était perdue subitement. La cécité est complète et monoculaire, mais elle n'est pas toujours permanente. Il arrive, en effet, habituellement, que vers le troisième ou quatrième jour de la maladie, l'œil perçoit un peu de lumière, mais, dans un grand nombre de cas, ce n'est qu'une petite lueur qui apparaît dans le champ visuel externe, et qui n'est d'aucun aide pour la vision. Dans d'autres cas, plus rares, il est vrai, l'amélioration est beaucoup plus sensible, et elle se traduit par le recouvrement de la vue dans la moitié externe du champ visuel ou bien dans une certaine limite de la portion centrale.

Signes ophthalmoscopiques. — L'embolie des artères rétiniennes peut être ou totale ou partielle. Au début de la maladie, l'aspect ophthalmoscopique de la première de ces deux formes est très intéressant à étudier. Par suite de l'oblitération des artères et de la stase veineuse consécutive, il se produit dans toute la rétine, ainsi que dans le nerf optique, une infiltration séreuse plus ou moins prononcée, et la papille elle-même devient œdématiée et gonflée au milieu de l'œdème général rétinien. Les vaisseaux se trouvent masqués par places, les veines sont ondulées et irrégulières, et les artères à peine visibles.

La macula offre des modifications toutes spéciales et qui sont caractéristiques de la maladie. D'abord il se produit dans toute la région de cette membrane une exsudation blanche, au milieu de laquelle on voit se dessiner une tache

(1) Schweigger, *Leçons sur l'Ophthalmoscope*, trad. franç., p. 140.
(2) Sichel fils, *Archives de physiologie*, fasc. IV, 1870.
(3) Schmidt, *Archiv f. Ophthalmologie*, Bd XX, Abth. II, 265.

rouge, arrondie, à l'endroit même de la fossette centrale. Les vaisseaux rétiniens aboutissant à la macula qui, dans l'état normal, ne se voient point, prennent ici, au contraire, un développement considérable, et forment de petites anses rouges, très tortueuses, qui se perdent tout autour de la tache centrale (voyez fig. 4, pl. XIV). Ce sont les capillaires qui, dans l'état physiologique, ne se voient point, même à l'image droite, et qui ne deviennent apparents que par suite de la stase veineuse qui survient après l'oblitération des artères centrales.

Les branches artérielles deviennent, par contre, filiformes, à peine appréciables, depuis leur point d'émergence jusqu'à la périphérie. Cette diminution de volume n'est pas toujours la même, cela dépend de l'endroit où l'embolie a eu lieu. Il arrive souvent qu'il n'y a qu'une seule branche au bord de la papille amincie ; les autres, au contraire, conservent leur volume normal.

Il est intéressant de remarquer que l'artère, malgré son oblitération, continue à laisser passer une petite quantité de sang artériel, ce qui fait qu'elle conserve sa coloration rouge ; mais elle est beaucoup plus mince que l'artère saine, et ses collatérales ne reçoivent presque pas de sang. Dans des cas rares seulement, on voit une ou plusieurs branches artérielles de second ordre oblitérées et se transformer en un cordon blanc, comme cela se voit sur les figures 3 et 5 de la planche XIV.

Les veines centrales, à leur passage sur la papille, se trouvent ordinairement amincies, mais à mesure qu'elles s'en éloignent elles augmentent de volume, et deviennent même, par places, variqueuses. Elles présentent quelquefois des effets d'ondulation, c'est-à-dire qu'on les voit d'abord s'élargir, puis se rétrécir au moment de l'examen, phénomène qui dépend du déplacement lent et, pour ainsi dire, vibratoire du sang veineux, qui ne reçoit plus d'impulsion du choc du cœur.

La distension exagérée des capillaires produit, dans certains endroits, de petites hémorrhagies, ainsi que le dit justement Fano ; mais ces cas sont rares.

L'apparition d'un vaisseau blanc sur la rétine n'est pas un

fait constant. Pour notre part, nous ne l'avons rencontré que trois fois sur 19 cas. Sæmisch en cite un exemple. Maintenant, y a-t-il, dans ce phénomène, une différence pathogénique, comme le pensent Steffan et Mauthner? Il est difficile de répondre catégoriquement à cette question; mais, ce qui est indubitable, c'est que cette altération ne constitue qu'une exception.

Dans les embolies partielles, occupant une des branches collatérales, les phénomènes décrits plus haut sont très peu développés, et l'infiltration rétinienne existe à peine.

L'aspect ophthalmoscopique change peu à peu avec la marche ultérieure de la maladie; l'infiltration disparaît assez rapidement, souvent elle se dissipe au bout de quinze ou vingt jours, la rétine reprend sa transparence, mais la papille du nerf optique devient blanche et subit à la longue une dégénérescence atrophique. C'est à cette période régressive qu'on voit quelquefois la vue revenir dans une certaine limite, mais il est rare qu'il ne reste pas une diminution périphérique ou quelquefois concentrique du champ visuel, comme cela a eu lieu dans le cas qui est représenté par la figure 5, planche XIV.

L'infiltration de la macula se résorbe aussi, mais beaucoup plus lentement que dans le reste de la rétine, et on y distingue, très longtemps après, des taches blanchâtres luisantes, qui, d'après Mauthner, sont le résultat de dépôts de cristaux de cholestérine. Cette assertion n'est pas encore bien avérée, puisque, dans un certain nombre de cas du moins, ces taches blanches se résorbent, ce qui serait difficile à obtenir, s'il y avait des cristaux de cholestérine.

Nous connaissons aujourd'hui trois faits anatomo-pathologiques dans lesquels le diagnostic clinique de l'embolie de l'artère rétinienne a pu être confirmé par l'autopsie : ce sont les observations de Schweigger, de Sichel fils, et de H. Schmidt. Dans les deux premiers cas, l'oblitération a eu lieu dans le trajet de l'artère centrale du nerf optique, tout près de la surface papillaire. Dans le dernier fait, au contraire, celui qui a été publié par Schmidt, non seulement il y a eu les phénomènes ophthalmoscopiques d'embolie de l'artère cen-

trale, mais encore, le lendemain de l'accident de cécité, il est survenu chémosis, protrusion du globe oculaire, gonflement des paupières, iritis, et un tel trouble du corps vitré qu'au bout de huit jours on ne pouvait plus voir le fond de l'œil. Au bout d'un mois le corps vitré s'était éclairci, et Schmidt a pu constater une atrophie de la papille. — La mort étant survenue deux mois plus tard, on trouva, à l'examen anatomique, que dès son entrée dans la gaine nerveuse, l'artère centrale, ainsi qu'une de ses branches collatérales, avait été oblitérée par un coagulum, et qu'il y avait eu en même temps des altérations profondes dans la choroïde.

On voit que dans ce dernier cas, non seulement l'artère centrale, mais aussi une ou plusieurs artères ciliaires, ont subi le même sort.

§ 9. — Thromboses des artères rétiniennes.

Des altérations athéromateuses des parois artérielles, des endartérites et des périartérites peuvent amener une exfoliation de l'endothélium artériel et une oblitération de l'artère elle-même. Si ces altérations se produisent dans les vaisseaux rétiniens, nous aurons des symptômes ophthalmoscopiques tout à fait semblables à ceux de l'embolie, sans qu'il y ait la moindre trace d'affection cardiaque.

Il est, en effet, aujourd'hui un fait bien démontré, que dans un grand nombre de cas d'embolie rétinienne, on n'a pas pu constater d'altérations valvulaires au cœur, ce qui ferait supposer que, sous l'influence de certaines crases du sang, les parois artérielles deviennent malades et qu'il se produit, par places, des endo-artérites, qui amènent des thromboses avec les accidents consécutifs. Cela expliquerait peut-être quelques cas d'amélioration, et même de guérison, qu'on a pu obtenir par un traitement antiphlogistique ou antisyphilitique, énergique. Mais il n'est pas douteux pour nous aujourd'hui que, chez un certain nombre de malades, on ne rencontre rien d'anormal dans le cœur.

Les altérations athéromateuses des artères ont été observées et décrites par plusieurs auteurs dans les différentes parties de l'organisme, et plus particulièrement dans les artères du cer-

veau. M. Lancereaux a démontré, par de nombreuses autopsies, que sous l'influence de la syphilis dans certaines artères cérébrales, il se produit des endo-artérites et des péri-artérites oblitérantes, donnant lieu à des thromboses semblables aux embolies.

Depuis plusieurs années, j'étais déjà frappé par un fait d'observation très important, c'est que, chez certains de mes malades qui présentaient à l'ophthalmoscope tous les signes d'une embolie de l'artère centrale de la rétine, il n'y avait point de lésion du cœur. Pour avoir plus de certitude dans mon diagnostic, je me suis adressé à mon excellent maître et ami le professeur Potain, et je lui ai montré successivement trois malades chez lesquels j'avais constaté dans l'intérieur de l'œil des altérations semblables à celles de l'embolie. L'examen du cœur fait par ce savant maître a permis de constater qu'il n'y avait point de lésion dans le cœur. L'un de ces malades était syphilitique et c'est la syphilis qui avait amené une thrombose des vaisseaux rétiniens et les deux autres malades étaient goutteux.

Les thromboses artérielles se produisent, de même que les embolies, d'une manière subite, mais il faut avouer, pourtant, que si on analyse attentivement tous les symptômes prodromiques, on trouve alors quelques phénomènes précurseurs, quelques troubles visuels passagers, ce qui n'existe pas dans les embolies de l'artère centrale de la rétine.

§ 10. — Décollement de la rétine.

Lorsqu'un épanchement séreux se produit sous la rétine, cette dernière membrane se trouve détachée et soulevée, de là le décollement de la rétine.

On reconnaît le décollement rétinien, soit par le simple éclairage du miroir ophthalmoscopique, soit par le procédé de l'image renversée.

Examen à l'éclairage direct. — La rétine décollée se rapproche d'une manière plus ou moins marquée du segment postérieur du cristallin, et se trouve ainsi placée entre le centre optique et le foyer. On comprend, dès lors, qu'en projetant la lumière dans l'œil avec le miroir, on verra facilement la portion décollée de la rétine.

On commence généralement l'examen ophthalmoscopique par l'éclairage direct, et, pendant qu'on fait regarder le malade en haut ou en bas, à droite ou à gauche, on explore tout le fond de l'œil.

Si la rétine conserve sa position physiologique, le reflet du fond de l'œil est partout le même et d'une teinte rouge uniforme. Lorsqu'il existe, au contraire, un décollement de la rétine, on voit dans la partie correspondante un reflet blanchâtre ou blanc grisâtre. En se rapprochant davantage de l'œil malade, on distingue, sur la partie blanche, des inégalités sous forme de plicatures. La rétine décollée est généralement ridée, plissée, et forme des bosselures avec des contours plus ou moins foncés. Les moindres mouvements imprimés à l'œil produisent dans la portion décollée des tremblements ondulatoires. Le plus souvent, la partie décollée de la rétine présente une teinte grisâtre ou blanchâtre, avec des stries plus foncées correspondant au plissement de la membrane nerveuse.

Si la rétine n'est que très légèrement soulevée et qu'elle ne présente que de très faibles oscillations, on ne voit pas, à l'éclairage direct, de membrane blanche flottante, mais avec un peu d'attention on finit par découvrir qu'il existe, dans le corps vitré, des vaisseaux mobiles, qui sont ceux de la rétine décollée.

Le décollement de la rétine débute habituellement par la partie externe et inférieure de cette membrane. C'est pourquoi l'on devra explorer avec le plus grand soin cette portion du fond de l'œil, et l'on y retrouvera alors les signes ci-dessus indiqués. Il n'est pas rare de trouver des flocons dans le corps vitré, accompagnant le décollement; tantôt ils ne forment que des filaments membraneux isolés, et alors ils ne masquent pas la rétine flottante; tantôt, au contraire, ils sont nombreux et remplissent une grande portion du corps vitré en le rendant nébuleux, trouble. Le diagnostic dans ces deux cas ne peut être fait par le procédé à l'image droite, que d'une manière très incomplète; il pourra, au contraire, être établi d'une manière beaucoup plus positive, par l'examen à l'image renversée et par les symptômes fonctionnels.

Examen à l'image renversée. — On ne peut avoir une idée

exacte du décollement rétinien autrement qu'en explorant le fond de l'œil à l'image renversée et en faisant un examen comparatif de la partie saine et de la partie altérée de la rétine.

On commence d'abord par explorer la papille qui se présente, le plus habituellement, faiblement congestionnée, quelquefois nébuleuse, et entourée d'un léger voile sur une certaine étendue de son pourtour. A côté de la papille on trouve souvent un staphylome postérieur, dont la présence s'explique facilement, étant admis que le décollement rétinien se rencontre le plus souvent dans les yeux myopes, atteints de staphylome postérieur.

C'est en examinant la moitié supérieure et un peu interne de la rétine que l'on retrouvera les signes caractéristiques du décollement. En effet, tout près de la papille, on trouve une membrane d'un blanc grisâtre faisant saillie du côté du corps vitré et côtoyant un des gros vaisseaux rétiniens. Elle prend généralement l'aspect d'une tumeur bosselée, onduleuse, rétrécie près de la papille et élargie sous forme d'éventail vers l'*ora serrata*. Pendant qu'on examine la portion décollée, on la voit flotter et se déplacer dans divers sens; elle présente en outre, à sa surface, des stries oblongues, grisâtres, se croisant l'une et l'autre. Ce sont les plis formés par la portion de la rétine décollée; la rétine, par places, est complètement transparente et laisse voir la choroïde.

Les figures 1 et 2 de la planche XV, et la figure 6 de la planche XXIV, les figures 4 et 5 de la planche XIV, et la figure 3 de la planche XXVIII, représentent différentes formes et variétés du décollement rétinien.

La disposition des vaisseaux est intéressante à étudier; lorsqu'on veut les suivre depuis la papille jusqu'à la partie décollée de la rétine, on s'aperçoit qu'ils forment des crochets ou bien qu'ils disparaissent sous le bord décollé et ne reparaissent qu'à une certaine distance et comme interrompus dans leur trajet; la même chose s'observe sur toute la surface de la rétine décollée. Ces vaisseaux sont ceux de la rétine, ils suivent naturellement cette membrane dans tous ses mouvements et deviennent, par moments, tremblotants et presque complètement flottants.

Le plissement de la rétine rend ces vaisseaux plus tortueux et variqueux, la circulation se ralentit, et ils deviennent relativement beaucoup plus foncés que dans la partie saine de cette membrane. Cette disposition en zigzags est tellement caractéristique du décollement, que souvent, d'après ce seul signe, on reconnaît la maladie.

Les limites du décollement sont toujours bien fixées dans le voisinage de la papille, mais elles ne sont nullement indiquées près de l'*ora serrata;* de ce côté, en effet, l'épanchement s'étend jusqu'aux dernières limites de la membrane nerveuse, Souvent il arrive que le décollement rétinien forme deux tumeurs qui s'unissent au-dessus de la papille sous un angle aigu, il est alors bilobaire.

La rétine décollée peut s'étendre jusqu'au bord même de la papille, et former une sorte de poche qui descendra au devant de cette dernière et la masquera plus ou moins complètement.

La portion décollée de la rétine perd ordinairement beaucoup de sa transparence et devient blanchâtre, blanc grisâtre, souvent bleuâtre. Dans certaines formes du décollement, l'œdème n'existe point ou bien on ne découvre qu'un léger trouble séreux. Le diagnostic, dans ce cas, devient difficile; on ne découvre, en effet, ni flottement de la rétine, ni saillie dans le corps vitré. C'est alors que la sinuosité des vaisseaux joue un grand rôle, car elle permet à elle seule de reconnaître l'existence du décollement.

Le sac formé par la portion de la rétine décollée se déchire quelquefois dans un ou plusieurs endroits. Cette déchirure se reconnaît par ses bords aigus, tranchés, et comme roulés sur eux-mêmes; les bords sont généralement écartés, et au fond on distingue la choroïde avec sa coloration très rouge; souvent même on y aperçoit les vaisseaux, comme on peut s'en assurer par la figure 2, planche XV. J'ai vu quelquefois la rétine se détacher de sa périphérie à la limite de l'*ora serrata;* dans d'autres cas, les déchirures sont peu étendues et se trouvent au milieu même du décollement.

Le décollement de la rétine peut être accompagné d'épanchements de sang, soit dans le voisinage de la papille, soit vers

ses limites périphériques. Cela a lieu surtout dans les décollements traumatiques, comme on peut en juger par la figure 4 de la planche XXVII.

Les flocons apparaissent aussi parfois dans les cas de décollement de la rétine, et ils sont causés tantôt par des épanchements du liquide séreux, fibrineux dans le corps vitré, tantôt par des filaments sanguins.

Il est rare que le décollement s'arrête à la périphérie de la rétine; le plus souvent le pli que forme la portion décollée s'étend jusqu'à la macula. Il résulte de là une sorte de saillie linéaire, qui fait paraître pendant un certain temps les objets brisés, bosselés, irréguliers. Au bout de quelque temps, le décollement envahit et dépasse la macula, et alors la vision centrale est complètement abolie.

C'est ainsi que nous avons eu l'occasion d'examiner un malade en consultation avec Maurice Raynaud. Pendant longtemps il voyait les lignes et les lettres brisées, ce qui ne l'empêchait pas de voir, durant plusieurs mois, le caractère n° 2 de l'échelle typographique.

J'ai vu aussi quelquefois dans la macula des taches exsudatives et des hémorrhagies.

Symptômes fonctionnels. — Le décollement de la rétine se traduit généralement par des symptômes fonctionnels caractéristiques de la maladie, qu'il est indispensable de connaître. Cette affection se déclare presque toujours d'une manière subite et n'est précédée d'aucun signe prémonitoire. Le plus souvent, c'est le matin en se réveillant, que le malade s'aperçoit d'abord qu'il a devant un œil une tache noire ou un voile grisâtre, qui masque les objets. Ces troubles visuels peuvent varier. Ainsi, le brouillard qui apparaît devant l'œil est quelquefois très peu épais, tandis que, dans d'autres cas, la cécité est tellement accentuée, que le malade peut à peine distinguer l'ombre des objets, sur le côté externe.

Comme le décollement est presque toujours partiel, il en résulte, naturellement, un obscurcissement partiel de la vue. Quelquefois, aussi, l'objet fixé n'est visible que par moitié, mais cette même moitié de la vision conservée est loin d'avoir la netteté normale; on voit les objets danser, trembloter, les let-

tres paraissent brisées et courbées. Cela tient, évidemment, aux plis que forme la rétine décollée, et qui se prolongent jusqu'à la région de la macula.

J'ai vu des malades chez lesquels le décollement rétinien s'était traduit par une déformation tellement prononcée, que toutes les personnes leur semblaient bossues.

L'acuité visuelle, chez ces malades, est habituellement fortement atteinte, les malades ne peuvent même pas lire les plus gros caractères. Quelques-uns, cependant, distinguent des caractères assez fins en s'approchant très près du livre et en faisant un certain effort; mais ce sont là des exceptions.

Il est un fait constant, propre à tous les décollements rétiniens, c'est que la vision est beaucoup plus trouble le soir que le jour. Dans la journée, le malade peut quelquefois lire et se conduire; le soir, au contraire, et en général dans un endroit sombre, il est complètement aveugle. Cela s'observe surtout chez les personnes qui sont atteintes d'un décollement rétinien dans les deux yeux. Nous avons soigné un malade atteint d'héméralopie depuis plus de quinze ans, sans trouver chez lui la moindre trace de rétinite pigmentaire : le décollement rétinien binoculaire, dont il est atteint, en est évidemment la cause.

Ces malades accusent aussi un certain degré de dyschromatopsie et de vision colorée. Nous avons remarqué en effet, presque toujours, qu'ils ne distinguent point les couleurs en face, tandis qu'ils les voient quelquefois par le côté. Mais ce qui est plus caractéristique, c'est que la vision devient colorée, soit en rouge, soit en violet ou en vert. Ainsi, dès le début de la maladie, la lumière d'une lampe leur paraît verte ou violette, et pendant un certain temps tout ce qu'ils voient de l'œil malade leur apparaît à travers une atmosphère de même nuance.

Les modifications qu'on observe dans le champ visuel sont presque toujours les mêmes, c'est-à-dire que la moitié externe et inférieure est conservée, tandis que celle d'en haut et celle du dedans sont abolies. Une ligne de démarcation oblique, bien tranchée, sépare les deux champs visuels, ce qui est un signe caractéristique de la maladie.

Ce rétrécissement du champ périphérique peut varier selon la place qu'occupe le décollement.

Si on ajoute à ces symptômes des phénomènes lumineux, des photopsies, des cercles lumineux, des scotomes scintillants, on aura un tableau complet de la maladie.

A une certaine période de cette affection, des accidents nouveaux peuvent surgir; si, au début, la vision est abolie dans le champ visuel inférieur et non supérieur, comme cela a lieu généralement, il se produit alors, au bout de quelque temps, une modification assez sensible. Le liquide épanché se déplace par son propre poids de haut en bas, et la partie droite de la rétine se trouve de nouveau adossée contre la choroïde où elle reprend sa place normale ainsi que ses fonctions, tandis que le décollement se produit vers les parties déclives, à l'endroit où le liquide s'est accumulé.

Le décollement s'étend généralement jusqu'à l'ora serrata et le cercle ciliaire; le travail morbide qui se poursuit dans cette région est peut-être la cause que, dans un certain nombre de cas, le décollement est suivi de la formation de la cataracte molle et d'accidents inflammatoires du côté de l'iris.

Græfe avait remarqué avec raison que, lorsqu'on voit apparaître chez un sujet jeune une cataracte molle qui se développe rapidement, on doit toujours soupçonner un décollement et s'assurer, à l'aide des phosphènes, si les fonctions de la rétine ne sont pas abolies dans le champ visuel externe. L'iritis plus ou moins intense suivie de la déformation de la pupille est une des complications assez fréquentes d'un décollement de la rétine. Dans d'autres cas cette iritis est suivie d'une iridochoroïdite avec atrophie du globe oculaire.

Anatomie pathologique et étiologie. — Le décollement rétinien est une maladie propre aux yeux myopes, comme on peut s'en assurer par la statistique, qui nous dit que, sur 427 décollements, la myopie compte pour 419 cas. Examinons maintenant quelle peut être la cause prochaine de cette affection.

Pour se rendre bien compte du processus morbide, il faut repasser toutes les conditions pathogéniques dans lesquelles la maladie a lieu. Nous savons d'abord que le décollement se produit, d'habitude, dans la partie externe de la rétine, et cela tient évidemment à la distension que subit la choroïde spécialement dans cette région, ce qui, du reste, a déjà été démontré

par Græfe (1). La distension des vaisseaux du cercle ciliaire est suivie de l'amincissement des parois de ces vaisseaux et de la diminution de leur contractilité, d'où les stases veineuses qui prédisposent à la transsudation séreuse. L'épanchement séreux est, en effet, la première condition du décollement, il survient brusquement, comme tous les épanchements observés dans les péricardites, les pleurésies, l'hydarthrose du genou, etc.

Mais le symptôme qui précède l'épanchement, c'est le ramollissement du corps vitré. Cette altération se produit lentement dans les yeux myopes, à cause sans doute de la dénutrition. Donc, le corps vitré se liquéfie, devient aqueux, l'iris devient tremblottant, la densité du globe diminue, et il suffit alors qu'un épanchement séreux ait lieu, pour que la rétine se détache de la choroïde et devienne flottante.

Ce mécanisme ne nous paraît point douteux, et tout semble le confirmer. Nous avons vu quelques cas de décollement fort rares, il est vrai, et plus rares encore dans les yeux myopes que dans les yeux hypermétropes, où le corps vitré avait conservé toute sa densité. Il se produit, dans ce cas, une infiltration sous-rétinienne avec tous les signes fonctionnels propres au décollement, mais la rétine reste alors pendant longtemps soulevée et non décollée. Nous avons vu cet état se prolonger un mois ou six semaines, pour être suivi du décollement. La figure 2 de la planche XXIV représente ce cas au début de la maladie, au moment où il n'y a eu que de l'infiltration sous-rétinienne; le décollement a eu lieu plus tard dans toute l'étendue de l'exsudation séreuse.

Selon Cuignet (2), le décollement spontané de la rétine doit être souvent rattaché à une rétinite idiopathique, dont le décollement est le troisième degré.

Le décollement rétinien peut se produire dans des conditions tout à fait exceptionnelles, par exemple, lorsqu'il existe une tumeur intra-oculaire qui se complique de décollement. Wecker croit que le mécanisme de cette dernière affection est tout différent des autres, et que c'est par attraction que la

(1) Græfe, *Clinique ophthalmologique*. Paris, 1867.
(2) Cuignet, *Recueil d'ophthalmologie*, 1874, p. 326.

rétine se trouve décollée. Nous ne partageons pas cette manière de voir, et nous pensons que, dans ce cas comme dans les autres, le mécanisme est le même : distension des vaisseaux choroïdiens, liquéfaction du corps vitré et épanchement séreux sous-rétinien. Il en est de même des décollements traumatiques et de ceux qui suivent un prolapsus du corps vitré, car, selon nous, le décollement ne peut se produire ni par attraction, ni par soulèvement ou distension. Malgré l'opinion de quelques auteurs, le liquide qui est accumulé au devant de la hyaloïde n'est pas de la même nature que celui qui se trouve épanché derrière la rétine ; ce n'est pas ce dernier non plus qui produit le décollement, mais bien un liquide nouveau qui est suinté au moment même de l'accident.

Les recherches d'un de mes élèves, M. Fontan, sur le liquide que j'ai extrait sous la rétine, ont démontré que la composition est la même que dans tous les liquides séreux.

En dehors de la myopie, il est encore d'autres causes qui produisent le décollement rétinien. Certains accidents tels que les coups, les blessures, peuvent faire naître cette affection aussi bien dans les yeux myopes que dans des yeux hypermétropes ou emmétropes.

Quelques affections constitutionnelles prédisposent aussi à cette maladie. Ce sont, notamment, l'albuminurie spontanée ou gravidaire. Dans la syphilis, nous l'avons vue se produire aussi assez souvent.

Les recherches histologiques de Schweigger, de Pagenstecher et de Poncet démontrent que les parties décollées de la rétine subissent une altération plus ou moins marquée selon que la maladie est ancienne ou récente.

Ainsi, on voit le plus souvent que la couche des bâtonnets et des cônes est désorganisée, et que de nombreux bâtonnets se trouvent détachés de la rétine et flottent dans le liquide épanché.

Ce dernier est ordinairement jaunâtre, et contient, en outre, une grande quantité de cristaux de cholestérine. Ces cristaux se rencontrent aussi dans la rétine elle-même, ainsi que Pagenstecher et Genth le démontrent dans leur Atlas.

D'après les belles recherches de Poncet (1), l'histoire de l'évolution du décollement doit être divisée en quatre degrés, selon l'étendue des désordres rétiniens et la rétraction fibreuse du corps vitré. Dès le début il se produit une sécrétion d'un liquide séro-albumineux entre la choroïde et la rétine; il en résulte une macération du pigment épithélial et une dégénérescence colloïde des éléments nerveux. L'épithélium pigmentaire détaché, altéré, perd son pigment, filtre, ainsi que le liquide sécrété, à travers la rétine, et pénètre dans le corps vitré où il produit le ramollissement et l'inflammation de cette humeur, puis sa rétraction. Selon cet auteur, il ne se produit jamais, malgré la plus grande épaisseur du liquide, de rupture rétinienne vers les attaches ciliaires. Pour notre compte, nous avons vu souvent la rétine déchirée largement près de ses attaches ciliaires.

Leber croit, au contraire, qu'il n'y a pas de décollement de la rétine sans la déchirure préalable et que le décollement ne se produit que par suite de l'infiltration du liquide hyaloïdien sous la rétine à travers la déchirure. Cette opinion ne me paraît pas soutenable, car la déchirure, selon moi, n'est qu'une exception.

La rétine décollée se trouve plissée, œdématiée, et la circulation vasculaire devient gênée. On comprend que ces altérations amènent à la longue la rétractilité de la membrane nerveuse avec désorganisation de ces éléments, ce qui, nécessairement, empêche la guérison. En effet, les cas de guérison sont très rares, et ils ne sont possibles qu'au début de la maladie, comme cela avait eu lieu dans l'observation. Pl. XXVII, fig. 4 et 5.

Pour notre part, nous avons été assez heureux pour obtenir la guérison presque complète dans sept cas : une fois dans un décollement traumatique; une autre fois après les couches, et dans deux autres cas, chez des jeunes gens myopes, pour lesquels un traitement antiphlogistique très énergique avait été mis en usage; deux fois dans la syphilis.

(1) Poncet, *Mémoires de la Société de biologie*, 5e série, 1874, t. V, p. 199.

§ 11. — Rétinite pigmentaire.

La rétinite pigmentaire, ou plutôt la rétino-choroïdite pigmentaire est une inflammation particulière de deux membranes, qui se traduit par une sorte de dégénérescence atrophique et progressive de la rétine, avec infiltration du pigment le long des vaisseaux rétiniens et vers l'ora serrata (voyez pl. VI, VII et VIII).

C'est à Donders (1) qu'appartient le mérite d'avoir le premier fait des recherches histologiques sur cette affection, et démontré l'apparition du pigment dans le trajet des vaisseaux rétiniens. Depuis cette époque, le nombre d'observations avec des recherches anatomiques s'est accru considérablement, et nous possédons des travaux intéressants à ce sujet, de Junge, de Pope, de Bousseau, de Landolt et de Leber.

Mais au point de vue étiologique, il est nécessaire de distinguer deux formes différentes, une congénitale, et l'autre consécutive à la syphilis. Nous avons le premier démontré, en effet, que la rétinite pigmentaire se déclare assez souvent à la suite de la syphilis et qu'elle ne diffère de la congénitale que par sa marche relativement beaucoup plus rapide et par la forme circulaire des dépôts pigmentaires.

Signes ophthalmoscopiques. — La rétinite pigmentaire débute ordinairement par l'ora serrata, et lors même que des altérations assez nombreuses existent à la périphérie de la rétine, la papille ne présente encore que très peu ou point de changement. Ce n'est que bien plus tard, à une période plus avancée de la maladie, qu'on trouve de légères infiltrations péripapillaires et une sorte de suffusion séreuse. La papille elle-même est rosée et quelquefois d'une teinte plus accentuée que dans l'état physiologique. Plus tard elle subit une atrophie partielle et devient blanche.

L'aspect des vaisseaux centraux est très caractéristique : les artères deviennent minces, presque filiformes, bien que la papille conserve sa teinte rosée.

Dans le voisinage de la papille on remarque quelques taches pigmentaires isolées, mais la vraie pigmentation caractéristique se trouve vers l'ora serrata.

(1) Donders, *Archiv f. Ophth.* Bd III, Abth. I, p. 139.

En examinant, en effet, les parties équatoriales de la rétine, dans la direction surtout des quatre vaisseaux principaux qui partent de la papille, on distingue une sorte de filet noir constitué par le pigment et qui s'étend sur le fond rouge. Ce pigment se présente d'ordinaire avec l'aspect de cellules irrégulières, étoilées, s'anastomosant les unes avec les autres par leurs prolongements linéaires ou striés, de manière à former une sorte de canevas très finement découpé. Ces amas pigmentaires ressemblent beaucoup aux corpuscules osseux vus au microscope; ils suivent, de préférence, le trajet des vaisseaux, les entourent souvent et quelquefois même ils se mettent sur eux à cheval; par places, le pigment est développé en très grande quantité et forme des taches bien noires, ce qu'on observe surtout à la période ultime de la maladie. Par contre, on trouve des régions très étendues où le pigment n'existe que sous forme de pointillé miliaire; dans d'autres régions et chez d'autres individus, le pigment n'existe point. Cela n'empêche pas que le champ visuel reste perdu dans toutes les parties périphériques où le pigment manque même tout à fait.

La perte de la vue n'est donc pas proportionnelle à la quantité des taches pigmentaires, qui peuvent même faire complètement défaut, mais elle est due à l'atrophie des artères rétiniennes et de ses éléments nerveux qui, de la périphérie, s'atrophient successivement vers le centre.

Nous avons rapporté l'histoire d'un malade de la clinique de Desmarres père, dont la rétine ne contenait que quelques taches isolées, tandis que le champ visuel périphérique était aboli jusqu'au point de fixation. C'était la rétinite pigmentaire sans pigment. Un autre fait du même genre s'est présenté à notre observation sur un malade de la clinique du professeur Richet.

Nous trouvons, dans la littérature, des faits encore plus intéressants. Il s'agit de cas cités par Græfe et Windsor (1) où il existait un anneau opaque sur la surface duquel la vue était complètement abolie, mais en deçà et au delà de cet anneau la vision était restée intacte. Nous avons raconté l'histoire non

(1) Windsor, *Manchester medical and surg. Report*, 1871.

moins intéressante d'un malade (1) qui présentait une pigmentation miliaire dans la macula; tout autour du point de fixation où la vision était nette, il existait un scotome circulaire, pendant que le reste du champ visuel était sain.

On trouve quelquefois chez ces sortes de malades des exsudations blanchâtres, formant des bandes transversales ou verticales qui coupent la rétine en grands segments. D'autres fois, on trouve des exsudations blanches au milieu du pigment (fig. 2, planche VII).

La choroïde subit elle-même des modifications très sensibles, les *vasa vorticosa* deviennent plus apparents, plusieurs d'entre eux restent atrophiés et comme exsangues. Otto Becker a trouvé même de petites productions verruqueuses, transparentes, vitreuses, qui sont, selon lui, des épaississements verruqueux de la membrane élastique de la choroïde.

Les altérations de la *rétinite pigmentaire syphilitique* sont un peu différentes de celles de la forme précédente. La papille du nerf optique paraît trouble, nuageuse comme dans une choroïdite syphilitique, ce qui tient justement à cette dernière affection, qui précède habituellement la rétinite pigmentaire.

Une autre différence que j'ai pu constater entre la rétinite pigmentaire congénitale et la rétinite syphilitique, c'est la forme des taches pigmentaires qui sont disposées en anneaux et forment des cercles et des demi-cercles réguliers comme on peut en juger par les figures 1 et 3 de la planche VIII. Alfred Fournier a pu vérifier ce même phénomène. Quelquefois les taches pigmentaires forment dans leur ensemble de grands cercles noirs, pigmentés, qui sont caractéristiques de la syphilis (voyez fig. 3, planche VI). C'est pour cette raison que notre éminent confrère Alfr. Fournier (2) donne à la maladie oculaire le nom de *syphilide choroïdienne circinée*.

Dans cette variété de la rétinite pigmentaire on constate souvent des flocons dans le corps vitré, des synéchies postérieures, altérations qui n'existent presque jamais dans la rétinite pigmentaire congénitale.

La cataracte polaire postérieure accompagne très souvent

(1) Galezowski, *Recueil d'Ophthalmologie*. Paris, 1874.
(2) A. Fournier, *Leçons sur la syphilis*. Paris, 1872, p. 64.

la rétinite pigmentaire congénitale et syphilitique. Cette opacité affecte le plus souvent la forme d'une tache irrégulière située juste près du point nodal. C'est à une période avancée de la maladie que l'on retrouve cette cataracte, et si tous les auteurs n'acceptent pas son existence, c'est que l'opacité de cette région est difficile à apercevoir, parce qu'elle est masquée par le reflet lumineux et central de la cornée. A une période plus avancée de la maladie, elle prend la forme d'une étoile à trois ou cinq branches, mais qui ne s'étendent que très rarement jusqu'à la périphérie.

Signes fonctionnels. — L'héméralopie est le premier symptôme de la maladie. La rétine, appauvrie de bonne heure par le manque de nutrition, ne se laisse plus impressionner par la lumière du crépuscule ou d'un appartement sombre. Ce symptôme apparaît dès la première enfance, ce qui fait que les parents taxent souvent de maladresse leurs enfants lorsqu'ils tombent, se blessent ou qu'ils renversent les objets, tandis qu'en réalité c'est l'héméralopie qui cause tous ces accidents. Nous avons eu plusieurs faits de ce genre à constater, et l'un des plus intéressants est le suivant, que nous avons observé avec notre excellent ami le docteur Rémond.

Il s'agissait d'un enfant de sept ans que l'on destinait à la carrière militaire, mais dont la vue était très faible le soir. Les parents accusaient l'enfant de paresse et de maladresse. L'examen ophthalmoscopique nous démontra la présence simultanée d'une rétinite pigmentaire à son début, et d'une héméralopie fortement accusée, avec rétrécissement du champ visuel.

Ainsi, la présence d'une héméralopie persistante chez les enfants doit toujours faire soupçonner l'existence de la rétinite pigmentaire, qu'il faudra rechercher avec soin.

Comme la maladie prend naissance ordinairement à la périphérie pour s'étendre jusqu'à l'*ora serrata*, on comprend facilement que la vision s'affaiblisse dans cette région dès le début. En effet, le rétrécissement du champ visuel est, avec l'héméralopie, le premier signe caractéristique de cette affection. Le champ visuel, en se resserrant, forme des échancrures plus marquées, tantôt dans un sens, tantôt dans l'autre. Il arrive

même souvent qu'il se trouve conservé sur une étendue qui ne dépasse pas 3 ou 4 centimètres, tandis que la vision centrale, ou l'acuité visuelle, reste complètement intacte.

Cette dernière circonstance est aussi pathognomonique de la maladie, et nous voyons des malades qui peuvent à peine se conduire au grand jour, et qui lisent cependant les plus fins caractères de l'imprimerie.

A ces signes, il faut en ajouter d'autres moins importants, ce sont les sensations lumineuses. Les malades voient des corpuscules lumineux jaunes ou rouges, ou des éclairs qui passent en zigzags du côté de l'angle externe de l'œil.

La cécité partielle des couleurs existe toujours dans la rétinite pigmentaire syphilitique; elle est plus rare et moins prononcée dans la forme congénitale.

Marche. — La marche de cette affection est extrêmement lente; elle commence dans la première enfance, souvent même elle est congénitale et ne fait que de très lents progrès; la cécité n'arrive que vers l'âge de quarante ou cinquante ans. Il n'en est pas de même de la rétinite pigmentaire syphilitique, dont la marche est rapide, et qui, au bout de cinq ou six ans de durée, aboutit à la cécité malgré le traitement antisyphilitique le plus énergique qu'on aura employé.

Anatomie pathologique et pathogénie. — Il existe, dans la science, des recherches très nombreuses sur les lésions de la rétine dans la rétinite pigmentaire. Nous allons tâcher d'exposer ces détails aussi brièvement que possible, ce qui nous aidera, jusqu'à un certain point, à comprendre la pathogénie de la maladie.

Les altérations que l'on retrouve toujours dans la rétinite pigmentaire, ce sont celles des vaisseaux. Ses parois se trouvent, en effet, dès le début, plus épaisses de trois ou quatre fois leur volume ordinaire, ce qui amène une gêne dans la circulation, puis une transsudation séreuse, appréciable, surtout au pourtour de la papille.

En même temps, il se produit dans la rétine, du tissu connectif de nouvelle formation, qui se condense pendant que les éléments rétiniens se ramollissent et s'atrophient au milieu de la trame exsudative. Le travail de ramollissement et d'atro-

phie des éléments rétiniens s'observe dès le début dans les couches externes; les bâtonnets et les cônes se désagrègent complètement, certains d'entre eux sont couchés sur le côté, d'autres plissés et cassés, d'autres enfin atrophiés. La couche granuleuse externe n'est plus représentée que par des traînées de fibres conjonctives, au milieu desquelles on trouve, çà et là, des cellules ganglionnaires. Dans la zone péripapillaire et dans la macula, l'élément sensoriel de la rétine reste pendant longtemps presque complètement intact, c'est pourquoi la vision centrale se conserve indéfiniment.

La choroïde, de son côté, est non moins atteinte; à l'ophthalmoscope on constate déjà ces altérations, soit atrophiques, soit exsudatives.

Müller (1) et Junge (2) ont démontré que la choroïde est altérée partout où il existe du pigment rétinien et qu'il y a même une adhérence entre ces deux membranes. La même chose a lieu dans le fait observé par Pope. Donc, c'est de la choroïde que vient le pigment, qui, de là, se transporte dans les parties malades, ramollies de la rétine. Mais, pour que cette pénétration ait lieu, il faut naturellement que la rétine soit ramollie et que le pigment amorphe sorte des cellules, et cela ne se trouve justement que dans la choroïdo-rétinite dont nous nous occupons actuellement.

La migration du pigment ne se fait habituellement que dans le trajet des vaisseaux rétiniens, là justement où l'endosmose et l'exosmose se font peut-être d'une manière plus complète.

Diagnostic différentiel. — Il serait difficile de se tromper dans le diagnostic d'une rétinite pigmentaire bien accusée; mais, dans certaines formes irrégulières et incomplètes, on pourra rencontrer quelques difficultés, surtout si on ne prend pas en considération tous les symptômes de la maladie. Une choroïdite atrophique accompagnée d'amas pigmentaires sous la rétine simulerait facilement la rétinite pigmentaire; mais les autres symptômes de la maladie font absolument défaut, et il n'y a ni héméralopie ni perte du champ visuel périphérique. En examinant avec attention, on s'apercevra facilement que

(1) Müller, *Sitzungsbericht der Würtzburg. Med. Gesellsch.* 8 mai 1858.
(2) Junge, *Archiv für Opth.*, t, V, p. 49.

l'aspect ophthalmoscopique est tout différent de celui de la rétinite pigmentaire.

§ 12. — Tumeurs de la rétine.

Parmi les tumeurs de la rétine nous devons signaler plus particulièrement les gliomes et les gliosarcomes; la première de ces variétés est celle qu'on a décrite pendant longtemps sous le nom de fongus.

Les gliomes se rencontrent de préférence chez les enfants; d'abord ils se présentent sous forme de taches blanchâtres disséminées sur le fond de l'œil, à contours bien tranchés. Peu à peu, ces taches augmentent d'étendue, elles se confondent les unes avec les autres et forment de larges plaques exsudatives, au milieu desquelles on voit à peine quelques rares vaisseaux. A cette période du début il est difficile de reconnaître la nature de la lésion, et on pourrait la prendre facilement pour une simple exsudation. Ce n'est que bien plus tard, lorsque la maladie aura pris une grande extension, et qu'une grande partie du corps vitré sera remplacée par la production néoplasique, qu'on verra l'œil augmenter de densité, s'enflammer et la pupille se dilater. A ce moment le doute n'est plus permis. Malheureusement, à cette période, la maladie n'est plus locale, mais elle envahit successivement les nerfs optiques, l'orbite, et puis, par une sorte d'infection carcinomateuse générale, elle altère à la fois les glandes lymphatiques, le foie, les reins, etc., et se termine par la mort.

Quant à la nature de la lésion, Hirschberg (1) a démontré que les grains du glioma se développent dans la couche granuleuse interne, et elles s'y développent aux dépens du tissu cellulaire de cette même membrane. Dans un cas observé par Manfredi, le gliome paraissait avoir pour point de départ la couche des cellules.

Le gliome se propage très rapidement le long du nerf optique, et quelquefois même il suit le trajet des nerfs ciliaires.

Cette affection peut être accompagnée de l'apparition d'une

(1) Hirschberg, *Archiv f. Ophthalmol.*, XIV, Abth. II, p. 47.

plus ou moins grande quantité de taches hémorrhagiques, que l'on distingue facilement avec l'ophthalmoscope.

A mesure que cette maladie prend de l'extension, le globe de l'œil augmente de volume, les douleurs périorbitaires deviennent de plus en plus prononcées, et si à ce moment même on fait l'énucléation de l'œil, la guérison ne sera plus possible que pour quelques mois. Déjà, au bout de trois mois, la reproduction a lieu d'abord dans l'orbite, et puis successivement dans divers autres organes, ce qui entraîne forcément la mort.

Chez une malade de notre clinique, qui nous avait été adressée par le docteur Voyet de Chartres, et que nous avons vue avec le docteur Kohn et Daguenet, la maladie avait débuté par l'œil gauche sous forme de larges exsudations au milieu desquelles la rétine était soulevée par places. Au bout de six mois la tumeur avait rempli la moitié du corps vitré, et lorsque cette personne est venue me voir pour la seconde fois, j'ai pu constater la propagation de l'affection gliomateuse, probablement à travers le chiasma, à l'œil droit. On voyait la papille de ce dernier présenter une dégénérescence caractéristique gliomateuse.

Knapp (1), qui a eu l'occasion d'étudier le gliome rétinien dans ses différentes phases, pense que cette néoplasie peut se communiquer au cerveau le long de la gaine du nerf optique. Nous avons eu l'occasion d'observer un cas de ce genre avec le professeur Richet. Dans d'autres cas, c'est par l'usure des parois osseuses, que la tumeur de l'orbite envahit la boîte crânienne; enfin, quelquefois, la tumeur se répand dans l'organisme par des foyers métastatiques.

La durée moyenne de cette affection est de six mois à trois ans. L'issue fatale de la maladie est la règle, et l'énucléation ne peut enrayer le mal que pour quelque temps, au moment de l'apparition de la maladie. Plus tard l'énucléation n'a aucune influence, la maladie étant déjà répandue dans le sang.

§ 13. — Anomalies de la rétine.

I. **Plaques fibreuses.** — En étudiant les anomalies du nerf

(1) Knapp, *Archiv f. Ophthalm.*, Bd XIV, Abth. I, 1868.

optique nous avons signalé l'existence de plaques fibreuses sur des parties de la rétine plus ou moins éloignées de la papille. Elles existent tantôt simultanément avec celles de la papille, tantôt on les voit isolément à quelque distance de cette dernière sous forme d'une exsudation disposée en éventail sur le trajet d'un des vaisseaux principaux de la rétine. La figure 2 de la planche XI représente une de ces anomalies. Si l'on examine alors attentivement le champ visuel, on y constate des scotomes qui correspondent aux endroits occupés par les plaques fibreuses.

II. **Plis congénitaux.** — Les recherches d'Ammon sur le développement des membranes oculaires nous ont démontré que la rétine forme des plis nombreux qui sont surtout très développés vers la moitié du troisième mois de la vie fœtale. Elle ressemble, à cette époque, d'après cet auteur, à une portion de l'encéphale pourvue de circonvolutions très nombreuses, épaisses, d'une teinte grisâtre marquée. Ce n'est que vers le commencement du neuvième mois, que les plis s'effacent partout, excepté dans le segment postérieur où il reste une petite dépression dans la région de la macula.

Mais il arrive d'une manière tout à fait exceptionnelle d'observer la persistance de ces plis congénitaux; nous ne les avons rencontrés que deux fois. Un de ces faits se rapporte à un malade de la clinique de M. Desmarres père, et nous avons reproduit l'image du fond de cet œil dans la figure 5, planche XI. On y aperçoit, à côté de la papille, toute une région occupée par une sorte d'exsudation blanc grisâtre, avec des ondulations ressemblant, de tout point, à un décollement rétinien. Ce sont les plis congénitaux qui se trouvent ramassés au bord du staphylome; la papille est en partie atrophiée.

CHAPITRE VIII

EXPLORATION DE LA CHOROIDE.

Mode d'exploration. — Pour explorer la choroïde avec l'ophthalmoscope, il est indispensable de trouver d'abord la papille

du nerf optique, puis, après avoir noté la coloration du fond de l'œil, on explore attentivement tout ce qui se présente jusqu'à l'ora serrata, dans le parcours des vaisseaux rétiniens. C'est ainsi qu'on pourra constater le degré de pigmentation et l'intensité de coloration de la choroïde. Pour terminer l'examen, on devra faire regarder le malade en bas et en haut, à droite et à gauche, afin de vérifier s'il n'existe pas d'altération à l'extrême périphérie du fond de l'œil.

L'examen des signes fonctionnels ne donne pas des résultats aussi concluants que dans les affections du nerf optique ou de la rétine; néanmoins leur connaissance ne peut que faciliter le diagnostic. C'est pourquoi il sera intéressant d'étudier le champ visuel et l'acuité visuelle, de rechercher s'il n'existe pas des scotomes périphériques, des phénomènes de photopsies, de morphopsies, etc., etc. Ce n'est que par l'ensemble de ces symptômes qu'on arrivera à un diagnostic précis des affections choroïdiennes.

ARTICLE PREMIER

ASPECT PHYSIOLOGIQUE DE LA CHOROÏDE.

La coloration du fond de l'œil dépend, comme on sait, en grande partie de la choroïde. Chez les sujets bruns, le fond de l'œil prend une teinte rouge unie, ce qui tient à la distribution régulière et serrée des cellules pigmentaires épithéliales. Chez les sujets blonds, au contraire, avec l'iris bleu, la couche épithéliale contient bien moins de pigment, ce qui fait qu'on peut distinguer très facilement les vaisseaux du stroma choroïdien et les *vasa vorticosa*, de même qu'on aperçoit dans leurs interstices des taches noires qui sont constituées par le pigment du stroma.

Dans les yeux des albinos, qui ne contiennent pas de pigment moléculaire dans leurs cellules épithéliales, le fond de l'œil présente une teinte rouge carminée, qui est formée par les vaisseaux de la choroïde. Les interstices blanchâtres de ces vaisseaux sont constitués par le fond blanc de la sclérotique (voyez la figure 5 de la planche I).

Différence entre les vaisseaux choroïdiens et les vaisseaux rétiniens. — Les vaisseaux choroïdiens n'ont pas la même apparence ophthalmoscopique que ceux de la rétine. On reconnaît facilement la différence qui existe entre eux par les signes suivants :

1° Les vaisseaux rétiniens ont un double contour, et le milieu de leur calibre est transparent, tandis qu'à la périphérie ils sont foncés ; — les vaisseaux choroïdiens se présentent, au contraire, comme des rubans rouges, unis ; 2° ils forment des ramifications dans tous les sens, au lieu que ceux de la rétine se divisent toujours dichotomiquement ; 3° les vaisseaux choroïdiens paraissent, en général, plus volumineux vers la région équatoriale, où ils forment de vrais *sinus*. Avec de nombreuses branches collatérales, ils constituent les *vasa vorticosa*. Tout au contraire, les vaisseaux rétiniens diminuent de volume au fur et à mesure qu'ils s'approchent de l'ora serrata, et ils forment, en même temps, une arborisation régulière avec la division dichotomique.

Nous avons dit que, plus les individus sont bruns, plus le fond de l'œil, chez eux, est foncé. Ainsi, chez les mulâtres et les Indiens, le fond de l'œil a une teinte d'un gris foncé, comme cela a été très bien représenté par le docteur Macnamara (1).

Chez les nègres, la quantité de pigment est tellement considérable, que le fond de l'œil ne peut être éclairé par aucun moyen, et que l'on ne peut distinguer chez eux qu'une macula noire sur un fond brun foncé.

Si l'on examine le fond de l'œil dans toutes ses régions, on verra qu'il y a une grande différence de coloration entre sa partie centrale et sa périphérie. En effet, la teinte du fond de l'œil est presque toujours plus foncée dans le segment postérieur du globe, tandis qu'elle est plus rouge et plus éclatante à mesure que l'on se rapproche de la partie équatoriale de l'œil. Cette différence de coloration dépend, naturellement, de la quantité de pigment contenue dans la couche épithéliale. Dans la *macula*, où le pigment est généralement très abondant, le fond de l'œil paraît plus foncé qu'ailleurs.

(1) Macnamara, *Diseases of the eye*. London, pl. IV, fig. 2.

Chez les myopes, l'image de la choroïde diffère essentiellement de celle des yeux hypermétropes ou emmétropes. Chez ces individus, les vaisseaux paraissent plus éparpillés et comme écartés les uns des autres; la couche pigmentaire est moins abondante, ce qui fait que l'on aperçoit la sclérotique dans l'interstice des vaisseaux. Souvent on remarque des bandes blanchâtres à la périphérie, vers l'ora serrata, sans contours limités, qui sont dues à la distribution anormale du pigment, et non à la maladie.

L'extrême limite de l'ora serrata, ou du cercle ciliaire, se présente, chez quelques personnes âgées, sous forme de taches noires, ou de taches blanches à contours tranchés, et qui constituent une dépigmentation sénile, n'ayant aucune influence sur la vision. Du reste, on doit savoir que la pigmentation du fond de l'œil se modifie beaucoup selon l'âge des individus, et tandis que, chez les enfants, la choroïde est très peu pigmentée, elle devient beaucoup plus foncée chez les adultes. Chez les vieillards, la dépigmentation dans le segment postérieur est même tellement prononcée que, lorsqu'on la rencontre dans le voisinage de la papille, on la confond facilement avec le staphylome postérieur.

ARTICLE DEUXIÈME

ÉTAT PATHOLOGIQUE DE LA CHOROÏDE.

§ 1er. — Aperçu général sur les maladies de la choroïde.

Les affections de la choroïde se traduisent par des altérations très variées; les vaisseaux se rétrécissent, se dilatent ou s'atrophient, le pigment se désorganise, et il se forme, en outre, un épanchement séreux ou plastique plus ou moins abondant. Ces différentes lésions sont dues, le plus souvent, à l'innervation défectueuse, comme il résulte des expériences physiologiques. Nous connaissons, en effet, les recherches de Magendie et de Claude Bernard sur la cinquième paire. La section de cette dernière amène des symptômes inflammatoires du côté de l'iris et de la choroïde, qui ressemblent, de tout point, à une iridochoroïdite plastique. Il y a donc une

LIBRARY STANFORD

analogie entre les altérations produites par la section de la cinquième paire et l'iridochoroïdite spontanée. On peut, jusqu'à un certain point, admettre que les choroïdites plastiques sont consécutives à une lésion de la cinquième paire, soit que cette lésion se produise dans sa partie crânienne, soit qu'elle ait lieu dans sa portion périphérique intra-oculaire.

D'autre part, le sympathique exerce son action sur les exhalations des membranes séreuses, comme dit Claude Bernard (1), et lorsqu'on l'excite pendant longtemps, on augmente la densité du globe. Dans les sections du grand sympathique près des ganglions cervicaux, on voit, au contraire, l'œil diminuer de densité et se ramollir.

Ces expériences nous démontrent que les maladies du grand sympathique concourent au développement du glaucome; les altérations de la cinquième paire se traduisent au contraire par des iridochoroïdites et choroïdites plastiques.

Le troisième ordre d'altérations choroïdiennes est celui qui est caractérisé par des atrophies choroïdiennes. Ces dernières sont ordinairement le résultat d'altérations des parois vasculaires, telles que athéromes, thrombose, etc. Le staphylome postérieur est aussi une des variétés de choroïdite atrophique provenant de la distension de la sclérotique au bord de la papille et d'atrophie consécutive des vaisseaux choroïdiens.

Toutes ces altérations peuvent se rencontrer ensemble dans le même œil, surtout lorsqu'elles sont occasionnées par les affections constitutionnelles, la syphilis, la scrofule, la goutte, etc.; mais, dans les conditions ordinaires, chacune de ces affections se présente sous une forme simple et isolée.

§ 2. — Choroïdite atrophique.

Cette affection est caractérisée par une désorganisation progressive de tous les éléments choroïdiens soit par places et points isolés, soit sur des surfaces étendues, occupant le plus souvent le segment postérieur de l'œil.

Nous devons distinguer trois variétés d'atrophies choroï-

(1) Claude Bernard, *Leçons sur le système nerveux*. Paris, 1858, p. 536.

diennes : choroïdite disséminée, choroïdite généralisée et staphylome postérieur. Cette dernière variété sera décrite à part en raison des modifications dans l'état dioptrique de l'œil qui l'accompagnent.

I. **Choroïdite atrophique disséminée.** — Les atrophies choroïdiennes peuvent se produire sous l'influence des causes constitutionnelles relativement très variées ; au point de vue anatomo-pathologique et ophthalmoscopique elles se ressemblent beaucoup. Nous savons, en effet, que la syphilis donne lieu souvent à une choroïdite atrophique disséminée ; la même altération s'observe aussi dans le rhumatisme, la goutte ou dans l'aménorrhée. Il est donc urgent d'étudier d'abord l'aspect ophthalmoscopique de taches atrophiques en général.

Signes ophthalmoscopiques. — Au début de la maladie le fond de l'œil se trouve parsemé de petites taches arrondies, rosées, blanches ou noires. Elles sont au début à peine distinctes et ressemblent même à de petites ecchymoses, comme le montre la figure 1 de la planche X. Mais à côté de ces taches rosées on en trouve d'autres qui sont d'une teinte blanchâtre avec des dépôts de pigment, soit à leur pourtour, soit au centre même, comme le montre la figure 2 de la planche X.

Quelquefois ces taches sont irrégulières et à contours diffus, mais le plus souvent elles sont taillées comme à l'emporte-pièce dans le tissu choroïdien, de sorte que la sclérotique apparaît dans le fond de ce trou avec son éclat blanc nacré, blanc luisant caractéristique. C'est au milieu de ce fond blanc nacré, qu'on distingue des amas pigmentaires en forme circulaire ou pointillée, et des vaisseaux isolés du stroma choroïdien, qui ont échappé au processus atrophique (fig. 2, pl. X).

C'est par l'altération du pigment épithélial que la maladie débute ; l'enveloppe de la cellule éclate, et le pigment granulaire, amorphe, sort dehors et se répand au voisinage en formant des amas de forme ronde ou irrégulière. A une période un peu plus avancée, ce sont les capillaires choroïdiens qui s'atrophient, disparaissent par places et font voir le stroma choroïdien.

Il faut croire pourtant que ce n'est pas seulement le pigment normal qui est désorganisé et accumulé, mais il y a encore chez certains individus une prolifération des cellules épithéliales.

donnant lieu à des agglomérations plus ou moins saillantes qui pénètrent dans l'épaisseur de la rétine jusqu'à la profondeur de la couche granulaire, comme cela avait été démontré par Pagenstecher et Genth (1). Dans les endroits où la choroïde est détruite et les vaisseaux sont atrophiés, il se forme du tissu cellulaire de nouvelle formation, qui est dense, serré et subit peu à peu une rétraction cicatricielle, à laquelle la rétine prend adhérence. Peu à peu toutes les couches sous-jacentes de la rétine sont entraînées vers la cicatrice, les bâtonnets et les cônes sont désorganisés, ou ratatinés par places; ailleurs, ils ont complètement disparu, ce qui fait que dans la partie correspondante au point atrophique la perception lumineuse est complètement abolie.

Ces taches atrophiques disséminées de la choroïde occupent habituellement le segment postérieur du globe, et s'étendent peu à peu vers la périphérie. Dans la syphilis, au contraire, il arrive souvent que c'est par la périphérie que la maladie débute. Au fur et à mesure que ces taches augmentent d'étendue, elles envahissent les parties voisines, se réunissent les unes avec les autres et forment des amas aréolaires très étendus. Pourtant il faut dire que, tant que la macula n'est pas attaquée, la vision centrale souffre peu ou presque pas, comme j'ai pu m'en assurer sur un certain nombre de sujets jeunes.

II. **Choroïdite atrophique généralisée.** — Cette seconde variété d'atrophie choroïdienne peut être le résultat d'une transformation ultime de la choroïdite disséminée, mais il arrive aussi bien souvent qu'elle apparaît dès son début sous une forme généralisée. On voit le fond de l'œil s'éclairer sur une très large étendue, au pourtour de la papille, le pigment ainsi que la couche chorio-capillaire disparaissant pour ainsi dire sur place, la sclérotique devient apparente, et il n'y a que les *vasa vorticosa* qui se maintiennent, quoique diminués en nombre et en volume. C'est au milieu de ces débris de la choroïde, qu'on voit se former des amas pigmentaires ; tantôt ils sont isolés et dispersés çà et là comme autant de masses charbonneuses sur la surface blanche et atrophiée de la choroïde (voyez la figure 3 de la

(1) Pagenstecher et Genth, *Atlas der pathologischen Anatomie des Augapfels*, Wiesbaden, 1875. — Traduct. française par le Dr Parent.

planche X); tantôt ils circonscrivent des plaques atrophiques et forment des cercles noirs plus ou moins régulièrement distribués ou des lignes à demi circulaires limitant l'atrophie générale de la choroïde.

Des taches atrophiques disséminées ou généralisées peuvent se rencontrer dans les yeux myopes atteints de staphylome postérieur; elles forment alors des taches atrophiques très étendues, ayant des apparences des plus bizarres, et ne constituent que des complications du staphylome et de la myopie, dont nous nous occuperons plus tard.

Des atrophies choroïdiennes débutent quelquefois par la macula et se répandent aux parties voisines de la choroïde. Dans d'autres cas c'est de l'ora serrata que part le mal, et il se répand successivement à d'autres régions.

Complications. — Le processus atrophique amène des désordres plus ou moins sérieux dans la rétine, qui se congestionne ou s'enflamme par places et subit les désorganisations déjà signalées plus haut. Il en résulte naturellement une circulation accélérée du côté de la papille du nerf optique, qui devient rouge, congestionnée, quelquefois recouverte d'un léger voile grisâtre ou d'un œdème séreux.

Du côté de la *macula* les altérations sont beaucoup plus importantes à étudier. Souvent il arrive que cette région reste intacte pendant très longtemps, l'acuité visuelle se conserve alors à son état normal. Mais dès que les plaques atrophiques auront empiété sur la macula, la rétine, qui est très délicate dans cette région, se désorganise rapidement, les cônes se désagrègent, se déforment et la vision se perd.

L'*iris* prend quelquefois part à l'inflammation, il s'enflamme et forme des synéchies postérieures. En général cette complication ne se produit que chez des individus rhumatisants, goutteux ou syphilitiques.

La *sclérotique* peut être aussi enflammée, dans son segment antérieur, comme j'ai eu l'occasion de l'observer.

Symptômes fonctionnels. — Les troubles visuels de la choroïdite disséminée ne sont pas en général très sensibles, surtout si la macula reste intacte. Mais à une période plus avancée de la maladie et surtout dans la choroïdite généralisée, l'affaiblisse-

ment de la vue est très accentué ; tous les malades accusent des brouillards devant leurs yeux, et par places des taches opaques ou des scotomes correspondant aux taches atrophiques, que Maurice Perrin (1) a très bien représentés.

Diagnostic différentiel. — Les choroïdites atrophiques présentent des signes ophthalmiques suffisamment caractéristiques pour qu'on puisse les diagnostiquer avec facilité.

Lorsque les taches atrophiques sont disséminées, et qu'elles occupent le segment postérieur, on les reconnaît par la présence des amas pigmentaires et par les vaisseaux choroïdiens qui les recouvrent. S'il y avait quelques difficultés à les différencier des taches exsudatives rétiniennes, on évitera facilement l'erreur en examinant la forme des taches et l'aspect de leurs contours ; toutes les exsudations présentent en effet des contours diffus et les vaisseaux rétiniens sont marqués dans le voisinage.

Le diagnostic des atrophies choroïdiennes de la région de la macula est assez difficile à faire à cause de la place qu'elles occupent. C'est seulement en dilatant la pupille, qu'on arrivera à bien examiner toute la région de l'image droite et à reconnaître les taches exsudatives ou atrophiques. L'examen des signes fonctionnels et les renseignements sur la manière dont le trouble de la vue s'est déclaré rendent le diagnostic certain.

Les choroïdites atrophiques généralisées se reconnaissent facilement, d'abord par la présence des masses pigmentaires surtout à la limite des atrophies, et ensuite par la persistance des nombreux vaisseaux dans toute l'étendue de la tache blanche atrophique.

Les dépôts pigmentaires sont quelquefois tellement abondants et disposés de telle manière qu'ils pourraient simuler la rétinite pigmentaire. Pour établir le diagnostic différentiel, on sera obligé de rechercher les signes qui caractérisent cette dernière maladie. L'héméralopie n'existe pas dans la choroïdite atrophique et le champ visuel périphérique n'est point rétréci ; les vaisseaux centraux sont filiformes et entourés de pigment dans la rétinite pigmentaire tandis qu'ils conservent

(1) Perrin, *Traité d'Optométrie et Ophthalmoscopie*, p. 167.

ici leur aspect normal pendant très longtemps, comme on peut s'en convaincre en examinant la figure 2 de la planche X.

Le dernier point qu'il reste à résoudre, c'est de savoir s'il y a la possibilité d'établir un diagnostic précis entre les exsudations choroïdiennes et les atrophies. Pour Mauthner cette question paraît difficile; quant à moi, il me semble qu'au point de vue ophthalmoscopique le diagnostic entre les taches atrophiques ou exsudations ne présente point de difficulté : les unes sont à contours tranchés et d'une teinte blanche nacrée, les autres, au contraire, sont plutôt diffuses et accusent une teinte blanc grisâtre ou blanc bleuâtre, comme on peut en juger par la figure 5 de la planche VIII.

Anatomie pathologique. — L'altération la plus caractéristique dans cette maladie est celle que l'on observe du côté des cellules épithéliales, comme l'a démontré Schweigger. Leurs enveloppes éclatent et les granulations pigmentaires sont entraînées dans les différents points de la choroïde où ils constituent des amas noirs, charbonneux.

Mais il arrive bien souvent que ces cellules sont détruites et atrophiées sur place, soit par le processus atrophique, soit par dégénérescence graisseuse. Les débris des cellules atrophiées s'accumulent par places et forment des bosselures dont quelques-unes s'enfoncent même dans la rétine. C'est dans ces amas atrophiques, que Fœrster a trouvé des productions particulières, auxquelles il a donné le nom de *choroïdite aréolaire*.

Dans le stroma de la choroïde on trouve, en effet, des petites saillies à moitié transparentes, et qui ressemblent un peu aux tubercules de la choroïde. On y distingue du tissu fibrillaire dont l'aspect particulier a valu à la maladie le nom d'*aréolaire*.

La lame vitreuse de la choroïde a subi aussi, dans un grand nombre de cas, une modification marquée. Ce sont des épaississements verruqueux qu'on trouve à la surface, et dont H. Müller et Donders ont donné les premiers des descriptions détaillées. Au milieu de ce tissu morbide, on constate souvent des cristaux de cholestérine et quelquefois même de véritables productions du tissu osseux.

Les vaisseaux choroïdiens, avant de s'atrophier, subissent des altérations des plus prononcées. On remarque une dégénérescence graisseuse de leurs parois, qui s'amincissent successivement, leur calibre diminue et il s'ensuit une atrophie. Les changements que subit le pigment choroïdien, sont évidemment dus à cette altération des vaisseaux de la choroïde, et surtout des chorio-capillaires, qui entretiennent à eux seuls la nutrition des cellules épithéliales.

Peut-être la disparition du pigment dans les cellules se produit-elle aussi sous l'influence d'une innervation défectueuse dans les nerfs ciliaires. Aujourd'hui nous ne pouvons faire à ce sujet qu'une simple hypothèse, en se basant sur les expériences de Vulpian sur la pigmentation des grenouilles (1). Cet éminent physiologiste a démontré que, si, chez ces animaux, on vient à couper les nerfs d'un membre, la peau de celui-ci devient plus sombre par suite de dilatation des cellules pigmentaires : vient-on à électriser le nerf, le membre pâlit de nouveau. Voulant s'assurer si le grand sympathique avait quelque influence sur ce phénomène, Vulpian a coupé les filets allant des ganglions sympathiques abdominaux aux nerfs lombaires, et il a provoqué la paralysie (dilatation) des cellules pigmentaires. En enlevant le ganglion cervical d'un côté, il a observé à la fois la constriction de la pupille, la dilatation des vaisseaux, et la disparition du pigment dans la moitié correspondante de la tête. Mais cette altération ne devient complète que lorsqu'on détruit en même temps le bulbe et la partie antérieure de la moelle.

Ces résultats sont on ne peut plus intéressants, ils nous montrent que c'est dans les centres d'innervation qu'il faut souvent chercher la cause d'altération du pigment de la peau. Il n'est pas douteux pour moi que le pigment de l'œil se comporte de la même façon que celui de la peau, mais sous l'influence d'un autre centre d'innervation, qui nous est encore inconnu.

Étiologie. — C'est aux causes diathésiques qu'il faut rapporter le plus grand nombre d'atrophies choroïdiennes, et notamment au rhumatisme, à la goutte et à la syphilis. Des troubles

(1) Vulpian, *Société de biologie*, t. V, 5e série, 1873, p. 174.

fonctionnels du système utérin peuvent entraîner aussi les mêmes altérations. Mais il faut dire que, dans un grand nombre de cas, la cause de l'atrophie choroïdienne reste inconnue.

Chez les vieillards on trouve des atrophies choroïdiennes dans le segment postérieur ou vers l'ora serrata, qui sont dues à l'oblitération des vaisseaux choroïdiens. Habituellement elles restent stationnaires.

§ 3. — Staphylome postérieur.

Examen ophthalmoscopique. — On trouve généralement dans les yeux myopes, au bord interne de la papille, une tache blanchâtre, en forme de croissant, que l'on désigne sous le nom de staphylome postérieur. C'est un signe pathognomonique de la myopie, et il est extrêmement rare de trouver des myopes qui ne présentent pas cette même disposition à un degré plus ou moins accentué. Quelquefois cette tache est à peine marquée, et ne se voit que comme une simple ligne blanche, simulant un écartement du trou choroïdien. Dans d'autres cas, le staphylome étant très large, se confond par sa teinte d'une manière tellement complète avec la papille, qu'on le confond avec cette dernière et on croit à un agrandissement du volume de la papille.

Le staphylome postérieur peut de cette manière accuser des formes et des grandeurs différentes, c'est pourquoi Desmarres père l'avait divisé en trois degrés, selon l'étendue de la tache atrophique.

Au point de vue pratique, il est nécessaire d'étudier le staphylome postérieur selon ses différentes formes et surtout selon ses complications.

La forme du staphylome se rapproche d'un croissant, qui peut s'étendre dans tous les sens, comme on peut s'en assurer par les figures 1, 2, 3, 4, 5 et 6 de la planche IX.

Les contours du staphylome sont bien tranchés, et souvent ils sont bordés par un amas du pigment, comme cela avait lieu dans les figures 1 et 2 (pl. IX).

Mais lorsque le staphylome devient progressif, ses contours deviennent irréguliers, frangés du côté du bord choroïdien, et il se forme, soit dans la direction de la macula, soit le long

de vaisseaux, des bandes atrophiques blanches, plus ou moins larges et qui sont le résultat d'un processus atrophique de la choroïde. Sur toute l'étendue de la tache on voit passer les vaisseaux rétiniens, ainsi que quelques rares vaisseaux de la choroïde qui n'ont pas été atrophiés.

La papille elle-même subit des modifications ; habituellement très fortement injectés, les vaisseaux rétiniens sont effilés, allongés, rectilignes, et la papille elle-même prend une forme elliptique dont le grand axe est perpendiculaire ou légèrement oblique. Cette forme ellipsoïde accompagne souvent le staphylome progressif avec ectasie : dans ce cas non seulement la sclérotique est refoulée en arrière, mais le bord interne de la papille s'affaisse d'une manière très marquée et se trouve refoulé, de même que la sclérotique, en arrière.

Complications. — Les flocons du corps vitré se rencontrent assez souvent dans les yeux myopes, et ils sont dus aux épanchements de sang, que j'ai vus le plus souvent provenir du cercle ciliaire. Il importe donc d'examiner avec soin l'état de la choroïde vers l'ora serrata, où on trouvera tantôt des atrophies choroïdiennes, tantôt des apoplexies et quelquefois un décollement de l'urèthre.

Les altérations de la macula constituent une des complications les plus graves et les plus fréquentes du staphylome postérieur. On remarque, dans cette région, des taches blanches disséminées, à contours bien tranchés, qui sont le résultat de processus atrophique. C'est par suite de la pression intraoculaire, concentrée dans les yeux myopes du côté de l'axe antéro-postérieur que l'atrophie des éléments choroïdiens a lieu ; par la compression permanente, les vaisseaux s'oblitèrent, et l'atrophie choroïdienne a lieu.

Du côté de la macula on observe très souvent des taches hémorrhagiques de très petite dimension, rondes ou allongées, et qui sont consécutives à la rupture des vaisseaux altérés dans leur structure par cette même pression permanente (voyez figures 3 et 4 de la planche IX). Ces lésions sont habituellement accompagnées d'une diminution notable et progressive de l'acuité visuelle ; les objets paraissent en outre brisés, cassés ; les lignes droites apparaissent ondulées et en zigzags.

Les atrophies choroïdiennes peuvent se généraliser et s'étendre du côté de la macula, ou dans les différentes autres directions. Il en résultera une distension du diamètre antéro-postérieur de l'œil, et, comme cette altération s'accompagne généralement d'une scléro-choroïdite postérieure, il en résulte une distension de la sclérotique en arrière, augmentation du staphylome postérieur et augmentation du diamètre antéro-postérieur de l'œil. La myopie devient ainsi progressive.

Nous savons que la longueur normale de l'axe antéro-postérieur de l'œil est de 23 à 25 millimètres ; dans les yeux myopes, il atteint 27, 29, 30 et 36 millimètres. Cet allongement progressif se fait en raison de l'augmentation du staphylome ; il se produit là, en outre, une distension générale de l'hémisphère postérieur.

L'augmentation de diamètre antéro-postérieur est incontestablement due à l'action des muscles extrinsèques aussi bien que du muscle accommodateur. Dobrowski a démontré, en effet, dans ces derniers temps, que les efforts d'accommodation entraînent des contractions spasmodiques dans le muscle accommodateur, d'où la tension exagérée de ces fibres musculaires sur la choroïde et le développement du staphylome postérieur.

Pour nous, le staphylome postérieur est le résultat d'une prédisposition héréditaire ; mais sous l'influence d'un travail assidu, surtout pendant l'enfance et le jeune âge, la myopie devient plus prononcée, et souvent même elle est progressive.

Sous l'influence de ce même processus atrophique, et de la distension que subit la choroïde dans le cercle ciliaire, le corps vitré subit un ramollissement lent et progressif, il se liquéfie, et perd sa densité normale. En même temps les vaisseaux choroïdiens distendus et allongés acquièrent une prédisposition à l'hypersécrétion morbide, qui se traduit tôt ou tard par un épanchement séreux et par un décollement de la rétine.

Sous l'influence de ces mêmes altérations choroïdiennes, le cristallin peut devenir opaque dans certaines de ces parties ; c'est habituellement dans les parties périphériques corticales que cette opacification a lieu, mais il est rare que la cataracte devienne complète. J'ai vu des milliers de myopes, qui présentaient des

cataractes corticales et qui restaient pendant dix et quinze ans sans grande modification.

§ 4. — Choroïdite syphilitique.

Les altérations syphilitiques de la choroïde sont de diverses formes ; quelques-unes d'entre elles se présentent avec des signes tellement caractéristiques, qu'on ne peut pas méconnaître leur origine. D'autres, au contraire, accusent des formes analogues à celles que nous avons déjà vues dans d'autres altérations, par exemple dans la choroïdite atrophique disséminée. Chacune de ces variétés a des symptômes qui lui sont propres, et il nous importe de les étudier avec toute l'attention qu'elles comportent.

Nous devons distinguer trois différentes variétés : la choroïdite diffuse, la choroïdite atrophique disséminée et la choroïdo-rétinite pigmentaire. Chacune de ces variétés peut être accompagnée d'exsudations plastiques formées soit dans la macula, soit dans d'autres régions.

I. **Choroïdite diffuse.** — Elle est caractérisée surtout par un trouble diffus de la papille, qui se présente à l'image renversée comme à travers un nuage ou voile. Le trouble de la papille n'a rien de bien précis ni de bien déterminé, et aucune tache exsudative ne masque les bords du nerf optique. Lorsqu'on examine le corps vitré, on constate souvent sa transparence complète, surtout au début. Desmarres père était le premier qui eût indiqué ce symptôme. Nous avons pu nous assurer que le trouble de la papille est pathognomonique de la syphilis, et qu'il existe souvent tout seul sans autres altérations. Au bout d'un certain temps, le corps vitré subit des modifications notables, et si on examine avec soin l'état des milieux réfringents, on s'aperçoit de l'existence de petits filaments fins, filiformes, ressemblant complètement à des cheveux ou à des toiles d'araignée qui nagent dans le corps vitré. D'abord ils occupent le segment postérieur de l'œil, et puis peu à peu ils deviennent plus abondants et apparaissent dans la partie antérieure de l'humeur vitrée.

II. **Choroïdite atrophique disséminée.** — La choroïde au début de la maladie ne présente pas de lésions, sa teinte est normale.

Mais lorsqu'elle a déjà duré un certain temps, au moins pendant quelques mois, on voit alors apparaître sur les différentes parties périphériques du fond de l'œil des taches blanchâtres arrondies ou irrégulières, entourées de masses pigmentaires. Par places, ce sont des grandes traînées blanches, exsudatives et atrophiques qui indiquent des lésions plus profondes. Les vaisseaux choroïdiens sont dénudés et plus pâles que d'habitude.

Si la maladie n'a pas été arrêtée à temps, on voit l'altération gagner la rétine; par places le pigment s'accumule en formant des amas noirs, dont un certain nombre s'introduit dans cette membrane et y constitue des dépôts pigmentaires propres à la rétinite pigmentaire.

Mais il arrive souvent que dans la syphilis la choroïdite atrophique disséminée apparaît d'emblée sans qu'il y ait aucune autre lésion. La papille dans ces cas est presque normale ou un peu injectée, le corps vitré reste transparent et ne contient point des flocons. Par places, on voit des taches blanchâtres disséminées, arrondies, entourées de pigment.

Cette forme de choroïdite ne diffère point de toutes les autres variétés de choroïdites atrophiques, et il n'y a que l'examen des antécédents qui permettra de faire un diagnostic.

III. **Choroïdo-rétinite pigmentaire.** — C'est une période ultime de la choroïdite syphilitique; la papille apparaît trouble et nuageuse comme dans les formes précédentes. Le corps vitré est souvent trouble et contient quelques flocons. Le cristallin dans son segment postérieur présente une légère opacité, ce qui constitue une cataracte polaire postérieure. Enfin dans la rétine à sa partie périphérique on constate des taches pigmentaires, qui par leur forme diffèrent peu de celles de la rétinite pigmentaire congénitale. Elles sont tout aussi noires que les dernières, mais disposées le plus souvent en cercles complets ou demi-cercles, comme cela se voit sur la figure 4 de la planche VII et les figures 1 et 3 de la planche VIII. A part les taches circulaires, il existe un grand nombre d'autres taches pigmentaires, linéaires, disposées le long des vaisseaux comme dans l'affection congénitale; d'autres taches forment des figures festonnées, comme on peut s'en assurer par les figures 1 et 2 de la planche VIII.

La choroïde subit des modifications très marquées, elle est dépourvue de son épithélium pigmentaire, les vaisseaux sont dénudés, atrophiés par places, souvent même on voit la sclérotique çà et là mise à nu.

Signes fonctionnels. — Le trouble de la vue s'annonce d'une manière lente; le malade aperçoit d'abord une mouche, un gros flocon, un brouillard plus ou moins épais, en forme de toile d'araignée, flottant devant l'œil. Ce voile est produit par des flocons fins du corps vitré que nous avons décrits plus haut.

Ce brouillard gêne aussi la vision de près, et diminue jusqu'à un certain point l'acuité visuelle. L'affaiblissement de la vue est très peu marqué chez beaucoup de malades, et il peut même arriver que pendant toute la durée de la maladie la vision centrale se conserve presque complètement intacte. Souvent il existe un scotome central.

Un des signes très caractéristiques de la choroïdite syphilitique est la cécité complète arrivant par accès. C'est ainsi que nous avons vu des malades jouissant d'une vue parfaite, être pris subitement d'une cécité presque complète, sans qu'on en pût trouver l'explication dans les lésions ophthalmoscopiques. Cette cécité peut durer un ou deux jours, quelques semaines même, et revenir de nouveau, sans ou avec le traitement spécifique. Il y a des malades qui ont plusieurs crises de ce genre, et chez lesquels l'acuité visuelle diminue de plus en plus après chaque nouvelle attaque.

La diminution concentrique du champ périphérique ne survient que très tard, juste où moment où le pigment commence à faire son apparition dans la rétine.

Les malades atteints de la choroïdite syphilitique voient les objets plus petits que dans l'état normal.

Il existe aussi une persistance de l'impression lumineuse et une photophobie ; elle est portée généralement à un tel degré, que, lorsque l'individu passe d'un endroit sombre dans un lieu clair et *vice versa*, il est tellement ébloui qu'il reste pendant quelques minutes complètement aveugle.

Certains malades sont héméralopes, mais cette héméralopie peut être passagère, comme elle peut persister toute la vie.

Si on ajoute à ces symptômes des complications du côté de la cornée et de l'iris, des paralysies des muscles ou des iritis, propres à la syphilis, on aura tous les symptômes non douteux de l'affection constitutionnelle.

Diagnostic différentiel. — Il n'est point difficile d'établir le diagnostic d'une choroïdite syphilitique diffuse à son début; l'apparence louche de la papille, sans flocons du corps vitré et sans aucune autre altération du fond de l'œil, est pathognomonique de la syphilis. Il n'y a qu'une seule affection qui puisse présenter la même apparence, c'est une ophthalmie sympathique, mais alors le traumatisme de l'œil congénère éclaircit suffisamment le diagnostic.

Lorsque le fond de l'œil est trouble et que l'on trouve des flocons filiformes, ou en toile d'araignée dans le corps vitré, il y a nécessité de faire le diagnostic entre la choroïdite syphilitique et les choroïdites observées chez quelques femmes à la suite de la suppression des règles, ou chez les hommes et les femmes atteints d'affections rhumatismales ou goutteuses.

La présence des flocons filiformes fins doit faire penser à l'existence de la syphilis, mais dans cette dernière affection la papille paraît nuageuse, trouble dans toutes les directions; tandis que les flocons provenant de toute autre cause sont plus dispersés et, par moments, laissent voir dans leurs intervalles la papille très nette et très distincte. En outre on recherchera les autres symptômes fonctionnels de la choroïdite syphilitique, on explorera le reste du fond de l'œil, pour savoir s'il n'existe pas de choroïdite atrophique, s'il n'y a pas de pigmentation dans la rétine; ces dernières lésions accompagnées des flocons tiennent généralement à la syphilis. Si on trouve en même temps des signes d'iritis, de kératite disséminée ou même de paralysie des muscles de l'œil, on aura une certitude de la choroïdite syphilitique, l'observation m'ayant déjà démontré que ces différentes affections ne se rencontrent simultanément que dans les affections vénériennes; très rarement dans la glycosurie.

La *choroïdite atrophique disséminée* ne diffère souvent en rien de toutes les autres, qu'elle soit syphilitique, rhumatismale, etc., et il n'y a que les antécédents qui peuvent nous éclairer sur la nature de la maladie. Nous devons pourtant remarquer que dans

une affection atrophique spécifique le trouble visuel est généralement beaucoup plus marqué que dans une affection simple, et que d'autre part, toutes les choroïdites syphilitiques, de quelque forme que ce soit, sont accompagnées d'une dyschromalapsie plus ou moins prononcée, tandis que la perception des couleurs reste intacte dans les autres choroïdites.

§ 5. — **Ophthalmie sympathique.**

Depuis que Demours et Mackenzie ont attiré l'attention sur l'existence d'une ophthalmie réflexe ou sympathique, l'histoire de cette affection s'est enrichie d'un nombre considérable de travaux.

Nous distinguons aujourd'hui des nombreuses variétés de cette affection, dont quelques-unes sont localisées dans la cornée ou l'iris, tandis que d'autres sont plus spécialement limitées à la choroïde, au corps vitré et à la rétine. Examinons ces dernières formes.

I. **Cyclite sympathique.** — La maladie se déclare d'une manière lente par des troubles très légers, et par une photophobie plus ou moins intense. Des nombreuses mouches voltigent devant l'œil, et la portée de la vue, au loin, diminue sensiblement. L'œil devient rouge, injecté; l'iris est engorgé et se contracte très faiblement.

Examen ophthalmoscopique. — Le signe caractéristique de l'ophthalmie sympathique, c'est un trouble du corps vitré analogue à celui qu'on observe dans la choroïdite syphilitique. Ce trouble ne dépend pas des flocons, puisqu'on ne les trouve que rarement, et lorsqu'ils existent, ils sont ordinairement très volumineux, occupant le segment antérieur du globe, et tout près du cercle ciliaire.

II. **Rétinite et rétino-choroïdite sympathique.** — La rétine peut subir des modifications très notables consécutivement à la blessure d'un autre œil, mais ces lésions, il faut le dire, se rencontrent très rarement. Parmi les auteurs qui ont eu l'occasion d'observer des lésions sympathiques de la rétine, nous devons citer le docteur Knapp. Dans les deux cas que j'ai observés, l'un à la clinique de M. le professeur Dolbeau, et l'autre chez un malade du professeur Gosselin à la Charité, les altérations

étaient les mêmes. Les vaisseaux de la rétine étaient rompus, des taches hémorrhagiques recouvraient de très larges surfaces, et à côté de ces taches on voyait des exsudations blanches, provenant très probablement de la transformation du sang épanché. En suivant ces deux malades pendant un certain temps, j'ai pu constater que la circulation n'avait plus reparu que sur des espaces relativement très restreints de la rétine, la papille resta infiltrée et puis elle s'est atrophiée partiellement. Dans les deux cas ces affections sympathiques ont suivi la même marche, et il nous semble qu'il s'agissait là de lésions des parois artérielles produites par action réflexe sur les nerfs vasomoteurs et nutritifs de ces membranes. La choroïde avait subi en même temps des modifications sensibles, et on voyait des plaques atrophiques disséminées sur divers endroits, mais le plus souvent dans le voisinage des taches hémorrhagiques, et il est très probable que les altérations choroïdiennes provenaient de la pression exercée par le sang épanché.

§ 6. — Apoplexies de la choroïde.

On rencontre très rarement des apoplexies dans la choroïde, et le diagnostic entre celles-ci et les apoplexies rétiniennes ne me paraît pas difficile. D'abord, le siège des unes et des autres est presque toujours différent; celles de la rétine se développent au voisinage de la papille, celles de la choroïde sont, au contraire, toujours situées du côté du cercle ciliaire, par conséquent, dans une partie du fond de l'œil tellement périphérique, qu'il est presque impossible de l'apercevoir. Il est très probable que, pour cette même raison, un certain nombre de taches hémorrhagiques de la choroïde ont été méconnues.

Les taches hémorrhagiques de la choroïde suivent presque toujours le trajet des vasa vorticosa, et le plus souvent elles s'étendent dans un sens horizontal; les apoplexies rétiniennes se trouvent ordinairement au voisinage de la papille, et elles prennent plutôt la direction des vaisseaux rétiniens. Ces apoplexies rétiniennes sont accompagnées de troubles de circulation et d'œdème de la papille, tandis qu'il n'y a rien de semblable dans les apoplexies choroïdiennes. Ces dernières peuvent

occuper, quelquefois, la région de la macula; le sang épanché perfore alors la rétine, la décolle sur une certaine étendue et se porte dans le corps vitré, où il constitue des flocons plus ou moins nombreux. Lorsque la résorption de ces flocons a lieu, on voit alors la forme de la déchirure. Peu à peu la déchirure change de teinte, devient de plus en plus foncée et se résorbe ensuite complètement, mais en laissant des taches atrophiques blanches, à contours bien limités. Le plus souvent, dans ces cas, la surface de la sclérotique est recouverte de l'exsudation à demi transparente, presque vitreuse.

Les hémorrhagies choroïdiennes du segment postérieur du globe sont souvent consécutives à la rupture d'une des artères ciliaires, et c'est alors qu'on voit se former dans l'intérieur de l'œil des masses sanguines ayant l'aspect de flocons. Une plus grande quantité du sang épanché peut amener un décollement de la choroïde et compromettre l'existence du globe oculaire.

Les artères ciliaires peuvent être oblitérées par le processus embolique, d'où il s'ensuit une choroïdite exsudative avec flocons et épanchements sanguins, comme cela avait lieu dans le cas de Schmidt où l'embolie des vaisseaux rétiniens a été accompagnée de celle des vaisseaux ciliaires.

§ 7. — **Déchirures de la choroïde.**

La choroïde est une membrane très élastique et fragile en même temps; elle est tendue sur la sclérotique, et c'est à la suite de coups portés directement sur l'œil, et même par suite de simples contusions que les déchirures de cette membrane par contre-coup peuvent se produire ; elles occupent habituellement le segment postérieur de l'œil.

En examinant ces malades à l'ophtalmoscope, on constate au voisinage de la papille, et souvent dans la macula elle-même des taches blanchâtres avec des dépôts de pigment à leurs bords, et qui varient à l'infini selon leurs formes et leur volume.

Il arrive quelquefois que la déchirure se présente sous forme d'un cercle ou d'un demi-anneau blanc qui contourne la papille, en passant par la macula. Tantôt on la voit former une ligne

circulaire bien régulière, comme l'avait observé le docteur Caillet (1) ; dans d'autres cas, ces taches sont élargies dans certains endroits, et notamment dans la région de la macula, comme on peut s'en assurer par la figure 1 de la planche XXIV. La bande blanche très mince qui forme la courbe presque concentrique au bord de la papille, s'élargit du côté de la macula et y constitue une tache blanche irrégulière, recouverte en partie, par des amas pigmentaires, et entourée en outre d'épanchements sanguins.

Quelquefois la déchirure n'est limitée qu'à la région de la macula seule, comme je l'ai observé chez un jeune homme qui avait reçu un coup directement sur l'œil avec une balle en caoutchouc (voyez fig. 3, planche XXIV).

Le caractère dominant de ces lésions est presque toujours le même : la tache paraît d'une teinte blanche, nacrée, presque luisante, et elle est constituée par la sclérotique dénudée ; çà et là ses contours sont limités par des dépôts pigmentaires. Presque toujours ces taches se terminent, à leurs extrémités, par des lignes très minces et effilées. Dans d'autres cas deux ou trois lignes concentriques se réunissent vers le centre et se bifurquent aux deux extrémités, comme cela avait lieu chez un de nos malades dont nous reproduisons l'image du fond de l'œil dans la figure 5 de la planche XXIV.

Ces déchirures sont produites par le *contre-coup* de l'ébranlement que subit la choroïde dans une forte secousse éprouvée par le globe de l'œil contusionné. Habituellement, au moment de l'accident, on trouve des taches hémorrhagiques, soit à côté de la déchirure, soit dans le corps vitré ; quelquefois même le nombre des flocons est tellement considérable, qu'on ne peut point éclairer le fond de l'œil, et ce n'est que bien plus tard, lorsque tout le sang est résorbé, qu'on découvre la lésion principale.

Si la déchirue a atteint la choroïde et la rétine en même temps, on verra alors une partie des vaisseaux rétiniens disparaître et la rétine s'atrophier dans la partie correspondante à la déchirure, comme cela est arrivé dans un cas dont nous rapportons l'histoire (voyez fig. 5, planche XXIV).

(1) Caillet, *Des ruptures isolées de la choroïde*, Strasbourg, 1869.

Il est bon de dire, pourtant, que les cas de ce genre ne constituent qu'une exception ; habituellement la rétine conserve ses vaisseaux, ses fonctions, et il n'y a que les déchirures de la macula qui amènent des désordres analogues et simultanés dans les deux membranes.

Knapp (1) croit avec Sæmisch que la rétine se trouve dans ces cas le plus souvent intacte ; je pense, pour mon compte, que cette opinion n'est pas exacte, et toutes les fois que la déchirure passe par la région de la macula, la rétine se trouve elle-même déchirée et désorganisée, ce qui atteint définitivement l'acuité visuelle de l'œil blessé.

Dans les déchirures de la sclérotique par un grain de plomb qui aura pénétré dans l'œil, la tache atrophique qui s'ensuit est accompagnée, le plus souvent, de larges plaques exsudatives qui recouvrent le tissu choroïdien blessé et atrophié.

En général, il faut dire que les déchirures de la choroïde, de quelque nature qu'elles soient, ou de simples blessures, sont suivies d'un écartement du tissu choroïdien sur une étendue plus ou moins grande. Les bords de ces déchirures se cicatrisent en prenant des adhérences avec la sclérotique et la rétine, mais ils ne se réunissent jamais entre eux.

§ 8. — **Décollement de la choroïde.**

La choroïde est attaché à la sclérotique par les vaisseaux et les nerfs ciliaires qui traversent cette dernière en plusieurs endroits. Il existe en outre, entre ces deux membranes, une couche très mince du tissu cellulaire appelée *membrana fusca*, qui unit davantage l'une à l'autre. Ces attaches physiologiques sont suffisantes pour maintenir sur place la choroïde, et on comprendra facilement qu'un décollement d'une membrane attachée aussi solidement, ne peut se faire que d'une manière accidentelle et dans des conditions tout à fait exceptionnelles. En effet, le décollement de la choroïde constitue une affection tout à fait rare. Graefe, Arlt et Knapp n'ont rapporté que des faits isolés, mais qui ne peuvent pas être mis en doute. Pour mon

(1) Knapp, *Archiv für Augen und Ohrenheilk.*, t. I, p. 6.

compte, j'en ai vu deux cas, l'un et l'autre consécutifs aux coups reçus sur l'œil.

Symptomatologie. — Les signes qui caractérisent le décollement de la choroïde ressemblent beaucoup à ceux du décollement rétinien, mais la première est accompagnée de symptômes inflammatoires intenses du côté de l'iris et du cercle ciliaire, ainsi que d'un ramollissement notable du globe de l'œil. La vue se perd habituellement d'une manière très rapide, le deuxième ou le troisième jour après le coup; lorsque le décollement se déclare spontanément, la cécité survient plus lentement.

L'œil devient rouge, et l'injection occupe surtout le pourtour de la cornée et de la région ciliaire; cette injection est en effet due à une inflammation des membranes vasculaires. On constate des synéchies postérieures, sans que pour cela la pupille soit très fortement rétrécie. Quelquefois la chambre antérieure paraît plus profonde que dans l'œil sain, ce qui tient à une diminution de la masse du corps vitré et aux adhérences de l'iris à la capsule.

L'œil est habituellement mou, flasque et ne présente aucune résistance, ce qui tient à l'absorption du corps vitré et à l'atrophie du globe oculaire.

Par un simple éclairage du miroir, on aperçoit au fond de l'œil un reflet blanc jaunâtre, pouvant simuler une tumeur.

Mais si on fait ensuite l'exploration à l'image renversée, on constate qu'il existe une membrane blanchâtre à demi flottante à côté de la tumeur, qui est elle-même légèrement mobile et n'a pas de contours bien limités.

Cette tumeur diffère essentiellement des tumeurs sarcomateuses; néanmoins l'erreur est possible, si on ne prend pas en considération l'ensemble des symptômes qui caractérisent la maladie. C'est ainsi qu'on s'explique pourquoi quelques auteurs (Wecker) ont confondu les tumeurs intra-oculaires avec le décollement choroïdien (1).

(1) Dans les additions de l'Atlas de Jæger, M. Wecker cite un fait qu'il a observé et qui lui semble être un décollement de la choroïde ; d'après tous les signes qu'il décrit, ce fait doit être incontestablement rapporté à la classe des tumeurs de la choroïde.

Quelquefois l'éclairage du fond de l'œil est impossible lorsque le corps vitré est rempli du sang.

§ 9. — Tubercules de la choroïde.

La production tuberculeuse a été découverte depuis longtemps dans la choroïde. Déjà, en 1837, Noël Guéneau de Mussy a recueilli l'observation d'une jeune fille succombée à la Salpêtrière d'une phthisie généralisée, et dans la choroïde de laquelle il a trouvé des granulations nombreuses tuberculeuses disséminées. Plus tard, Ed. Jæger (1) avait reconnu la même reproduction avec l'ophthalmoscope. Mais ce n'est que Manz (2) qui a donné des détails précis sur l'histologie des tubercules choroïdiens, et puis peu de temps après Cohnheim (3).

A ces faits, il faut ajouter les recherches et observations publiées par Liouville (4), Bouchut (5), Perls (6) et moi (7).

Toutes ces recherches ont démontré que la tuberculisation du côté de la choroïde ne manque presque jamais quand la tuberculose miliaire a une marche aiguë et que les méninges en sont atteintes. Mais il n'en est pas moins vrai que les dépôts tuberculeux peuvent se former du côté de la choroïde, chez des malades atteints de la phthisie à marche chronique, comme on peut le juger par les faits observés par Guéneau de Mussy, Jæger et Manz.

Les symptômes opthalmoscopiques ne sont pas difficiles à connaître. On constate d'abord, au voisinage de la papille, un ou plusieurs boutons ou taches blanchâtres, blanc jaunâtre, à contours diffus, et faisant saillie à la surface du fond de l'œil. Elles apparaissent le plus souvent vers le segment postérieur de l'œil; leur nombre peut varier, et, dans ce cas que j'ai observé et dont je reproduis l'histoire et le dessin (fig. 2, plan-

(1) Jæger, *Oestr. Zeitschr. f. prakt. Heilk.*, 1855, n° 2.
(2) Manz, *Archiv f. Ophth.*, Band IV, Abth. II, p. 120, 1858.
(3) Cohnheim, *Archiv f. pathol. Anatom.* Bd XXXVI, p. 448.
(4) Liouville, *Société de biologie.* Paris, 1869 et 1870.
(5) Bouchut, *Gazette des hôpitaux.* Paris, 1868 et *Atlas d'ophthalmoscopie médicale.* Paris, 1876.
(6) Perls, *Archiv f. Ophthalm.*, Bd XIX, Abth. I, p. 221.
(7) Galezowski, *Archives gén. de médecine.* Paris, 1867.

che XXVIII), ils étaient d'un volume et d'un nombre relativement considérable. Quelquefois, au contraire, ils sont tellement petits que Cohnheim ne les a découverts qu'à l'autopsie.

La couleur des taches tuberculeuses diffère essentiellement de toutes les autres taches observées dans la rétine ou dans la choroïde. On reconnaît d'abord qu'elles ne sont pas situées dans la rétine, dont les vaisseaux ne sont point voilés par celles-ci. D'autre part, ces taches présentent tous les caractères d'exsudations avant leur teinte jaunâtre avec contour diffus, et elles ne sont nullement entourées des dépôts pigmentaires (voyez fig. 3, pl. XX). Leur forme est ronde, et ceux qui sont d'un volume tant soit peu plus grand, font une saillie à la surface. J'ai vu un malade dans le service de Guéneau de Mussy à l'Hôtel-Dieu, atteint d'une phthisie pulmonaire et d'une dégénérescence des glandes lymphatiques du cou, chez lequel nous avons trouvé des petites saillies tuberculeuses à la surface de la choroïde. Cette dernière membrane était en outre toute marbrée et couverte de petites productions miliaires qu'on pouvait à peine distinguer entre les mailles des vaisseaux choroïdiens.

Quelques auteurs allemands, entre autres Cohnheim, pensent qu'il n'y a que la tuberculose aiguë qui peut donner lieu à la formation des tubercules dans la choroïde. Mais, parmi les faits rapportés par Manz et par Jæger, il existe des cas où les tubercules de la choroïde étaient développés sur des individus qui ne présentaient pas de trace de tuberculose aiguë. Mes propres observations concordent parfaitement avec ces derniers faits, quoique, il faut le dire, dans la grande majorité des cas les tubercules choroïdiens accompagnent la tuberculose aiguë.

Liouville a trouvé des tubercules choroïdiens dans un cas où les méninges de la moelle épinière étaient recouvertes des granulations miliaires. Ayant inoculé des tubercules aux lapins, il a retrouvé des granulations miliaires dans leur choroïde.

Quel est le tissu de la choroïde qui subit la désorganisation tuberculeuse? Selon Manz, les éléments tuberculeux proviennent de la prolifération des noyaux de la membrane adventice

des vaisseaux, ce qui me paraît le plus probable, et je ne pense pas qu'on puisse aujourd'hui soutenir l'opinion de Cohnheim, que les tubercules proviennent de la prolifération des cellules lymphoïdes répandues çà et là dans la choroïde.

§ 10. — **Sarcomes de la choroïde.**

Les sarcomes choroïdiens se présentent ordinairement sous deux formes bien distinctes, le *sarcome simple* et le *sarcome mélanique*. L'une et l'autre de ces variétés prennent naissance soit à une certaine distance du cercle ciliaire, soit au pourtour de la papille.

Les signes qui caractérisent ces tumeurs sont très variés, selon leur siège et leur nature : celles qui sont situées dans la région du cercle ciliaire, et celles qui occupent la portion postérieure du globe.

Les tumeurs de la région ciliaire débutent habituellement d'une manière très lente, sous forme d'une saillie située immédiatement derrière l'iris ; tantôt elles apparaissent vers l'angle externe de l'œil, et c'est le cas le plus fréquent, tantôt au contraire leur point d'implantation est la moitié interne du cercle ciliaire.

Extérieurement, et à une simple inspection, on ne trouve au commencement aucune altération ; mais peu à peu la densité du globe est augmentée. La chambre antérieure se rétrécit dans la moitié correspondant à la tumeur, au même endroit où l'iris a été refoulé en avant. La sclérotique ne subit pas d'altération, mais dans la partie correspondant à la tumeur, il existe bien souvent un développement considérable des veines ciliaires antérieures.

I. **Sarcome simple.** — Dès le début de la maladie, le champ visuel périphérique subit un rétrécissement dans la moitié correspondant au sarcome, et ce rétrécissement augmente de plus en plus, à mesure que la tumeur elle-même fait des progrès. La vision centrale reste, au contraire, très longtemps intacte.

Examen ophthalmoscopique. — Par le simple éclairage du miroir, on constate un corps opaque situé dans la pupille, immédiatement derrière le cristallin. Ce corps est d'une forme

ronde, il a des contours bien circonscrits et qui tranchent d'une manière bien nette sur le reste du fond de l'œil.

On peut voir très bien la surface antérieure de la tumeur en projetant la lumière avec le réflecteur dans l'intérieur de l'œil et en regardant en ce moment à l'œil nu dans la pupille. On y verra la tumeur ayant la teinte jaunâtre, et recouverte de nombreux vaisseaux sur toute la surface.

L'examen à l'image renversée nous montre la papille normale ou un peu injectée, le reste de la rétine est sain. A une période plus avancée de la maladie, on trouvera un décollement de la rétine dans la portion voisine de la tumeur; plus tard, on voit apparaître des accidents glaucomateux.

II. **Mélano-sarcome.** — La seconde variété des tumeurs sarcomateuses de la choroïde, ce sont celles qui débutent au voisinage de la papille. Ces tumeurs sont de nature mélano-sarcomateuse, plus mauvaise que les précédentes, et, au lieu de croître à leurs propres dépens en s'avançant dans l'intérieur du corps vitré, elles s'étendent au contraire de proche en proche en envahissant non seulement la choroïde, mais en attaquant aussi la rétine, le nerf optique, les nerfs ciliaires, etc.

Le début de cette seconde variété est très intéressant à étudier. Le plus souvent, cette tumeur prend naissance dans les parties postérieures de l'œil, et tout près de la papille, elle s'étend peu à peu aux parties voisines de la choroïde, mais en même temps elle attaque la rétine et le nerf optique.

A l'ophthalmoscope la partie altérée de la choroïde se présente sous l'aspect d'une tache noirâtre, au-dessus de laquelle la rétine paraît soulevée et trouble. Dans d'autres cas, les lésions choroïdiennes sont masquées par la partie de la rétine sous-jacente qui est devenue trouble, d'un blanc grisâtre et qui présente en apparence tous les symptômes d'une rétinite séreuse.

La figure 2 de la planche XXV de notre atlas représente un cas de ce genre. Il s'agissait d'une malade qui m'avait été adressée par M. le professeur Lasègue, et qui fut atteinte pendant plus de six mois d'un trouble de la vue occasionné par une tumeur développée au pourtour de la papille. La maladie avait gagné peu à peu la rétine et le nerf optique, et donné

lieu successivement à de nombreuses attaques de glaucome secondaire aigu. A l'ophthalmoscope j'ai pu constater des altérations de la papille et de la rétine qu'on verra reproduites dans la figure 2 de la planche XXV. Je dus pratiquer l'énucléation totale du globe oculaire, et à la dissection nous constatâmes l'existence d'une tumeur sarcomateuse de la choroïde, entourant la papille dans son pourtour, et formant une masse compacte de $2^{mm},1/2$ d'épaisseur. A l'examen microscopique, M. Cornil, à qui j'avais communiqué la pièce, découvrit des cellules sarcomateuses fasciculées, fusiformes, avec des cellules mélanotiques caractéristiques de la maladie.

Knapp pense que ces sarcomes naissent des couches externes de la choroïde, tandis qu'une autre variété à petites cellules arrondies prend naissance dans la couche chorio-capillaire.

Diagnostic différentiel. — Les tumeurs de la choroïde ne sont pas difficiles à reconnaître ; on les distingue facilement de celles de la rétine, des choroïdites exsudatives et d'un décollement de la choroïde.

Les tumeurs de la rétine n'amènent pas d'accidents glaucomateux, elles se développent peu à peu, sans aucune douleur, jusqu'au moment où le fond de l'œil est complètement remplacé par la masse carcinomateuse. La même chose a lieu en ce qui concerne la densité du globe oculaire, qui reste presque normale pendant tout le temps de la tumeur rétinienne, tandis qu'elle augmente rapidement dans les tumeurs de la choroïde.

Certaines choroïdites plastiques, de même que le décollement choroïdien, présentent un reflet du fond de l'œil semblable à celui des tumeurs. Mais, comme le dit justement mon excellent maître Desmarres père, la diminution de la densité de l'œil qui accompagne ces affections, et l'atrophie du globe oculaire consécutive, ne peuvent pas dépendre des tumeurs intra-oculaires, mais plutôt de l'exsudation plastique et d'une choroïdite suppurative.

§ 11. — Anomalies de la choroïde.

I. **Coloboma de la choroïde.** — Les recherches d'Ammon et de Kölliker ont démontré que la choroïde, la rétine et la sclérotique forment pendant une certaine période de la vie fœtale une

fente dans la partie inférieure de l'œil, se prolongeant d'avant en arrière. Avec le développement de l'œil, les bords de la fente se rapprochent de plus en plus, puis la fente disparaît complètement.

Mais il arrive quelquefois que par suite d'un arrêt de développement, la fente de la choroïde ne se renferme point et constitue une fissure qui persiste pendant toute la vie. C'est cette fissure de la choroïde qui porte le nom de *coloboma*. L'œil, à l'extérieur, n'accuse assez souvent aucune altération, et il n'y a qu'à l'ophthalmoscope qu'on découvre cette anomalie. Dans un certain nombre de cas, qui sont du reste assez fréquents, l'œil tout entier présente un développement incomplet, il peut être tout petit et avoir la forme d'un œil rudimentaire, auquel on donne le nom *microphthalmos*. Les yeux ainsi mal conformés sont atteints souvent de nystagmus, et leur acuité visuelle est elle-même sensiblement diminuée, surtout si la fente choroïdo-rétinienne s'étend jusqu'à la papille.

Signes ophthalmoscopiques. — Généralement le coloboma existe avec celui de l'iris, mais il peut exister sans ce dernier; souvent il est binoculaire. On voit à l'ophthalmoscope comme dans la figure 3 de planche XI, une grande plaque blanche, luisante, à contours bien tranchés, et limitée par un rebord noir, pigmentaire, très foncé; ce même pigment se dissipe peu à peu sur le reste du fond de l'œil. La tache blanche est constituée par l'absence de la choroïde et la dénudation de la sclérotique. Cette dernière apparaît sous sa teinte habituelle, blanche, luisante; par places on voit des stries ou demi-cercles grisâtres, qui proviennent des débris de la *lamina fusca*. Tout cet espace est parcouru par des vaisseaux ciliaires postérieurs, qui se trouvent en très petit nombre.

Le *coloboma* est quelquefois arrêtée à un demi-centimètre de la papille, comme cela se voit sur la figure 3 de la planche XI; la papille dans ces cas ne change pas d'aspect et se présente d'une forme ronde ou ovale comme dans l'état normal. Mais il arrive aussi que le coloboma embrasse la papille tout autour et se confond avec cette dernière comme dans le cas d'un staphyplome étendu. Quelquefois la papille présente une forme ovale placée dans le diamètre horizontal, comme on peut en

juger par la figure 88 de la planche XXVIII de l'atlas de Jæger.

Ordinairement la rétine n'est point arrêtée sur les limites du coloboma, mais elle s'étend sur toute l'étendue de la fente sous forme d'une pellicule mince, transparente, peu vasculaire, et qui n'a pourtant pas des éléments sensoriels. Ici, nous ne partageons pas l'opinion de Ammon (1) et de Stellwag von Carion (2), qui prétendent, à tort selon nous, que la rétine avec tous ses éléments recouvre le coloboma dans toute son étendue. Les recherches, en effet, que nous avons faites sur les malades atteints de cette infirmité, nous ont démontré que le champ visuel est tout à fait aboli dans la partie correspondante du coloboma.

Diagnostic différentiel. — Cette anomalie se reconnaît facilement dans un œil atteint de coloboma de l'iris, puisqu'on sait que ces deux anomalies existent souvent en même temps. Mais si le coloboma n'occupe que la choroïde seule, le diagnostic peut présenter quelques difficultés, et on peut, en effet, le confondre avec une large plaque atrophique. On le reconnaît par les contours bien tranchés, doublés du pigment, bien régulièrement distribués, et par des nuances grisâtres striées dans toute l'étendue du coloboma.

II. **Albinisme.** — Cette anomalie est constituée par l'absence complète du pigment dans les membranes vasculaires de l'œil. Les yeux de ces individus paraissent rouges, à cause du passage de la lumière à travers la substance de l'iris jusqu'au fond de l'œil et à travers la sclérotique elle-même.

Les albinos, n'ayant point de pigment ni dans l'iris ni dans la partie antérieure de la choroïde, ne sont point garantis contre l'action de la lumière du jour, ce qui fait qu'ils sont constamment atteints de photophobie et qu'ils clignent des paupières; quelquefois ils ont du nystagmus. C'est pour cette raison que les albinos recherchent le demi-jour et qu'ils portent toujours la tête baissée et les sourcils froncés.

Pendant longtemps on les a considérés tous atteints de myo-

(1) Von Ammon, *Zeitschrift für Ophthalmologie*, 1831.
(2) Stellwag von Carion, *Wochenblatt der Zeitschrift der Gesellschaft der Wiener Ærzte*, 1854 et 1856.

pie. Desmarres père (1) a démontré, avec raison, que tous ces malades « regardaient de près, par impuissance de la rétine et non par myopie; car les verres concaves n'apportaient aucune amélioration à leur état. »

Examen ophthalmoscopique. — Le fond de l'œil de ces personnes paraît d'une teinte rouge-carmin, et il est formé par un réseau vasculaire très abondant qui s'épanouit sur le fond de l'œil blanc. La figure 5 de la planche 1 représente cet état. La papille du nerf optique présente presque la même teinte que le reste du fond de l'œil, et les vaisseaux rétiniens ne diffèrent point de ceux de la choroïde. On les reconnaît difficilement de ceux de la choroïde. C'est dans les interstices des vaisseaux choroïdiens qu'on aperçoit la sclérotique blanche, nacrée, luisante, et qui dans les yeux bruns est complètement masquée par le pigment du stroma. Ici ce dernier fait complètement défaut.

(1) Desmarres, *Traité des maladies des yeux*, t. III, p. 440.

TROISIÈME PARTIE

RAPPORTS ENTRE LES LÉSIONS OCULAIRES ET LES MALADIES GÉNÉRALES ET CÉRÉBRALES

Après avoir étudié successivement les différentes lésions de la rétine, du nerf optique et de la choroïde, il nous reste maintenant à examiner les rapports qui existent entre ces lésions et les maladies générales de notre organisme.

Pour faire un travail complet sur cette matière il faudrait résumer toute la pathologie médicale, ce qui dépasserait de beaucoup le plan de cet ouvrage. Nous nous bornerons à analyser d'une manière aussi succincte que possible, les altérations oculaires qui se rencontrent dans les affections cérébrales ou générales de l'organisme.

CHAPITRE PREMIER

MALADIES GÉNÉRALES ET CONSTITUTIONNELLES DE L'ORGANISME.

§ 1. — Troubles visuels dans la diphthérie.

Les altérations de la vue dans la diphthérie sont de deux sortes : les unes paralytiques, consécutives à l'intoxication générale, et qu'on pourrait appeler *secondaires ;* les autres *directes*, provenant de la transmission de l'inflammation diphthéritique à la muqueuse oculaire. Dans le premier cas, les malades sont pris de *troubles visuels*, et dans le second, c'est de l'*ophthalmie diphthéritique* qu'il s'agit.

I. Les *troubles visuels* sont généralement de nature paralytique, et ils se rencontrent très communément, comme cela a été

observé par Blache, Trousseau, Barthez et Jules Simon. Les auteurs qui se sont occupés plus spécialement des affections diphthéritiques, ont signalé depuis longtemps déjà ces phénomènes d'altération visuelle. Trousseau raconte qu'à l'époque où Ghisi décrivait l'épidémie diphthéritique de Crémone, qui sévissait en 1747, un médecin français, nommé Chomel, observait des paralysies consécutives au mal de gorge gangreneux, « et il ajoutait qu'une de ses malades était devenue louche et contrefaite. »

Mais ces faits étaient restés ignorés jusqu'au moment où Bretonneau (1), Trousseau et Lasègue (2) eurent publié leurs observations et les interprétations de ces phénomènes. Aujourd'hui personne n'ignore que, consécutivement à la diphthérie, on voit survenir des paralysies diphthéritiques soit généralisées soit partielles, affectant les yeux, la langue, le voile du palais, et même les membres supérieurs et inférieurs. Trousseau (3), Maingault (4) et J. Simon ont publié de nombreux et intéressants détails à ce sujet.

De plusieurs observations mentionnées par Trousseau, il résulte que c'est le plus souvent pendant la période de convalescence, un mois ou six semaines après le début de l'angine, que les accidents paralytiques ont lieu. La paralysie se déclare d'abord dans le voile du palais pour s'étendre ensuite et progressivement à la langue, quelquefois même aux bras, aux jambes et enfin à l'appareil de la vision.

Ainsi les accidents oculaires se réduisent à deux phénomènes : de strabisme et de paralysie de l'accommodation.

Le strabisme est ordinairement convergent, et il est amené par la paralysie de la sixième paire d'un ou des deux yeux. Dans d'autres cas, qui sont il est vrai plus rares, c'est la troisième paire qui est paralysée, et elle est caractérisée par la chute de la paupière avec diplopie. Cette dernière, quoique plus rare, a eu lieu dans un cas rapporté par Donders.

La faiblesse de la vue dans la diphthérie est le résultat de la

(1) Bretonneau, *Archives de médecine*, janvier et septembre 1855.
(2) Trousseau et Lasègue, *Union médicale*, 9 octobre 1851.
(3) Trousseau, *Clinique de l'Hôtel-Dieu*, 6e édit. Paris, 1885, t. I.
(4) Maingault, *Paralysie du voile du palais à la suite d'angine*, 1854.

paralysie du muscle accommodateur, comme cela a été démontré par Follin, Donders et par moi. Cette paralysie est habituellement complète, et l'acuité visuelle se trouve affaiblie au point d'empêcher le malade de lire et d'écrire, tandis que la vision de loin est presque normale.

A l'aide d'un verre convexe de 4 dioptries la vue est complètement rétablie.

A l'examen ophthalmoscopique on ne constate habituellement aucune lésion ; les papilles optiques ainsi que le reste de la rétine sont complètement saines.

Pour s'assurer alors que le trouble de la vue est réellement dû à la paralysie, on doit faire lire à l'aide de lunettes numéro 4 diopties (10 convexe) : ces verres corrigent la vision en remplaçant l'accommodation qui fait défaut, de sorte que le malade peut distinguer à lire les plus fins caractères de l'échelle typographique.

Les affections des muscles de l'œil peuvent se déclarer dans une angine dont la nature diphthéritique n'aura pas été bien démontrée. Cela dépendrait évidemment d'une diphthérie bénigne, mais qui aurait pu être tout autant contagieuse que les autres.

En 1873, je fus mandé par mon éminent maître le docteur E. Barthez près des enfants du prince de B... A la suite de l'angine diphthéritique, qui avait été du reste très bénigne, les deux jeunes malades âgés l'un de 7 et l'autre de 8 ans, furent pris de troubles visuels. Le premier présentait une paralysie de l'accommodation, le second accusait la même altération, mais il avait en outre une diplopie consécutive à la paralysie de la sixième paire. Sous l'influence d'un régime tonique et du collyre d'ésérine, la maladie guérit promptement.

En résumé, il n'y a que les paralysies musculaires intrinsèques ou extrinsèques de l'œil qui amènent ces troubles de la vue ; et leur cause réelle réside, d'après Trousseau et Bretonneau, dans l'empoisonnement, dans l'intoxication de l'économie par le principe morbide, qui attaque, pareillement à la syphilis, au plomb ou au mercure, les différents muscles et organes.

II. La *deuxième* variété d'altération, qu'on observe dans la

diphthérie est celle qui provient de l'inoculation directe de la sécrétion morbide à la conjonctive; il en résulte une ophthalmie diphthéritique grave, qui se termine très souvent par la destruction d'un ou des deux cornées et par la cécité complète.

§ 2. — Troubles visuels dans la syphilis.

La syphilis peut attaquer indistinctement toutes les membranes oculaires, depuis les paupières et les voies lacrymales jusqu'aux membranes internes.

Les lésions externes des paupières, de la conjonctive, de la cornée et de l'iris, sont connues depuis l'époque la plus reculée. Il n'en est pas de même des lésions des membranes profondes de l'œil, de celles qui ne peuvent être diagnostiquées qu'à l'aide de l'ophthalmoscope. Il existe dans la détermination de ces dernières certaines difficultés que nous croyons utile d'examiner dans une étude d'ensemble, en renvoyant pour les détails, aux articles consacrés spécialement pour chaque affection dans la deuxième partie de cet ouvrage.

C'est dans la période secondaire de la syphilis qu'on trouve le plus habituellement les lésions de la rétine et de la choroïde; quant au nerf optique, certaines formes de névrites se rapportent à la période secondaire, d'autres au contraire sont plus graves et doivent être classées dans la catégorie de la syphilis tertiaire. Ce sont les névrites optiques accompagnant les lésions vénériennes cérébrales et les atrophies des papilles.

Les paralysies des muscles de l'œil doivent être considérées comme l'expression de la syphilis tertiaire. Elles apparaissent à une période éloignée du début, souvent après 5, 6 et 10 ans. La troisième et la sixième paire sont affectées le plus habituellement ; la quatrième est malade relativement beaucoup plus rarement.

I. **Choroïdite syphilitique.** — Parmi les altérations internes de l'œil de nature syphilitique, les plus fréquentes sont celles de la choroïde; elles apparaissent rarement avant le cinquième ou sixième mois; mais le plus habituellement on les voit se déclarer au bout de deux ou trois ans.

La choroïdite syphilitique n'attaque souvent qu'un seul œil, elle a une très longue durée et se communique presque tou-

jours à la rétine, comme cela a été démontré par Desmarres père et Follin. La guérison peut être complète, mais elle exige environ deux ans de traitement. Le phénomène le plus sûr de la guérison est la disparition des flocons dans le corps vitré.

Cette affection peut se compliquer quelquefois d'inflammation du cercle ciliaire et alors l'œil est très gravement compromis : heureusement ces derniers accidents sont rares.

La formation du pigment dans la rétine est aussi une complication très fâcheuse de la maladie, parce qu'elle peut aboutir à la cécité.

II. **Rétinite syphilitique.** — L'inflammation occupe le segment postérieur de la membrane nerveuse, et se complique de phénomènes de scotomes. La même altération s'attaque rarement aux deux yeux. On en trouvera les détails dans la IIe partie de cet ouvrage.

III. **Névrite et périnévrite optique.** — Ces deux variétés d'inflammation sont tantôt purement locales, tantôt elles proviennent de lésions syphilitiques cérébrales, et ne constituent par conséquent qu'un épiphénomène de ces dernières.

On les voit quelquefois se produire chez des individus qui depuis de longues années n'ont éprouvé aucun symptôme de syphilis, et la lésion du nerf optique est la seule preuve de l'existence du principe syphilitique dans l'organisme.

Cette même variété de névrite ou de périnévrite optique peut être occasionnée par une méningite cérébro-spinale ; on aura alors des symptômes de l'affection de la moelle, tels que douleurs lombaires, paraplégie ou hémi-paraplégie, des vomissements venant à des longs intervalles.

Notre éminent confrère et ami, le docteur A. Fournier, nous a fait l'honneur de nous appeler en consultation, en 1873, auprès d'un Anglais qui présentait tous les symptômes de la méningite cérébro-spinale, et dans lequel la périnévrite optique avait pris une très grande extension. Le traitement mercuriel par friction appliqué à des doses croissantes n'avait amené de l'amélioration qu'après un an de traitement continu.

IV. **Atrophie des papilles.** — Cette affection peut se présenter sous des formes et dans des conditions très variées. Le plus souvent elle est isolée, limitée aux deux papilles optiques, et les in-

vestigations les plus minutieuses ne permettent pas de découvrir le moindre symptôme de la maladie de la moelle. Il faut la considérer évidemment comme une affection périphérique, n'aboutissant pas au cerveau; nous avons eu l'occasion d'observer ces malades pendant plusieurs années consécutives sans jamais rencontrer chez eux rien d'ataxique.

Le processus atrophique se complique quelquefois d'une infiltration séreuse péripapillaire semblable à celle qu'on trouve dans une périnévrite optique. Nous avons observé un fait semblable chez un malade que nous avons soigné avec les docteurs Alfred Fournier, Baldy et Lieberman; malheureusement, tous les soins donnés n'ont pas réussi à arrêter la maladie et à sauver la vue. Cette périnévrite optique, ainsi que la forme précédente d'atrophie, peut rester locale et ne point dépasser la portion orbitaire des nerfs optiques.

La *troisième variété* d'atrophie des papilles est celle qui accompagne l'ataxie locomotrice produite par la syphilis. Les symptômes de l'ataxie syphilitique, de même que ceux de l'atrophie papillaire, ne diffèrent pas beaucoup de toutes les autres formes d'ataxies; j'ai remarqué cependant que chez ces individus, tous les symptômes sont moins accentués, et la marche de la maladie plus irrégulière, plus fugace, les douleurs des jambes et de la tête à peine marquées. C'est le plus souvent une ataxie syphilitique que Alfred Fournier a si admirablement décrite.

La faiblesse relative des douleurs fulgurantes dans l'ataxie syphilitique, l'absence souvent du phénomène d'incoordination, et les complications qui se rencontrent quelquefois du côté de l'iris, de la choroïde et du corps vitré, sont autant de symptômes spéciaux de la maladie spécifique, et qui permettent d'établir d'une manière plus précise la nature de la maladie. C'est d'après les symptômes analogues que nous avons pu établir avec Fournier la cause syphilitique de l'ataxie locomotrice avec atrophie des papilles chez un malade, âgé de 50 ans, et chez lequel le traitement par des frictions mercurielles a pu enrayer complètement la maladie.

Tel est l'ensemble des lésions que la syphilis peut produire sur les membranes et les milieux de l'œil. Elles ont la tendance, comme nous avons signalé à plusieurs reprises, à se combiner

les unes avec les autres, ce qui constitue en réalité le caractère le plus essentiel de la syphilis.

C'est à M. le professeur Alfred Fournier qu'appartient le mérite d'avoir, dans une étude spéciale (1), démontré que dans la grande majorité des cas l'ataxie locomotrice est de nature syphilitique.

J'ai démontré (2) que les paralgies de la troisième, de la sixième paire, les névralgies de la cinquième paire et l'atrophie des papilles, se rencontrent très souvent dans l'ataxie syphilitique simultanément.

Nous pouvons résumer, en propositions suivantes la symptômatologie caractéristique de la syphilis intra-oculaire :

1° L'apparence trouble de la papille, les flocons filiformes du corps vitré, l'altération simultanée de la choroïde et de la rétine dans le segment postérieur, indiquent généralement l'existence de la syphilis.

2° L'existence simultanée des lésions dans les membranes dont la structure anatomique est différente, annonce presque toujours le mal vénérien. C'est ainsi que lorsqu'il y a une rétinite dans un œil et une iritis dans l'autre, ou que ces deux affections se rencontrent en même temps dans un seul œil, il y a de grandes probabilités de la cause syphilitique.

Cette complexité est tellement commune, que nous ne craignons pas d'avancer que les paralysies musculaires avec iritis ou hémiplégie avec iritis dénotent le même principe vénérien.

3° La choroïdite syphilitique peut donner lieu au développement d'une rétinite pigmentaire, mais le pigment infiltré dans la rétine formera souvent des cercles ou des demi-cercles semblables aux syphilides tégumentaires, comme le remarque très justement Alfr. Fournier.

§ 3. — Troubles visuels dans la glycosurie.

Sous l'influence de la glycosurie les organes de la vue sont très souvents atteints, et il importe beaucoup de les connaître à fond, d'abord parce que la connaissance de la cause de la maladie

(1) Alfred Fournier, *De l'ataxie locomotrice d'origine syphilitique*. Paris, 1882.
(2) Galezowski, *Leçons sur les affections ataxiques* rédigées par Despagnet. Paris, 1885.

en facilite le traitement, et ensuite parce que les troubles visuels peuvent nous mettre quelquefois sur la voie du diagnostic de la maladie générale.

Henry Marsh a démontré le premier que la glycosurie est très fréquente, et qu'elle échappe souvent à l'observation, soit que les malades n'éprouvent pas de perturbation dans leur santé, soit qu'ils se plaignent de quelques accidents morbides insignifiants, que le médecin lui-même ne songe pas à attribuer à une cause générale quelconque.

D'après les recherches de Goolden, Paggle, Fischer et d'autres, la glycosurie peut être passagère, et être provoquée par une blessure, une contusion, une chute sur les pieds, des coups sur le dos, des efforts violents, etc., ou bien elle se développe dans le courant d'une autre maladie quelconque. Cette glycosurie guérit facilement et avec elle tous les autres accidents qui l'accompagnent, comme cela est arrivé dans un cas rapporté par Szokalski (1).

Mais il existe une autre classe des maladies diabétiques, ce sont des glycosuries essentielles, ou le *diabète vrai*, dans laquelle les urines contiennent depuis un gramme jusqu'à 50 et 60 grammes de glycose par litre et même au delà, et dont la densité, de 1,015 qu'elle pèse normalement, s'élève à 1,030, jusqu'à 1,074 d'après Bouchardat (2). Les urines diabétiques contiennent aussi quelquefois de l'albumine, mais on observe surtout cette complication, d'après Trousseau, vers la dernière période de la maladie.

Les accidents glycosuriques éprouvés par les malades sont très variés, mais le plus souvent ce sont des symptômes nerveux consistant en une perversion de la sensibilité, de la motilité, et de digestion, apparition de clous, et d'anthrax, les gangrènes spontanées et enfin les troubles visuels. Ces derniers symptômes sont loin d'être constants, mais ils acquièrent quelquefois un aspect si caractéristique qu'ils peuvent à eux seuls constituer les signes importants pour le diagnostic.

Les altérations de l'appareil oculaire sont très complexes, et se traduisent par les maladies du cristallin, de la rétine, du nerf

(1) Szokalski, *Union médicale*, 23 avril 1853.
(2) Bouchardat, *Du diabète sucré ou glycosurie, son traitement hygiénique*. Paris, 1852, in-4.

Tableau synoptique des lésions oculaires chez les diabétiques.

MALADIES CONSTATÉES.	NOMBRE.	P. 100.	SEXE		MASCULIN.		FEMME. 23 ANS.	AU-DESSUS de 30 ans		AU-DESSUS de 40 ans		AU-DESSUS de 50 ans		AU-DESSUS de 60 ans		AU-DESSUS de 70 ans		AGES inconnus	
			HOMMES.	FEMMES.	4 ANS.	14 ANS.		HOMMES.	FEMMES.	HOMMES.	FEMMES.	HOMMES.	FEMMES.	HOMMES.	FEMMES.	HOMMES.	FEMMES.	HOMMES.	FEMMES.
Conjonctivites et altérations dans l'accommodation....	5	3.5	5	»	»	»	»	»	»	3	»	1	»	»	»	1	»	»	»
Kératites.....	4	2.8	2	2	»	»	»	»	»	1	»	1	»	»	1	»	1	»	»
Iritis.....	7	4.9	5	2	»	»	1		»	1	»	3	»	»	1	»	»	»	»
Choroïdites glaucomateuses.	4	2.8	3	1	»	»	»	»	»	2	1	1	»	»	»	»	»	»	»
Cataractes.....	46	31.0	18	28	»	»	»	1	»	1	2	7	6	6	16	1	2	2	2
Rétinites.....	27	19.0	17	10	»	»	»	»	»	4	»	5	»	10	6	»	1	»	1
Amblyopies.....	31	21.7	29	2	1	1	»	1	1	8	»	8	1	5	»	2	»	3	»
Paralysies des nerfs mol. de l'œil.....	10	7.0	8	2	»	»	»	»	»	»	1	»	»	6	1	»	»	2	»
Hémiopies.....	4	2.8	4	»	»	»	»	»	»	»	»	3	»	1	»	»	»	»	»
Décollements de la rétine..	3	2.1	2	1	»	»	»	»	»	»	1	1	1	»	»	»	»	»	»
Atrophies papillaires.....	3	2.1	3	»	»	»	»	»	»	»	»	1	»	»	»	»	»	»	»
	144	100.0	96	48	1	1	1	3	1	22	5	31	8	28	25	4	4	7	3

optique et des centres optiques cérébraux. Sans entrer dans tous les détails se rapportant à ces différentes affections, nous chercherons à résumer toutes les maladies oculaires glycosuriques. Le tableau statistique ci-contre, que j'ai rédigé et publié avec le concours de mon excellent confrère et ami le docteur Brachet, donnera la meilleure idée sur les altérations oculaires glycosuriques et sur leur fréquence relative.

Dans la pathologie oculaire du diabète, ces faits accidentels constituent des exceptions; ils devaient néanmoins être consignés.

L'étude du tableau ci-dessus dévoile de suite le véritable groupe des affections glycosuriques, il montre la fréquence des cataractes diabétiques ainsi que celle des amblyopies et des atrophies papillaires, des rétinites, des hémiopies et enfin des paralysies motrices. L'importance de ce groupe est telle que dans la totalité de ma statistique le nombre de ces diverses affections s'élève à 81 0/0.

L'âge des malades est indiqué par périodes de dix ans; à de rares exceptions près, le diabète n'est point une maladie de la jeunesse, c'est une dernière dyscrasie à subir, une diathèse sénile. C'est principalement de 50 à 78 ans qu'on observe ces complications, et dans ma statistique, sur 144 cas, 100 se rapportent à l'âge avancé.

De 40 à 60 le diabète serait plus fréquent chez l'homme (53 hommes, 13 femmes); mais passé cet âge on le trouve également dans les deux sexes (32 hommes, 29 femmes). La cataracte diabétique est beaucoup plus fréquente chez les femmes (28 femmes, 18 hommes); en revanche, l'amblyopie diabétique est presque exclusivement l'apanage des hommes (29 hommes, 2 femmes). — Il en est encore de même pour les rétinites (17 hommes, 10 femmes), les paralysies motrices (8 hommes, 2 femmes), les hémiopies (4 hommes). Cette révélation de la statistique montre une réelle différence d'action dans les deux sexes, où le diabète apparaît plutôt chez l'homme et s'y manifeste par des altérations plus nombreuses que chez la femme. Ne faudrait-il pas chercher la cause de cette différence d'action dans l'influence multiple d'états constitutionnels antérieurs à laquelle la femme est plus rarement soumise que l'homme, tels

que la syphilis, la goutte, l'alcoolisme, le paludisme, le tabagisme, les accidents traumatiques, les violents chagrins, suite de déceptions ambitieuses ; c'est très probable, mais je n'oserais point l'affirmer.

Mais revenons aux affections oculaires glycosuriques en détail :

I. **Cataracte diabétique.** — C'est par les couches corticales postérieures qu'elle débute, et elle reste ensuite stationnaire pendant de longues années, ou du moins sa marche est ordinairement assez lente.

Les cataractes diabétiques ne se rencontrent pas très souvent, et dans les statistiques que j'ai faites, je n'ai pas trouvé plus de 46 cataractes diabétiques sur 144 cas de troubles oculaires glycosuriques. Mais, si on compare les statistiques des auteurs de la fréquence de cette opacité chez les diabétiques, on trouve une divergence très grande. C'est ainsi que Bouchardat trouve un cataracté sur 38 diabétiques ; d'après Graefe la proportion serait de 1 sur 4, Zehender a trouvé 3 sur 126, et enfin pour Fauconneau-Dufresne, qui me paraît du reste le plus rapproché de la vérité, il n'y aurait qu'une cataracte sur 132 diabétiques.

Les premiers faits des cataractes diabétiques sont ceux rapportés par Benedickt, Berndt et Mackenzie. Hasner (1) avait remarqué un fait important, c'est que chez une personne de 26 ans, l'opacité cristallinienne, malgré le jeune âge, avait pris des caractères d'une cataracte dure.

Ce fait ne doit être considéré que comme exceptionnel, puisque tous les autres auteurs, Arlt entre autres, ont observé toujours des cataractes molles et à marche lente chez les diabétiques. Mais, comme il arrive souvent que le diabète survient chez les adultes, il s'ensuit, comme dit Graefe, qu'avec la mollesse des couches corticales, le noyau présente une certaine densité.

En ce qui concerne la pathogénie des cataractes diabétiques, Lohmeyer et Lecorché pensent qu'elles proviennent par défaut d'aliments nutritifs dans les liquides de l'œil, ainsi que par altération de la composition, ce qui est dû, selon eux, aux pertes considérables des liquides que subissent ces malades.

(1) Hasner, *Vierteljahrsschrift für praktische Heilkunde*. Prag, 1851, Bd. I, p. 138.

Perrin (1) a examiné l'humeur acqueuse chez les glycosuriques qu'il a opérés de cataracte, et il a constaté la présence du sucre dans ce liquide.

Desmarres père avait attiré l'attention sur les dangers que présente l'extraction de la cataracte chez les diabétiques; mais, avec les nouveaux procédés d'extraction, avec excision de l'iris, ces accidents ne sont plus à craindre. Perrin a obtenu des résultats assez satisfaisants chez les quatre de ces opérés diabétiques. Pour ma part, je n'ai pas vu plus d'accidents chez mes opérés diabétiques que chez d'autres, et il me semble qu'avec le procédé de Graefe l'opération de la cataracte glycosurique ne prédispose pas à plus d'accidents que les autres cataractes.

II. **Rétinite glycosurique.** — Dans un des précédents articles (2) nous avons examiné d'une manière toute spéciale les rétinites glycosuriques et ses différentes variétés. Dans cet aperçu général nous voulons nous occuper des relations qui existent entre ces altérations et l'état général de santé.

La rétinite glycosurique est caractérisée surtout par des hémorrhagies, disséminées, ou en nappes, et qui s'attaquent à une ou deux rétines. A côté des taches hémorrhagiques, on voit des taches blanches arrondies. Cette tendance aux hémorrhagies est propre au diabète, et elle est le résultat d'une altération des parois vasculaires, et d'une sorte d'endo-artérite, qui, dans certaines circonstances, donnera lieu à la formation du caillot obturateur, pour amener une embolie (Trousseau); et qui, dans d'autres cas, rendra les parois artérielles fragiles et susceptibles de se rompre (Galezowski). Nous avons rencontré la rétinite 27 fois sur 144 cas.

La glycosurie se rencontre assez souvent avec la goutte, et alors cette disposition aux hémorrhagies devient encore plus prononcée et peut donner lieu à des accidents mortels du côté du cerveau. Trousseau disait avec raison que les glycosuriques sont très souvent emportés par des accidents cérébraux apoplectiques.

J'ai donné des soins pendant les années 1874 et 1875 à la baronne de B..., âgée de 73 ans, qui souffrait depuis plus de

(1) Perrin, *Union médicale*, 15 janvier 1870.
(2) Voyez *Rétinite glycosurique*, p. 156.

vingt ans de rhumatisme goutteux. Elle était glycosurique, et les deux rétines présentaient de nombreuses taches hémorrhagiques. Sous l'influence du régime anti-diabétique sa santé s'était améliorée, et une grande partie des taches sanguines avaient disparu, lorsque cette année, au retour d'Aix-les-Bains, elle succomba à des accidents cérébraux.

III. **Glaucome hémorrhagique.** — Nous l'avons observé une seule fois chez un malade atteint d'une rétinite glycosurique double, que nous avons soigné avec notre distingué confrère le docteur Mesnard (de Vitry-le-Français). C'est au moment où la rétinite se trouvait améliorée, qu'un œil fut pris d'accidents glaucômateux hémorrhagiques tellement graves que l'énucléation du globe a dû être pratiquée.

IV. **Atrophie des papilles.** — Lecorché est le premier qui ait constaté, à l'autopsie, chez les glycosuriques, des atrophies de la rétine. Depuis, nous avons eu l'occasion d'observer quatre cas d'atrophies des papilles provoquées par cette diathèse. Ces atrophies ne diffèrent pas d'autres atrophies papillaires : les vaisseaux paraissent peut-être un peu plus rétrécis qu'ailleurs, les malades, de bonne heure, cessent de distinguer les couleurs. La marche relativement plus lente que d'autres affections analogues est souvent irrégulière ; la maladie s'arrête même pour plusieurs mois et la vue s'améliore, ce qui n'existe point dans l'ataxie locomotrice. Dans un cas analogue l'atrophie des papilles était accompagnée d'hémiopie homonyme. Chez tous ces malades les pupilles sont dilatées et immobiles, contrairement à ce qui existe chez les ataxiques.

V. **Hémiopie homonyme sans lésion ophthalmoscopique.** — Cette forme d'amblyopie est plus fréquente que les autres, je dirai même que les hémiopies homonymes se rencontrent plus souvent dans la glycosurie que dans toute autre affection. Nous avons observé presque toujours que la vision était abolie dans la moitié gauche du champ visuel, et cet état restait ensuite stationnaire pendant le reste de la vie. Graefe l'a observé dans un cas de glycosurie grave. Cette altération est probablement due à une embolie des vaisseaux qui se rendent aux corps genouillés ou à des hémorrhagies de ces mêmes organes.

VI. **Scotôme central et amblyopie sans lésion.** — Cette affection

peut exister dans un ou les deux yeux ; elle est accompagnée d'un trouble de la vue sans aucune lésion, et reste habituellement stationnaire. Il arrive quelquefois que cette amblyopie existe en même temps que les apoplexies rétiniennes, et alors le trouble persiste malgré la disparition d'hémorrhagies.

VII. **Paralysie de la sixième et de la troisième paire.** — L'affection des nerfs de la sixième paire soit d'un, soit de deux yeux, se rencontre aussi assez souvent, et cette altération s'explique facilement par l'existence de la lésion du plancher du quatrième ventricule, où se trouvent justement les noyaux originaires de ces nerfs moteurs. La paralysie de la troisième paire est moins fréquente, je ne l'ai observée que deux fois. Leber (1) rapporte encore des paralysies d'accommodation sans ou avec mydriase et des paralysies de la troisième paire.

§ 4. — Troubles visuels dans l'albuminurie.

Une des formes la plus constante d'altération rétinienne observée dans l'albuminurie est celle que nous avons décrite dans le paragraphe consacré à la rétinite albuminurique (2), et nous n'y reviendrons plus. Cette même affection peut se produire pendant ou après la grossesse, et elle constitue alors une série d'affections toutes différentes, que nous étudierons dans le paragraphe suivant.

Mais il y a des cas dans lesquels la rétine reste presque intacte, et toute l'altération ne se porte que sur le nerf optique. On a alors affaire à une *névrite optique double*. Des paralysies de la troisième ont été aussi observées par moi, dans l'albuminurie, mais ces cas sont rares.

§ 5. — Troubles visuels pendant la grossesse et la parturition.

I. **Rétinite albuminurique.** — La période gravidaire prédispose à des accidents oculaires plus ou moins graves, dont la forme la plus fréquente est sans nul doute la rétinite albuminurique. Il existe, d'après Gubler, un excès d'albumine dans le sang des femmes enceintes, qui peut être éliminé à un moment donné en grande quantité par les reins, et amener des accidents

(1) Leber, *Archiv f. Ophth.*, Bd. XXI, abth. III, p. 318, 1875.
(2) Voyez *Rétinite albuminurique*, p. 152.

albuminuriques. D'après Jaccoud, la pression de la matrice sur la veine-cave est aussi une cause d'albuminurie.

La rétinite albuminurique gravidaire ne diffère pas de la rétinite brightique, mais elle est souvent beaucoup moins développée; les hémorrhagies sanguines sont moins nombreuses, et on trouve des taches blanches disposées en éventail dans la région de la macula, qui peuvent persister même après l'accouchement.

II. **Hémorrhagies et anévrysmes miliaires de la rétine.** — D'après le docteur Peter (1), le sang des femmes enceintes est plastique et riche en fibrine, ce qui explique la prédisposition qui existe chez elles aux hémorrhagies. Du côté des yeux nous avons observé :

a) *Glaucôme hémorrhagique;* cette forme d'altération a été provoquée chez une de nos malades par une contusion de l'œil. Tous les traitements sont restés sans résultat, mais la maladie guérit toute seule après l'accouchement.

b) *Anévrysmes miliaires;* nous les avons rencontrés chez une femme enceinte, qui a reçu un coup sur l'œil; la vue est restée très sensiblement affaiblie (voyez fig. 3 et 4, pl. XXI).

c) Des *apoplexies* plus ou moins nombreuses peuvent se déclarer dans la rétine, d'un ou des deux yeux (Desmarres père).

III. **Névrite optique et atrophie de la papille.** — Ces altérations surviennent généralement d'une manière assez brusque, et elles sont dues à un épanchement de sang dans les méninges ou les centres optiques.

IV. **Scotômes et hémiopie.** — Les femmes enceintes sont souvent atteintes de symptômes nerveux, de scotômes ou d'hémiopie, sans qu'on trouve la moindre lésion dans les membranes internes des yeux. Tantôt la malade voit apparaître une mouche devant l'œil, tantôt elle se plaint de ne voir que la moitié des objets, et ces phénomènes sont accompagnés de maux de tête ou d'une syncope. Ces symptômes ne durent parfois que quelques minutes, mais parfois ils se prolongent pendant plusieurs heures et même pendant quelques jours et au delà. Généralement ces scotômes sont de nature purement nerveuse, ils se

(1) Peter, *Traité des maladies du cœur*. Paris, 1883.

dissipent sans laisser la moindre trace et sans qu'on ait besoin de prescrire à la malade d'autre traitement qu'un régime tonique combiné avec un exercice modéré. Ce ne sont souvent que des symptômes de la *migraine ophthalmique*.

V. **Iridochoroïdite puerpérale.** — Elle est le résultat de l'oblitération d'une des veines ciliaires, ce qui survient pendant la fièvre puerpérale grave, dans une *phlegmasia alba dolens* accompagnant l'apparition des foyers purulents de la matrice. Habituellement, dans ces cas, il existe une oblitération d'un ou de plusieurs vaisseaux ciliaires par des coagulums fibrineux qui s'introduisent dans le système vasculaire général par les vaisseaux utérins et la veine porte. Cette forme d'iridochoroïdite est très grave et compromet l'existence de l'œil dans la majorité des cas.

§ 6. — **Affections oculaires dans l'aménorrhée et la dysménorrhée.**

La fonction menstruelle joue un grand rôle dans la santé de la femme; en effet, lorsque cette fonction physiologique s'accomplit régulièrement, elle n'est accompagnée que de malaises insignifiants; mais, lorsqu'elle vient à être subitement supprimée soit par une émotion morale très vive, soit par une frayeur, la nature de la femme s'habitue difficilement à cet état anormal, et le sang se porte alors du côté des poumons, du cerveau ou des yeux, et provoque, dans ces organes, des lésions plus ou moins graves. Du côté de l'œil nous avons observé des iritis, des choroïdites atrophiques, des épanchements dans le corps vitré et des névrites optiques.

I. **Choroïdite atrophique sans ou avec iritis.** — Cette affection apparaît surtout chez les jeunes filles dans les premières années de leurs fonctions menstruelles, lorsque ces dernières tardent à venir ou qu'elles ne se font que d'une manière tout à fait incomplète. La maladie occupe habituellement le segment postérieur du globe, et s'étend tout autour de la papille, mais en laissant le plus souvent et pendant longtemps la macula intacte. Si la choroïdite n'est pas arrêtée à temps et que l'aménorrhée persiste, l'inflammation de la choroïde s'étend au segment antérieur de l'œil et y occasionne des iritis plus ou moins intenses, qui peuvent se terminer par la formation de synéchies

postérieures plus ou moins nombreuses et par une atrésie pupillaire.

La dysménorrhée et l'aménorrhée des femmes adultes amènent les mêmes accidents du côté de la choroïde, dans un ou les deux yeux. Quelquefois cette affection est suivie d'une iritis séreuse très rebelle qui ne cède qu'à la réapparition des règles, comme cela est arrivé chez une malade que nous avons vue en consultation avec nos éminents confrères Cusco, Chéron et Charcot (1).

II. **Névrite optique.** — La névrite optique peut se développer sous l'influence de la suppression subite et accidentelle des règles, de même qu'elle peut survenir vers l'âge de 45 à 50 ans pendant la période cataméniale.

La névrite optique n'offre pas ici d'autres signes que ceux qu'on rencontre dans les autres névrites, mais elle est habituellement monoculaire. Les vaisseaux rétiniens sont tortueux et recouverts par places d'exsudations blanchâtres. Lorsqu'on comprime le globe de l'œil avec le doigt, on s'aperçoit que quelques-unes des branches artérielles sont oblitérées.

Souvent la névrite optique survient chez les femmes hystériques, surtout lorsqu'une des crises nerveuses coïncide avec la période menstruelle. On serait tenté alors de rapporter les accidents oculaires à l'hystérie, tandis qu'ils sont dus en réalité à l'irrégularité ou à la suppression complète de la fonction menstruelle, comme nous avons eu l'occasion de nous en assurer chez plusieurs de nos malades.

Lorsque la névrite optique survient à la période cataméniale, elle est aussi monoculaire et ne cède qu'au traitement dérivatif, dirigé surtout sur les parties inférieures du corps.

Quand elle est double, elle est alors occasionnée par une affection des méninges ou du cerveau, souvent par des hémorrhagies méningées survenues près du chiasma. Nous avons eu l'occasion d'observer un fait de ce genre en consultation avec le docteur Peter; la malade perdit la vue par névrite optique.

III. **Rétinite apoplectique et exsudative.** — Des épanchements de sang peuvent survenir dans la rétine et amener des troubles

(1) Galezowski, *Recueil d'ophth.*, 1875, janvier, p. 45.

plus ou moins marqués. Ces hémorrhagies ne sont que monoculaires, elles sont sans gravité et se dissipent assez facilement.

En général, les affections dysménorrhéiques de l'œil ne présentent aucun signe caractéristique qui en fasse deviner la cause. Mais, si on examine successivement tous les symptômes qui accompagnent le trouble de la vue, et si on cherche à les comparer avec d'autres affections analogues, on arrive, par voie d'exclusion, à reconnaître la nature de la maladie.

§ 7. — Affections oculaires dans la goutte.

La diathèse goutteuse peut se traduire par des lésions plus ou moins prononcées des membranes oculaires, et donner lieu à des troubles visuels d'une certaine gravité.

Les malades atteints de la goutte régulière souffrent rarement de la vue; quelquefois leurs yeux semblent être, d'après Trousseau, couverts de flocons, mais ces symptômes disparaissent aussitôt que la goutte gagne le pied. Ceux qui sont affligés de tophus et de productions calcaires du côté de la peau peuvent présenter des dépôts analogues jusque dans les paupières, comme cela a déjà été marqué par Plater.

Mais c'est surtout dans la goutte irrégulière ou larvée, que des accidents plus ou moins graves peuvent se déclarer du côté des yeux comme cela a été démontré par moi et par le docteur Lecorché (1). Parmi ces affections nous devons signaler les suivantes :

I. **Iritis goutteuse.** — Elle débute souvent par une sclérite partielle, puis surviennent des accidents inflammatoires du côté de l'iris, suivies de synéchies postérieures.

L'*hyphéma* est un des symptômes propres à la goutte, qui accompagne tantôt une simple iritis, tantôt les altérations des membranes profondes de l'œil.

II. **Cyclite hémorrhagique.** — Dans la goutte anormale ou irrégulière, on voit la diathèse se traduire quelquefois par des accidents hémorrhagiques du côté des membranes internes de l'œil; ce sont des flocons du corps vitré qui apparaissent dans le segment antérieur sous forme de filaments épais, mas-

(1) Lecorché, *Traité de la goutte.*

quant la papille. D'abord peu nombreux, ces flocons apparaissent subitement; au bout de quelque temps leur nombre augmente, et il se produit, en même temps, dans la région du cercle ciliaire, une congestion qui est accompagnée de poussées inflammatoires très intenses semblables, sous beaucoup de rapports, aux accès aigus du glaucome. Des douleurs névralgiques s'étendent à toutes les branches de la cinquième paire; l'œil devient douloureux au toucher, larmoyant et sensible à la lumière sans que sa densité en soit augmentée. L'iris est aussi congestionné, il se dilate facilement avec l'atropine, et après plusieurs crises successives aiguës de la cyclite, on voit apparaître du sang dans la chambre antérieure. A partir de ce moment, la crise est arrêtée, les symptômes inflammatoires cessent et la maladie entre dans la période de résolution, mais en laissant des taches atrophiques plus ou moins nombreuses sur la choroïde.

La cyclite hémorrhagique est une des formes de la goutte larvée; elle survient d'une manière insidieuse comme l'asthme, la migraine, et comme certaines formes d'eczéma, ou de goutte viscérale. Souvent tous ces phénomènes se suivent à des intervalles plus ou moins longs, et ne disparaissent définitivement que lorsque la goutte se porte à son siège pour ainsi dire physiologique, c'est-à-dire aux articulations du pied.

III. **Mydriase.** — Cette affection est relativement rare dans la diathèse goutteuse, elle accompagne les accidents nerveux, cérébraux, tels que douleurs de tête, vomissements, vertiges, etc. Le vertige devient quelquefois très prononcé, et peut faire croire à l'existence d'une affection cérébrale.

IV. **Rétino-choroïdite sclérosique.** — On sait que les scléroses en plaques se rencontrent assez souvent dans la moelle, mais ce qui est moins connu, c'est que certaines portions de la rétine peuvent être altérées d'une manière très sensible, et donner lieu à des hémorrhagies et à des dégénérescences consécutives.

Jusqu'à présent nous n'en avons rencontré que trois cas, dont l'un se rapporte à une malade de la ville, que nous avons vue en consultation, en 1875, avec notre éminent maître et ami, le docteur Noël Guéneau de Mussy.

Cette affection débute généralement par des taches hémor-

rhagiques plus ou moins nombreuses dans la région de la macula ; puis, vient une dégénérescence sclérosique, luisante, accompagnée de dépôts de cholestérine.

Les taches exsudatives sont très blanches, disposées en cercle, et suivent les branches principales vasculaires qui contournent la macula. La figure 2 de la planche III représente cette altération.

Les exsudations goutteuses sont indélébiles, elles s'organisent définitivement et occasionnent des scotomes fixes et en forme d'anneaux au pourtour du point de mire. Dans les trois cas, le centre de la macula a été affecté et la vision centrale abolie.

V. **Choroïdite atrophique disséminée.** — Cette affection est caractérisée par de nombreuses taches atrophiques, entremêlées de taches blanches exsudatives, du volume d'une tête d'épingle, qui se distribuent par groupes isolés sur le fond de l'œil. L'affection se complique par moment d'accidents inflammatoires du côté de l'iris et de la sclérotique ; sa marche est lente, le trouble de la vue est marqué, mais elle n'aboutit jamais à la cécité (voyez fig. 1 et 2, pl. XXII).

§ 8. — Affections oculaires dans la fièvre typhoïde.

Tous les auteurs qui se sont occupés de la fièvre typhoïde ont signalé des troubles visuels de différentes natures, apparaissant soit pendant la durée de la maladie, soit dans la période de convalescence. Ces accidents ne sont point fréquents ; ils se traduisent par des lésions du segment antérieur de l'œil et des muscles extrinsèques ; ou bien, par des manifestations du côté du nerf optique et de la rétine.

I. **Nécrose de la cornée.** — Dans le cours de la fièvre typhoïde, on observe assez souvent l'existence d'une véritable ophthalmie catarrhale ; mais, si on examine de plus près, on reconnaît que c'est surtout la cornée qui est malade ; son segment inférieur en effet devient blanc. C'est une nécrose de la cornée qui dépend de l'affection de la cinquième paire ; cette membrane perd sa sensibilité à cause de la paralysie des nerfs ciliaires, elle s'altère consécutivement et se détruit complètement si on n'intervient pas à temps soit par une paracentèse, soit par l'application d'un bandage compressif, comme le conseille Trousseau.

II. **Embolies et thromboses des vaisseaux de l'orbite.** — Ces accidents sont relativement rares, mais ils n'en existent pas moins, après la fièvre typhoïde, comme on peut en juger par les travaux de Bourgeois (d'Étampes), de Trousseau et de Hayem (1). L'oblitération des vaisseaux par l'embolie peut amener, d'après ces auteurs, une gangrène sèche d'un membre, d'une moitié de la face ou de l'orbite, ou bien une hémiplégie.

Il est très probable que tous les phlegmons de l'orbite qu'on voit survenir dans le cours et au déclin de la fièvre typhoïde sont aussi dus à la thrombose ou à une embolie. Carron du Villards (2) en a rapporté des cas de ce genre.

III. **Embolie des vaisseaux rétiniens.** — C'est pendant la période de convalescence de la fièvre typhoïde, que les malades s'aperçoivent quelquefois d'un trouble de la vue. Lorsqu'il n'y a qu'un seul œil de pris, il est atteint quelquefois d'une cécité absolue, et à l'examen ophthalmoscopique nous avons pu constater une atrophie de la papille par embolie de l'artère centrale, qui avait dû se produire vers le déclin de la fièvre typhoïde. Ces cas ne sont cependant pas fréquents, et, pour notre part, nous n'en avons rencontré qu'un dans le service du docteur Vigla à l'Hôtel-Dieu. N'y a-t-il pas là une certaine analogie avec les mêmes altérations que nous avons rencontrées chez une malade atteinte d'un érysipèle de la face? Nous n'oserions l'affirmer avant d'en avoir acquis la certitude par l'examen d'autres malades semblables.

IV. **Périnévrite optique.** — Les altérations de la papille du nerf optique ne se rencontrent que d'une manière tout à fait exceptionnelle dans la fièvre typhoïde. Généralement on ne trouve de lésions ni dans la rétine, ni dans la papille.

Mais dans certaines formes de fièvres typhoïdes adynamiques ou ataxiques, malignes, il y a, comme on sait, la prédominance des symptômes cérébraux, ce qui dépend des inflammations des méninges et de la substance cérébrale, ainsi que Trousseau l'a démontré. C'est dans ces cas, que les deux nerfs optiques peuvent être pris, ce qui amènerait une périnévrite

(1) Hayem, *Progrès médical*, 1875.
(2) Carron du Villards, *Guide pratique pour l'étude et le traitement des maladies des yeux*, t. I, p. 468. Paris, 1847.

optique semblable sous tous les rapports à la névrite de la méningite tuberculeuse. Cette infiltration se dissipe peu à peu dans la période de convalescence, mais aux dépens de la substance propre du nerf qui subit une dégénérescence atrophique. L'atrophie de la papille qui survient en dernier lieu est stationnaire pendant le reste de la vie; elle n'amène pas la cécité complète, comme nous avons pu nous en convaincre par trois malades, dont l'une nous avait été adressée par Duchenne (de Boulogne). La malade conserva la vue quinze ans après sa fièvre typhoïde sans aucune altération ultérieure de la vue.

§ 9. — Affections de la rétine et du nerf optique dans la fièvre palustre.

Les fièvres intermittentes régulières sont ordinairement sans gravité et n'amènent qu'exceptionnellement des accidents oculaires. Il n'en est pas de même des fièvres intermittentes pernicieuses, qui occasionnent souvent, et surtout pendant la période algide, de graves lésions vers la rétine et le nerf optique. Les accidents qui surviennent dans l'une ou l'autre de ces formes sont proportionnés à la gravité de la diathèse palustre. Dans la forme régulière, nous avons distingué une sorte de rétinite apoplectique et exsudative avec infiltration séreuse péripapillaire, qui céda facilement à un traitement anti-périodique. Voici, du reste, le fait que nous avons observé avec le docteur Noël Guéneau de Mussy.

Obs. — Un élève de l'École normale est pris de violents maux de tête et d'une fièvre intense; quelques jours plus tard, il lui survient un trouble de la vue, et, à l'examen ophthalmoscopique, nous constatons une névro-rétinite double avec hémorrhagies multiples. Après un vomitif, la maladie prend tous les caractères d'une fièvre tierce, et c'est alors que le sulfate de quinine, administré à la dose de 50 centigrammes pendant plusieurs jours, amène la guérison de la fièvre ainsi que de la névro-rétinite.

Les troubles visuels, consécutifs à la fièvre pernicieuse, ne se rencontrent que très rarement en France et même en Europe; mais ils sont très fréquents en Algérie, à la Nouvelle-Orléans et dans certaines contrées de l'Amérique du Sud. Lorsque, après le premier ou le deuxième accès de fièvre per-

nicieuse délirante, convulsive ou syncopale, on réussit à sauver le malade, on s'aperçoit que ce dernier est presque aveugle et qu'il ne distingue plus que le jour. Puis, peu à peu, avec les progrès de la convalescence, l'acuité visuelle commence à revenir et, quelquefois même, elle reprend son état normal, ainsi que cela a eu lieu chez deux de nos malades. Mais, en général, le rétablissement de la vue n'est pas complet, car le champ visuel concentrique se trouve tellement rétréci, qu'il ne comprend plus qu'une étendue de quelques centimètres. A l'ophthalmoscope on constate une atrophie des papilles, avec une diminution très notable des vaisseaux centraux ; la substance du nerf optique conserve sa transparence normale.

Parmi les faits de ce genre que nous avons eu à observer nous pouvons en signaler trois des plus remarquables :

Obs. — M. S..., capitaine de l'armée d'Algérie, vint me consulter, en 1872, pour une amblyopie extraordinaire. A la suite d'une fièvre intermittente grave, accompagnée d'accidents cérébraux, il lui était survenu une atrophie des papilles avec diminution des vaisseaux centraux. Le champ visuel n'était pas entièrement perdu, mais il était affaibli à tel point, que le malade ne distinguait, sur le côté, que la lumière, et qu'il lui était impossible de suivre un objet en mouvement.

Obs. — M. H..., banquier à Paris, m'avait été amené par le docteur Kohn. Ce malade avait été pris, pendant son séjour à la Nouvelle-Orléans, d'une fièvre pernicieuse à la suite de laquelle sa vue s'était affaiblie d'une manière considérable. A l'examen, nous pûmes constater une atrophie partielle des papilles, un rétrécissement du champ périphérique avec la conservation de l'acuité visuelle normale. Pendant plus de vingt ans, la vision s'est conservée au même degré.

Obs. — Mademoiselle X..., Américaine, âgée de deux ans, présente des symptômes tout à fait semblables avec atrophie des papilles par tromboses vasculaires, survenus à la suite d'une fièvre pernicieuse. Son acuité visuelle se trouve conservée, mais le champ visuel rétréci.

On ne peut expliquer ces phénomènes, qui surviennent d'une manière si brusque, autrement que par un processus embolique. Peut-être y a-t-il là une de ces embolies pigmentaires

dont Frerichs (1) et d'autres auteurs allemands ont admis l'existence, et qui selon eux explique la pathogénie des fièvres pernicieuses en général?

§ 10. — **Affections oculaires dans l'alcoolisme.**

I. **Amblyopie sans lésions.** — Dans l'intoxication chronique produite par l'alcool, il se déclare bien souvent un trouble visuel tellement grave, que, d'après les symptômes fonctionnels, on pourrait croire à l'existence d'une atrophie des papilles, et pourtant, l'examen ophthalmoscopique ne présente aucune lésion. C'est donc dans les signes fonctionnels qu'on trouvera les caractères principaux de la maladie. L'acuité visuelle diminue graduellement au point que le malade ne peut quelquefois lire que le n° 6 ou 8 de l'échelle typographique. Les deux yeux sont pris en même temps et au même degré. La faculté chromatique étant altérée, tantôt les malades confondent toutes les couleurs entre elles, au point qu'ils ne distinguent pas l'or d'avec l'argent, tantôt ils accusent une persistance prolongée des impressions colorées.

L'hallucination étant aussi propre à l'intoxication alcoolique, il arrive que les malades croient voir des mouches, des souris, des rats ou serpents, etc. Les objets leur paraissent doubles, mobiles et, par moment, tremblotants.

Cette affection suit d'abord une marche progressive, puis elle s'arrête pendant quelque temps, pour entrer dans une période d'amélioration.

II. **Atrophie des papilles.** — Cette maladie est ordinairement consécutive à une amblyopie alcoolique dont la durée aura été plus ou moins longue. Les signes caractéristiques de cette affection ne diffèrent guère de ceux des autres variétés d'atrophies progressives, seulement les veines sont plus tortueuses que dans ces dernières (voyez la figure 2 de la planche XIV), quoique la papille ne présente pas la moindre trace d'infiltration séreuse. Cette atrophie peut rester longtemps stationnaire avant d'amener la cécité.

Dans l'alcoolisme chronique avec hémianesthésie et hémi-

(1) Frerichs, *Traité pratique des maladies du foie*, traduit par Dumesnil, 3e édit. Paris, 1876.

plégie, M. Magnan (1) a observé des amblyopies monoculaires, avec stase veineuse et de l'infiltration péripapillaire ou périvasculaire.

§ 11. — Amblyopie nicotinique.

Desmarres père et Sichel ont signalé les premiers des amblyopies nicotiniques. Hutchinson, Wordsworth, Apostoli en ont mentionné plusieurs cas.

Pour nous, il existe deux variétés d'amblyopies, comme nous l'avons indiqué le premier (2) : l'une est binoculaire sans lésion des membranes internes de l'œil, et ne diffère en rien de l'amblyopie alcoolique ; l'autre est monoculaire, et se présente sous la forme d'un scotome central, qui peut quelquefois s'étendre sur tout le champ visuel et amener la cécité. Mais, dans ce dernier cas, la vue revient d'une manière lente et progressive. Sous l'influence d'un régime convenable, la guérison peut être complète.

Quelquefois il peut se produire une diminution concentrique du champ visuel pour un temps plus ou moins long.

§ 12. — Altérations de la vue dans l'intoxication saturnine.

L'action toxique du plomb se traduit plus particulièrement par des accidents paralytiques du système musculaire général, mais elle peut aussi affecter les centres nerveux et donner lieu à des attaques d'épilepsie et de délire, à des coliques, etc.

Des phénomènes paralytiques se rencontrent aussi du côté de l'appareil musculaire de l'œil, mais ils sont relativement très rares. Dans d'autres cas l'intoxication saturnine frappe les nerfs optiques et entraîne l'amaurose plus ou moins complète.

I. **Paralysie saturnine des muscles de l'œil.** — L'abolition de la contractilité dans les muscles extrinsèques de l'œil est fort rare, et si l'on parcourt les travaux des auteurs qui se sont plus spécialement occupés de ce poison, on voit qu'à part Lancereaux, qui rapporte une paralysie du droit externe, on n'en fait généralement pas mention. Pour notre part, nous avons ren-

(1) Magnan, *De l'alcoolisme, des diverses formes du délire alcoolique*. Paris, 1874, p. 222.

(2) Galezowski, *Des amblyopies toxiques*. Paris, 1877.

contré deux faits de ce genre qui nous ont paru assez importants pour être signalés ici.

Le premier se rapporte à un malade du service provisoire d'Aran à l'Hôtel-Dieu ; cet individu était atteint depuis plusieurs semaines de coliques de plomb, d'une constipation opiniâtre avec vomissements, fièvre et violents maux de tête. Peu de temps après son entrée à l'hôpital, il fut pris d'un trouble de la vue très marqué. Appelé à donner notre avis au sujet de ces accidents oculaires, nous avons pu facilement reconnaître l'existence d'une paralysie incomplète des muscles droits externes et internes des deux yeux qui, par cela même, paraissaient fixes et immobiles dans leurs orbites ; la diplopie devenait tantôt homonyme, tantôt croisée, selon la position de l'objet fixé.

L'autre fait a été observé par nous sur un malade de notre clinique, en septembre 1875. C'était un peintre en bâtiments souffrant de coliques saturnines depuis plusieurs années. Il était, de plus, atteint, depuis un an, d'accidents cérébraux offrant une grande similitude avec le ramollissement du cerveau et d'un trouble de la vue consécutif à la paralysie des muscles oculaires. En effet, l'un de ses yeux restait complètement immobile, tandis que l'autre œil conservait tous ses mouvements.

Y avait-il là une altération directe des muscles, ou bien le poison avait-il attaqué les nerfs moteurs de l'œil ? La question est difficile à juger ; mais il me semble plus juste d'admettre la localisation de la maladie dans les nerfs de la troisième et de la sixième paire.

II. **Névrite optique avec atrophie consécutive.** — L'affection relativement la plus fréquente est celle du nerf optique ; elle se présente sous forme d'une névrite optique, qui se déclare après plusieurs attaques de coliques saturnines, suivies d'accidents cérébraux plus ou moins graves, comme nous l'avons démontré (1). La névrite optique peut accuser des formes très variées : tantôt elle est accompagnée au début d'épanchements sanguins multiples, ainsi que cela était arrivé chez une malade de

(1) Galezowski, *Etudes sur les amblyopies toxiques*. Paris, 1877.

M. Hutchinson (1); tantôt, au contraire, elle paraît se développer lentement, pendant plusieurs années, et présente, dès le commencement, l'apparence d'une atrophie avec infiltration péripapillaire; les artères sont diminuées de volume et entourées d'un liséré blanc.

Nous avons observé un fait de ce genre sur une femme de vingt-cinq ans, qui travaillait, depuis l'âge de huit ans, à blanchir les dentelles avec de la céruse. A vingt ans elle fut prise de coliques saturnines et de violents maux de tête avec vomissements; ces accidents furent bientôt suivis d'une attaque d'hémiplégie passagère et d'une diplopie. Peu à peu les troubles oculaires s'aggravèrent, et la malade perdit complètement la vue au bout de quatre ans. A l'examen ophthalmoscopique, fait le 12 septembre 1866, nous pûmes constater une atrophie des papilles avec traces de névrite optique.

III. **Amaurose sans lésion apparente.** — Il peut se produire aussi une cécité complète des deux yeux sans lésion, qui peut durer des mois entiers sans modifications, puis la vue reviendra progressivement. Un fait de ce genre s'est présenté en 1883 dans le service du professeur Potain à l'hôpital Necker et que nous avons pu examiner avec le professeur pendant plusieurs mois. La malade était aveugle. Puis, sous l'influence du traitement général et de l'électricité, la malade recouvra un certain degré de la vue. A l'intérieur, l'œil était sain et la papille anémique.

§ 13. — Amblyopie hystérique.

Les troubles visuels s'observent assez fréquemment chez les femmes hystériques, mais leur nature et leur symptomatologie ne sont pas bien définies. Nous avons, le premier, fait des recherches à ce sujet dans le service de Grisolle à l'Hôtel-Dieu (2), et plus tard dans le service de M. Charcot, à la Salpêtrière. Cet éminent maître a fait des études les plus complètes et les plus intéressantes sur l'amblyopie hystérique (3).

(1) Hutchinson, *On lead-poisoning as a cause of optic neuritis* (*Opthalm. Hospital Reports*. London, February, 1871, p. 7).

(2) Galezowski, *Les altérations du nerf optique et les maladies cérébrales*. Paris, 1865, p. 111.

(3) Charcot, *De la contraction hystérique*, 12e leçon; *Leçons sur les maladies du système nerveux*, 2e édition. Paris, 1875, p. 347.

Nous distinguons trois formes différentes de troubles visuels : les spasmes des muscles oculaires, les amblyopies et les amauroses.

I. **Spasmes musculaires.** — Les contractions spasmodiques des diverses branches de la troisième paire sont accompagnées d'un trouble visuel très prononcé. L'œil présente un strabisme convergent avec forte diplopie, ce qui est extrêmement gênant pour la vision. Les doubles images que les malades aperçoivent ne sont point fixes, elles subissent des déplacements en divers sens, ce qui est l'indice de la diplopie spasmodique, et non paralytique.

Les spasmes du droit externe sont relativement plus rares, mais, de même que les premiers, ils peuvent coexister avec la contraction spasmodique de l'orbiculaire. Il est bon d'ajouter que l'ophthalmoscope ne fait découvrir aucune lésion.

II. **Amblyopie hystérique.** — Cette affection est, dans la grande majorité des cas, monoculaire, et s'attaque, de préférence, à l'œil gauche. Elle est caractérisée par une diminution concentrique du champ visuel pour les couleurs, avec diminution notable de l'acuité visuelle, et par dyschromatopsie. Les femmes qui en sont atteintes sont prises, en outre, d'une hémiplégie du côté gauche, ou d'une hémi-anesthésie du même côté. Les symptômes de cette amblyopie sont les suivants :

1° L'acuité visuelle de l'œil gauche le plus souvent est notablement diminuée;

2° Le champ visuel est diminué concentriquement ;

3° Les signes de dyschromatopsie ou d'achromatopsie que j'ai démontrés le premier n'existent d'abord que dans un œil. Puis au bout de quelque temps, et dans une forme plus grave d'hystérie, la diminution concentrique du champ visuel pour les couleurs peut survenir dans l'autre œil, quoiqu'à un degré bien plus faible. La couleur violette se perd la première, comme cela est démontré par Charcot, et le champ visuel pour le violet est le plus restreint; vient ensuite la couleur verte, rouge, orangée et jaune. Le bleu a le champ visuel le plus étendu et se perd le dernier. Inversement, lorsque les couleurs commencent à revenir, c'est le bleu qui reparaît le premier, puis le jaune, l'orangé, le rouge, le vert et le violet.

Burq a démontré que par l'application des plaques métalliques d'or, d'argent, de cuivre, etc., sur les tempes, on fait revenir les couleurs. La même chose se produit sous l'influence de l'aimant. Mais alors, il se fait le transfert de la maladie d'un œil à l'autre, comme Charcot l'a bien démontré. Cette amblyopie ne présente généralement aucune lésion opthalmoscopique, bien que la maladie soit d'une longue durée.

Nous ne connaissons à cette règle qu'une seule exception : c'est le cas d'une malade du service du docteur Charcot à la Salpêtrière, qui, après avoir été affectée pendant quelque temps d'une amblyopie gauche, avait vu cette amblyopie s'étendre à l'autre œil. Nous avons pu, en outre, constater chez cette personne, à une époque ultérieure, le développement lent et progressif de la périnévrite optique.

Généralement l'amblyopie hystérique guérit sans laisser aucune lésion dans l'œil ; ce n'est qu'exceptionnellement chez une malade de notre clinique, que nous avons vu se déclarer une atrophie de la papille, un an après le début de l'amblyopie hystérique.

III. **Amaurose complète.** — La cécité complète de nature hystérique est relativement très rare. Elle peut exister dans un œil comme dans les deux yeux, mais elle est généralement de courte durée. Nous avons rapporté (1) l'histoire d'une malade du service de Maurice Raynaud à l'Hôtel-Dieu, laquelle avait perdu subitement la vue des deux yeux à la suite d'une frayeur, mais elle l'avait recouvrée au bout de trois jours. En comparant ce fait avec d'autres du même genre, nous pouvons avancer que les amauroses de nature hystérique ne durent que quelques minutes, quelques heures, ou tout au plus quelques jours, qu'elles ne sont jamais accompagnées de lésions ophthalmoscopiques, et qu'elles se dissipent d'elles-mêmes.

§ 14. — Altérations de la rétine dans les maladies du cœur.

Les altérations du cœur amènent des troubles circulatoires plus ou moins marqués dans tout le système vasculaire de l'organisme. C'est ainsi que nous observons des irrégularités ma-

(1) Galezowski, *Traité des maladies des yeux*, 2e édition, p. 602.

nifestes dans les pulsations artérielles, des stases veineuses et des dilatations des vaisseaux capillaires. Tous ces phénomènes témoignent d'un grand embarras circulatoire, qui peut donner lieu à la rupture des parois des vaisseaux et à des hémorrhagies. On sait que le rétrécissement de l'*orifice mitral* occasionne plus particulièrement qu'aucune autre affection du cœur des troubles dans la circulation capillaire, et qu'à une période avancée de son développement il peut amener des congestions sanguines du côté des poumons, du cerveau et d'autres organes.

L'œil n'échappe pas à cette loi, et tôt ou tard il devient le siège d'accidents semblables à ceux que nous venons de mentionner.

Nous distinguons quatre sortes d'altérations rétiniennes résultant d'affections cardiaques. Ce sont : les stases veineuses, les apoplexies, les exsudations rétiniennes, et les embolies de l'artère centrale.

I. **Stases veineuses de la rétine.** — Malgré la variété très grande des lésions du cœur, les troubles fonctionnels qui en résultent sont presque toujours les mêmes, et la seule conséquence pratique qui résulte de la notion du siège de la lésion est, comme dit Peter, la connaissance de l'époque plus ou moins tardive de l'apparition des troubles consécutifs (1), et encore ne découle-t-elle pas toujours de cette notion.

En général, il y a une stase ou hypérémie veineuse qui se développe lentement, mais progressivement dans les organes principaux, tels que poumons, cerveau, œil, etc.

Du côté de la rétine, nous avons rencontré souvent des stases veineuses très marquées, mais qui n'ont exercé aucune influence sur la vision, tout au plus quelques-uns de ces malades éprouvent-ils des éblouissements et des éclairs lumineux qui se dissipent rapidement. Pourtant on rencontre quelquefois des faits particuliers, dans lesquels les stases veineuses ont amené des troubles visuels persistants, et qui ne pouvaient s'expliquer que par une dilatation de tout le système capillaire de la rétine, comme on peut en juger par un fait très intéressant, que nous avons recueilli dans le service de M. Hérard à l'hôpital Lariboisière. Il s'agissait d'une fille âgée de 18 ans, atteinte d'une

(1) Peter, *Traité pratique des maladies du cœur*. Paris, 1883.

insuffisance mitrale très prononcée et dont la vue s'était affaiblie à tel point, qu'elle pouvait à peine lire les caractères n 18 de Jaeger ; il y avait des jours où elle voyait moins bien, et d'autres où la vue était meilleure. Elle éprouvait souvent des photophobies, des photopsies très accusées, visions lumineuses comparables à des fusées rouges et blanches. A l'examen ophthalmoscopique, nous avons pu reconnaître une congestion capillaire bien marquée, surtout dans la région de la macula (voyez la figure 1 de la planche III).

Mais les faits de ce genre ne sont pas fréquents et, pour notre part, nous n'en avons observé que quelques-uns tout à fait exceptionnels. Ordinairement ce sont les veines centrales qui sont développées, et cet état variqueux reste sans influence sur la vision.

II. **Apoplexies sans ou avec exsudations.** — Les hémorrhagies rétiniennes qui se développent sous l'influence des maladies du cœur sont habituellement monoculaires et se présentent sous des formes très variées. Elles forment rarement des taches isolées; le plus souvent on a affaire à cette forme d'hémorrhagie, qu'on a appelée *hémorrhagie capillaire*, caractérisée par la présence d'une multitude de petits foyers hémorrhagiques restant parfaitement isolés les uns des autres, et que Follin appelait *sablé hémorrhagique;* ou bien on voit des taches sanguines se réunir ensemble pour former des foyers plus ou moins grands.

Souvent on voit ces hémorrhagies se grouper autour d'un vaisseau principal, à une petite distance de la papille, et si c'est autour d'une artère que ces hémorrhagies sont distribuées, l'artère se trouve alors rompue, la circulation dans sa portion périphérique est abolie, d'où il résulte naturellement une perte du champ visuel dans la partie correspondant aux hémorrhagies. La figure 6 de la planche III représente cette variété d'apoplexies rétiniennes, que nous avons observée avec le docteur Peter, sur la personne d'un confrère venu de province pour nous consulter, et qui était atteint d'une insuffisance mitrale.

Dans d'autres cas, la rupture des vaisseaux s'étend à un nombre beaucoup plus grand des vaisseaux, et alors la rétine est recouverte de taches rouges très nombreuses, et qui se

trouvent éparpillées tout aussi bien le long des artères que des veines.

Il est très difficile de faire alors la distinction entre les apoplexies artérielles et les apoplexies veineuses, leur coloration étant presque toujours la même. Mais on aura une grande présomption de l'existence d'hémorrhagies artérielles, si la pulsation artérielle ne peut pas être obtenue dans l'artère correspondante à l'hémorrhagie. D'autre part, on trouve presque toujours, au voisinage des taches hémorrhagiques artérielles, des artères complètement exsangues.

Au milieu des foyers hémorrhagiques, on trouve généralement des taches blanches exsudatives plus ou moins nombreuses, et qui sont consécutives à la transformation que subit le sang épanché. Quelquefois même, les hémorrhagies disparaissent, et les taches exsudatives restent seules sur la rétine, comme cela a eu lieu chez une malade de M. le docteur Noël Guéneau de Mussy, que nous avons vue à l'ophthalmoscope (voy. figure 4 de la planche III).

Les hémorrhagies rétiniennes, qui sont consécutives aux affections cardiaques, sont généralement très longues à se dissiper, et si elles attaquent la région de la macula, la vision centrale dans ces cas ne revient que d'une manière incomplète. Il faut ajouter aussi que l'œil qui a subi une fois cette atteinte est prédisposé à des rechutes.

III. **Embolies de l'artère centrale.** — Laennec et Bouillaud (1) ont démontré les premiers que dans les affections du cœur il existe un certain nombre de lésions qui ne sont que passagères. Ce sont notamment des *végétations polypiformes*, de dimensions plus ou moins grandes, qui s'observent sur la surface des valvules. Ces concrétions gênent pendant quelque temps le jeu des valvules; peu à peu elles se dissolvent sur place, ou bien elles se détachent de leur point d'implantation, et sont lancées dans le torrent circulatoire pour aller oblitérer plus ou moins complètement le calibre d'un vaisseau quelconque du cerveau ou de la rétine, comme cela avait été démontré par Virchow. De là l'*embolie*.

(1) Bouillaud, *Traité clinique des maladies du cœur*. 2e édition. Paris, 1841.

L'oblitération des vaisseaux rétiniens se rencontre dans toutes les formes des maladies du cœur; souvent elle se produit chez des personnes qui présentent à peine un bruit de souffle. Mais il arrive, dans ces cas, que l'embolie rétinienne est provoquée par une frayeur ou une émotion très vive. La fièvre typhoïde ou érysipélateuse, la chorée et les perturbations menstruelles peuvent prédisposer à ces mêmes accidents ou à des tromboses. Dans ces derniers temps, nous avons eu en effet à soigner deux malades dont l'histoire est des plus intéressantes.

Le premier fait se rapporte à une personne qui nous fut adressée par M. le docteur Bergeron. C'était une dame âgée de 50 ans, qui, pendant la période de ménopause, avait été prise subitement d'une embolie de l'artère centrale de l'œil gauche, et chez laquelle notre éminent confrère n'avait pas trouvé d'autre lésion qu'un léger bruit de souffle au premier temps.

L'autre fait concerne une vieille dame âgée de 75 ans, qui a perdu la vue par trombose de l'artère centrale de la rétine pendant un érysipèle de la face. Nous n'avons rien trouvé au cœur, si ce n'est un léger bruit de souffle; la malade n'a jamais été sujette au rhumatisme, ni aux accidents indiquant une affection cardiaque. Mais le bruit de souffle peut être le résultat de ces mêmes végétations polypiformes dont la surface interne du cœur et ses valvules sont recouvertes, et qui produisent aussi les accidents oculaires.

§ 15. — Troubles visuels dans certaines affections gastriques.

Nombre d'amblyopies et d'amauroses n'ont d'autre cause qu'une irritation de l'appareil gastro-intestinal. Les auteurs anciens avaient déjà remarqué que, dans quelques cas, l'*amaurose imparfaite et curable* provenait des affections du système digestif. De là les noms d'*ophthalmie abdominale* ou d'*amaurose bilieuse*. Richter et Scarpa en ont aussi cité des exemples très nombreux; mais les opinions de ces pathologistes sont tombées dans l'oubli.

Nous avons eu l'occasion de distinguer un certain nombre d'atrophies des papilles avec des signes plus ou moins nombreux d'ataxie locomotrice fausse, et sur lesquelles nous donnerons quelques détails.

Atrophie des papilles. — Nous avons établi (1) que, sur 168 cas, 7 fois l'atrophie du nerf optique était occasionnée par des perturbations profondes de l'appareil digestif. Depuis, nous avons eu l'occasion d'observer des faits nouveaux, très intéressants et assez nombreux, produits par des causes analogues.

Les atrophies de la papille que j'ai rencontrées dans les affections gastriques présentaient des phénomènes des plus caractéristiques, qui se rapportaient non seulement à l'œil, mais à la santé générale. On trouve, en effet, chez les individus atteints de cette maladie, des symptômes très marqués de l'affection spinale, ressemblant d'une manière si frappante à l'ataxie locomotrice, que souvent l'on confond la première de ces affections avec la seconde. Cette erreur est d'autant plus facile à commettre qu'il existe, ainsi que le professeur Charcot l'a démontré, un certain nombre d'ataxies locomotrices dans lesquelles les troubles gastriques sont des plus accentués et se traduisent par des vomissements, des douleurs et des crampes épigastriques, des digestions défectueuses, etc.

1° *Symptômes de l'ataxie locomotrice fausse.* — Les symptômes qui caractérisent cette affection ressemblent beaucoup, disons-nous, à ceux de l'ataxie locomotrice au début. Les malades éprouvent, pendant plusieurs mois, des douleurs lancinantes, qui se propagent au loin, ne durent que quelques minutes, mais reviennent très fréquemment et par accès. Ces douleurs sont passagères, mais il en existe d'autres qui sont plus persistantes et qui durent plusieurs heures sans discontinuer; elles se concentrent tantôt dans le mollet, tantôt au tronc, ou bien encore au creux de l'estomac, au front, aux tempes, ou quelquefois même à la nuque. Ces maux de tête sont par moments très violents; ils occupent la moitié du crâne, comme dans les migraines, et sont pris pour elles, surtout lorsqu'ils sont accompagnés de vomissements, comme cela a lieu quelquefois.

2° Les *troubles digestifs* constituent un des phénomènes pré-

(1) Galezowski, *De l'atrophie de la papille* (*Journal d'ophthalmologie*. Paris, 1872).

curseurs de la maladie; ils apparaissent même souvent avant les crises douloureuses. Les malades éprouvent des douleurs dans le creux de l'estomac, ils ont des renvois continuels après leurs repas, et, par moments, des vomissements qui surviennent sans cause bien définie. Au toucher, la région stomacale est sensible; souvent on y trouve une distension et un gonflement excessifs.

3° Ces phénomènes morbides n'inspirent pas ordinairement beaucoup d'inquiétude au malade, jusqu'au moment où la vue commence à s'affaiblir et où l'atrophie de la papille prend naissance.

4° Les atrophies de la papille qui se déclarent chez ces individus ne diffèrent en rien de celles qui accompagnent l'ataxie locomotrice. Ainsi, l'atrophie progressive de la papille du nerf optique s'annonce d'une manière très lente; elle débute d'abord dans un œil, et n'envahit l'autre qu'au bout d'un certain laps de temps.

a. Le champ visuel reste ordinairement intact, mais c'est l'acuité visuelle centrale qui s'affaiblit, ce qui fait que la portée de la vision diminue progressivement, au point qu'à cinq ou six pas les malades ne reconnaissent plus les personnes.

b. Dès le début de la maladie, l'œil cesse de distinguer les couleurs, et il confond le rouge et le vert avec le gris, et le violet avec le bleu.

5° La pupille, habituellement, subit des modifications sensibles : elle devient large et immobile, souvent irrégulièrement dilatée, et forme des inégalités dans différentes parties de sa circonférence. Dans l'atrophie ataxique, elle est beaucoup plus souvent à l'état de myosis.

6° L'aspect ophthalmoscopique de la papille ne diffère en rien de la papille chez les ataxiques : elle est blanche, nacrée, par suite de l'absence des vaisseaux capillaires, nourriciers; les vaisseaux centraux restent sans changement.

7° Ces atrophies sont souvent accompagnées de névralgies périorbitaires, qui viennent par crises, tantôt sous forme aiguë, tantôt comme des douleurs sourdes, gravatives.

8° Un des points les plus remarquables de cette maladie,

c'est l'existence des symptômes de l'ataxie locomotrice.

En effet, les malades atteints de cette infirmité éprouvent de la faiblesse dans les jambes et, par conséquent, de l'hésitation dans la démarche, sans que pour cela les muscles soient attaqués dans leur force.

Si l'on réunit tous ces symptômes aux symptômes morbides oculaires, on a un tableau de la maladie qui ressemble à s'y méprendre à l'ataxie locomotrice. Et pourtant nous venons de démontrer qu'il existe une certaine différence entre ces deux affections, et l'atrophie de la papille de cause gastrique pourra être arrêtée dans sa marche par le rétablissement des fonctions de l'appareil digestif. Mais quelle corrélation peut-on trouver entre l'atrophie du nerf optique et les affections gastriques?

On ne trouvera pas de rapports directs entre des organes éloignés et dont les rôles physiologiques diffèrent complètement. Lorsqu'on étudie les lois de l'action réflexe dans le système nerveux, lorsqu'on compare les divers phénomènes qui s'observent dans les états pathologiques, on en trouve facilement l'explication. L'*action réflexe*, qui a été si bien étudiée dans les vivisections par Claude Bernard et Brown-Séquard, et cliniquement par G. Sée, peut nous servir à répondre à cette question. On sait, en effet, que les nerfs de l'estomac proviennent du grand sympathique, et que toute la digestion se fait sous l'influence du plexus solaire et mésentérique. D'autre part, les expériences de Budge et de Claude Bernard ont démontré que, en sectionnant la portion céphalique du grand sympathique, on produit le rétrécissement de la pupille, et que le filet cervical n'agit que comme un conducteur des impressions nerveuses, dont le point de départ est une portion de la moelle épinière comprise entre la dernière vertèbre cervicale et la sixième vertèbre dorsale, et qui est appelée *région cilio-spinale*. Et si l'excitation légère, non douloureuse, comme dit Claude Bernard (1), des nerfs de sentiment, suffit à déterminer un mouvement dans les parois auxquelles ces nerfs se répandent; de même, par une action réflexe, l'irritation permanente des or-

(1) Claude Bernard, *Leçons sur le système nerveux*. Paris, 1858, t. II, p. 359.

ganes qui reçoivent l'innervation du grand sympathique peut se traduire par des troubles marqués de l'organe de la vue. Le fait de la dilatation des pupilles, chez les enfants qui ont des vers intestinaux, ne peut s'expliquer autrement que par la même loi de l'action réflexe.

C'est dans le traitement que nous avons trouvé la confirmation de l'opinion émise par nous, que ces atrophies des papilles, de même que les symptômes nerveux généraux qui les accompagnent, sont dues à l'affection de l'appareil digestif.

On sait combien est grave l'atrophie des papilles dite progressive; elle atteint successivement toutes les fibres du nerf optique, et aboutit à une cécité complète. Cette maladie est cependant guérissable, si l'on s'y prend à temps. L'emploi répété des vomitifs, dans cette forme d'atrophie, m'a donné d'excellents résultats là où les autres moyens, tels que l'iodure ou le bromure de potassium à hautes doses et pendant des mois, étaient restés sans effet. C'est par les vomitifs, joints, pour certains malades, aux purgatifs, et pour d'autres aux toniques, que j'ai obtenu ces heureux résultats, alors que plusieurs de mes confrères employaient, sans succès, les préparations mercurielles et iodurées, ou bien l'électrisation à courants continus (1).

§ 16. — Troubles visuels dus aux diarrhées chroniques.

On connaît l'influence désastreuse des diarrhées chroniques, catarrhales, sur la santé générale. Lorsque, en effet, la phlegmasie catarrhale s'est concentrée de préférence sur un point quelconque de l'intestin, et qu'elle y a pris, comme dit Trousseau (2), droit de domicile, alors on a affaire à une maladie des plus graves et que rien ne peut guérir radicalement, ni même arrêter momentanément. Souvent elle est compliquée d'une affection tuberculeuse du péritoine ou d'une autre cachexie générale. Souvent aussi l'état d'amaigrissement et d'épuisement général est provoqué par une diarrhée rebelle et qui, pendant des années, a résisté à tous les traitements, soit que

(1) Galezowski, *Union médicale*, 7 mars 1876.
(2) Trousseau, *Clinique médicale de l'Hôtel-Dieu*, 7e édition. Paris, 1885, t. III, p. 122.

la cause de la maladie ait été méconnue, soit que les conditions hygiéniques n'aient pu être modifiées convenablement.

Notre maître, Trousseau, nous a montré, dans ses admirables leçons cliniques, combien il est difficile de venir à bout d'une diarrhée chronique, et il cite, entre autres, l'histoire d'une femme qui entra dans son service pour une diarrhée opiniâtre qui persista pendant treize mois, se compliqua de lientérie, de gastralgie, de vomissements, et qui, après avoir résisté à une foule de remèdes, céda enfin au traitement mercuriel, aux bases de sublimé, parce que Trousseau attribua la maladie à la syphilis; et c'est vingt-trois mois seulement après l'entrée de la malade que la guérison complète put être obtenue.

Jules Simon (1), médecin de l'hôpital des Enfants, a publié des faits des plus remarquables de diarrhées chroniques datant de plus de vingt ans, que rien ne pouvait arrêter, qui menaçaient de faire succomber les malades, et qui guérissaient avec une extrême rapidité par le sulfate de quinine; il s'agissait là de diarrhées d'origine palustre. Il guérit aussi des diarrhées chroniques contractées dans les pays chauds, et datant de huit mois, avec de l'opium porté à des doses toxiques.

Ces faits prouvent qu'une diarrhée chronique peut mettre la vie de l'individu en danger, en amenant l'anémie, l'émaciation générale, la perte de l'appétit, etc. Des perturbations aussi graves ne peuvent se produire sans qu'il en résulte de temps en temps des troubles nerveux plus ou moins sérieux qui se traduisent, chez certains individus, par des troubles visuels particuliers, se présentant tantôt sous la forme d'une *amblyopie diarrhéique*, tantôt sous la forme d'une *rétinite périvasculaire exsudative*.

I. **Amblyopie diarrhéique sans lésion.** — Cette affection est caractérisée par un trouble visuel très prononcé dans les deux yeux, qui se déclare brusquement. La vue devient voilée, l'acuité visuelle diminue au point que les malades peuvent à peine distinguer les caractères n°s 10 ou 20 de l'échelle typographique; le

(1) J. Simon, *Notes pour servir à l'histoire de quelques diarrhées spécifiques* (*Archives générales de méd.*, 1870).

soir, la vue paraît reposée, les malades déclarent qu'ils voient mieux: mais c'est une pure illusion : ils voient moins de brouillard, parce qu'il fait plus sombre; mais ils ne distinguent pas mieux. Cette amblyopie reste ordinairement stationnaire pendant des mois entiers, sans aucun changement.

A l'examen ophthalmoscopique, on ne trouve rien de particulier; la papille et la rétine sont normales, quelquefois un peu pâles, anémiques.

J'ai rencontré cette forme d'amblyopie chez cinq de mes malades. Trois d'entre eux ont été guéris : l'un au bout de deux mois, l'autre au bout de six mois, le troisième au bout de huit mois. Chez les deux autres, je n'ai pas pu constater d'amélioration, l'un et l'autre ayant cessé de venir très peu de temps après avoir commencé le traitement. C'est en guérissant la diarrhée que j'ai cherché à rétablir la vision, et cette médication a toujours été suivie d'un succès complet.

II. **Rétinite périvasculaire.** — J'ai rencontré cette forme d'affection chez deux malades atteints de trouble visuel très marqué avec diminution notable de l'acuité visuelle. Chez l'un la vision s'était affaiblie progressivement après six ans, et chez l'autre après onze ans de diarrhée chronique qui n'a pu être guérie par aucun traitement. Ils furent soumis au régime convenable et à l'usage l'un de l'iodure de potassium à haute dose, et l'autre du nitrate d'argent administré sous forme de pilules et de lavements; la vue s'est sensiblement améliorée, et les taches exsudatives ont diminué d'étendue. La figure 1 de la planche XXVII représente cette variété d'altération.

En résumé, l'influence des altérations intestinales chroniques sur la vision est beaucoup moins grave que celle des affections gastriques. Les amblyopies qui en résultent ne sont que la conséquence d'un affaiblissement général de l'organisme et d'une sorte de chloro-anémie.

CHAPITRE II

TROUBLES VISUELS DANS LES MALADIES CÉREBRALES

Il existe certaines affections cérébrales dans lesquelles le sens de la vue ne prend aucune part, et où l'on ne trouve point d'altérations, ni du côté des nerfs optiques, ni du côté des nerfs moteurs. L'examen des yeux, dans ces cas, reste absolument négatif.

Mais dans un grand nombre d'autres affections de l'encéphale, les altérations de l'organe de la vue sont presque constantes et tellement caractéristiques, que, d'après les lésions oculaires, on peut reconnaître la nature de l'affection cérébrale elle-même.

L'étude de ces différentes altérations oculaires est intéressante, elle nous permet souvent de faire un diagnostif différentiel entre des affections très diverses et qui, sans cette notion, seraient restées complètement méconnues. Le résultat négatif de même que la présence des symptômes oculaires n'auront de valeur séméiologique, qu'autant qu'ils seront corroborés par d'autres symptômes rationnels de la maladie. C'est donc à cette étude que nous allons consacrer ce chapitre, et nous aurons surtout à examiner les méningites, les tumeurs cérébrales, les apoplexies des méninges et du cerveau, le ramollissement cérébral, les aphasies, les scléroses en plaques et l'ataxie locomotrice.

§ 1er. — Altérations oculaires dans les méningites.

La méningite se présente ordinairement sous des formes très variées, et au point de vue anatomo-pathologique on distingue des méningites tuberculeuses, rhumatismales, des pachyméningites, etc., etc. Les méningites simples rhumatismales traumatiques ou scrofuleuses se rencontrent habituellement chez les adultes, et s'étend surtout à la convexité des hémisphères, où elle peut être limitée, d'après Andral, à un seul lobe cérébral, au cervelet, ou à une partie circonscrite

de ces surfaces. Cette affection occupe, au contraire, très rarement la base du cerveau.

Il n'en est pas de même de la méningite tuberculeuse ; celle-ci se rencontre, comme on sait, de préférence chez les enfants, et d'après Barthez et Jules Simon, c'est dans la période de 3 à 8 ans que l'affection a lieu le plus habituellement. Elle occupe, dans l'immense majorité des cas, la base du cerveau, dans le voisinage de la selle turcique et du rocher. On comprend, dès lors, que l'inflammation des méninges à la base du cerveau, et près du chiasma des nerfs optiques, puisse amener des accidents inflammatoires dans la substance propre des nerfs optiques et se propager même jusqu'à la papille.

L'examen ophthalmoscopique fait dans cette forme de la maladie permettra de constater une névrite optique avec ou sans apoplexies. Cette même inflammation méningée s'étend à d'autres nerfs crâniens et amène des paralysies.

C'est ainsi qu'on rencontre du côté des yeux des névrites optiques, des paralysies des nerfs oculo-moteurs, des mydriases, des ulcères de la cornée et des tubercules dans la choroïde.

I. **Névrite et périnévrite optiques.** — La névrite optique qui accompagne la méningite sera d'une valeur considérable pour le diagnostic de la maladie cérébrale elle-même.

Elle est caractérisée, comme nous l'avons vu plus haut, par une infiltration séreuse péripapillaire, limitée à une zone qui ne dépasse pas un demi-diamètre autour de la papille (Voyez la figure 4 de la planche XII). Celle-ci, au début, est rouge, injectée, les vaisseaux sont engorgés et, par places, recouverts d'une exsudation, surtout au pourtour de la pupille. Peu à peu, cette infiltration augmente et étrangle la papille, les vaisseaux se rétrécissent et disparaissent, et, si la maladie persiste, il en résulte forcément, au bout de quelque temps, une atrophie des papilles.

Cette névrite n'est pas le résultat, comme on l'a dit à tort, d'un épanchement séreux entre les deux gaînes du nerf optique, mais elle est, au contraire, la conséquence naturelle de la propagation de l'inflammation le long des méninges à la gaîne intime et à la substance propre du nerf optique. L'étranglement des artères rétiniennes et les dilatations variqueuses des veines amènent souvent la rupture des capillaires, rupture suivie bientôt de l'ap-

parition de taches hémorrhagiques plus ou moins nombreuses, soit sur la papille elle-même, soit sur les différentes parties de la rétine. Quelquefois on trouve des taches exsudatives dans la région de la macula, semblables à celles de la rétinite albuminurique, et qui se résorbent, au bout de quelque temps, sans laisser de traces.

L'existence d'une névrite optique binoculaire doit nécessairement faire penser à une méningite basilaire, qu'elle soit de nature tuberculeuse, rhumatismale, syphilitique, traumatique ou scrofuleuse ou typhoïde.

Mais nous devons déclarer, d'autre part, que contrairement à l'opinion de quelques auteurs, toutes les méningites ne sont pas accompagnées de névrite optique. Un certain nombre, en effet, n'atteignent pas la base du cerveau, ce qui fait que l'on ne trouve, à l'ophthalmoscope, aucune trace d'altération rétinienne.

A l'appui de cette assertion, nous pourrions rapporter des centaines de cas de méningites observés par nous dans les hôpitaux de Paris. Nous n'en citerons que quelques-uns parmi les plus marquants.

Obs. — Un malade du service de Trousseau à l'Hôtel-Dieu (salle Sainte-Jeanne) est atteint d'une méningite rhumatismale aiguë en 1865 ; les articulations devenues libres, la maladie s'était portée en entier sur les membranes du cerveau et sur la plèvre. Il y avait une fièvre très intense, de l'agitation, du délire, de l'insomnie, de la céphalalgie. L'ophthalmoscope n'avait révélé aucune lésion. A l'autopsie on a trouvé une pachyméningite, avec épanchement séreux sous-arachnoïdien à la surface des hémisphères, et rien à la base.

Obs. — Un enfant du service de Grisolle à l'Hôtel-Dieu est atteint, à la même époque, d'une méningite à forme très irrégulière; la symptomatologie est tellement irrégulière, et le diagnostic si difficile, que le malade est proposé comme sujet de concours pour les hôpitaux. L'ophthalmoscope ne nous a dévoilé aucune altération, ainsi que cela a pu être constaté par le professeur Grisolle et par le docteur H. Liouville, alors chef de la clinique. L'enfant est envoyé dans un service de Bicêtre, dirigé provisoirement par Liouville; il y reste quelque temps et meurt; à

Nous avons rapporté (1) l'histoire d'un enfant âgé de 5 ans, qui avait été pris d'accidents de méningite latente avec névrite optique double suivie de cécité complète. Il resta aveugle deux mois, et, sous l'influence de vésicatoires volants promenés sur toute la tête, de purgatifs et de l'iodure de potassium, il fut complètement guéri.

II. **Mydriase et inégalité des papilles.** — Depuis longtemps les auteurs avaient signalé l'existence de la mydriase dans les méningites; Trousseau et Andral l'avaient observée chez les adultes dans la fièvre typhoïde; Barthez et Rilliet l'ont rencontrée dans les méningites tuberculeuses.

Depuis les recherches ophthalmoscopiques, c'est dans les névrites optiques tuberculeuses que nous avons, le plus souvent, observé ce signe avec J. Simon. Nous avons pu constater, en outre, que chez certains malades qui ne présentent pas de lésions du côté des nerfs optiques, les pupilles deviennent irrégulières, et forment par places des encoches, comme si elles étaient adhérentes au cristallin.

D'autre part, on remarque souvent et à différentes périodes de la maladie, que la pupille n'a pas le même volume dans les deux yeux : dans l'un elle paraîtra large, tandis que dans l'autre elle sera rétrécie. Ce symptôme indique une altération de la substance cérébrale elle-même, et doit être considéré, par conséquent, comme très grave.

III. **Paralysie de la sixième et de la troisième paire.** — Chez les enfants atteints d'accidents nerveux et de fièvre, l'apparition subite d'un strabisme avec ou sans la chute de la paupière supérieure est toujours considérée comme un symptôme d'une haute gravité. Ce symptôme est dû, en effet, à une méningite basilaire, et selon que l'inflammation s'étend dans la direction des nerfs de la sixième ou de la troisième paire, on aura des paralysies de l'un ou de l'autre de ces nerfs, soit dans un seul œil, soit dans les deux yeux.

Un des caractères importants de ces paralysies, c'est la très grande mobilité dans leur évolution, comme cela a été déjà signalé avec raison par Stelwag (2). Elles se déclarent souvent

(1) Galezowski, *Recueil d'ophthalmologie*, 2e série, année 1875, t. II, p. 80.
(2) Stellwag, *Lehrbuch der praktischen Augenheilkunde*. Wien, 1870, p. 944.

dans un œil d'une manière subite, ne persistent que quelques heures ou quelques jours, et se dissipent totalement pour reparaître dans l'autre œil et sous une autre forme. Ainsi, il arrive assez souvent que d'un côté on a la paralysie de la sixième paire, qui est remplacée par la paralysie de la troisième paire de l'autre œil, et *vice versâ*. Guéneau de Mussy (1) a parlé de ces accidents et de la facilité avec laquelle on peut les distinguer d'autres formes analogues de paralysies d'oculo-moteurs. Ces paralysies, en général, sont rarement persistantes dans la méningite; néanmoins, nous voyons des enfants qui ont conservé pendant des années le strabisme convergent ou divergent après les accidents convulsifs et méningitiques. Chez une malade qui a succombé à l'Hôtel-Dieu à la suite d'une méningite, nous avons pu observer avec M. Lancereanx, pendant plusieurs semaines, l'apparition et la disparition alternative des paralysies de la sixième ou de la troisième paire conjointement avec de la périnévrite optique.

IV. **Ulcère et nécrose de la cornée.** — Les altérations de la cornée dans la méningite basilaire ont été démontrées depuis longtemps; elles sont le résultat de la propagation de l'inflammation au pourtour des racines de la cinquième paire, et cet accident est incontestablement dû, comme tous les autres accidents nerveux, à l'inflammation des méninges. Trousseau avait signalé la fonte de la cornée dans la fièvre typhoïde putride ou adynamique, et il attribue cet accident à ce que les malades dorment les paupières entr'ouvertes, et affirme qu'il lui suffit de faire une occlusion des paupières pour que la guérison eût lieu. Selon moi, ce fait ne prouve nullement que l'ulcération ne soit pas consécutive à la méningite et à la lésion de la cinquième paire; tout au contraire, les expériences de Snellen, en 1857, et celles de Büttner, ont démontré que si, après la section du trijumeau, on protège l'œil, les troubles trophiques ne se produisent plus dans la cornée. Ce qui a été observé par Trousseau dans la méningite typhoïdale se rencontre encore bien plus souvent dans la méningite tuberculeuse, surtout lorsque cette dernière accuse une marche lente, et s'étend vers le bulbe.

(1) Guéneau de Mussy, *Clinique médicale*, t. II. Paris, 1876.

V. **Tubercules de la choroïde.** — Dans un article précédent (page 209) nous avons décrit l'aspect ophthalmoscopique que présentent les tubercules développés dans la choroïde. Ce sont de petites exsudations blanchâtres ou blanc-grisâtres qui apparaissent sur les différents points du fond de l'œil, et font croire à l'existence d'une exsudation plastique ou d'une atrophie choroïdienne. Ces petites tumeurs sont tantôt isolées, tantôt multiples, et elles s'accompagnent habituellement d'une névrite ou d'une périnévrite optique.

§ 2. — Troubles oculaires dans les tumeurs cérébrales.

Les tumeurs cérébrales amènent, dans la grande majorité des cas, des troubles visuels plus ou moins marqués, qui se terminent habituellement par la cécité complète des deux yeux.

Depuis longtemps cette corrélation entre les tumeurs cérébrales et l'affaiblissement de la vue avait été signalée par différents auteurs. Abercrombie, Andral, Rayer, Bamberger, rapportent de nombreuses observations qui confirment ce fait. Il faut ici rendre justice à Oggle et à de Graefe, qui ont, les premiers, attiré l'attention sur l'existence des lésions ophthalmoscopiques. Une fois l'essor donné, chacun chercha à se rendre compte des lésions du nerf optique, et le nombre des faits de ce genre est assez considérable aujourd'hui, pour que nous puissions donner des signes positifs, nous dirons même pathognomoniques, de la maladie.

Pour bien comprendre le mécanisme par lequel le développement des tumeurs dans le cerveau entraîne le trouble ou la perte de la vue, il est bon de se rendre préalablement un compte exact de la localisation des tumeurs.

De la statistique que nos propres recherches et celles de Annuske (1) nous ont aidé à établir, il résulte que, sur 344 cas, tant anciens que nouveaux, l'altération de la vue n'a été mentionnée que 140 fois ; l'absence de toute lésion oculaire n'a été au contraire constatée que 19 fois.

Voici, du reste, le tableau des tumeurs cérébrales et de leur relation avec les lésions des nerfs optiques, que nous avons

(1) Annuske, *Die Neuritis optica bei Tumor Cerebri* (*Archiv f. Ophth.* B. XIX, Abth. III, p. 165).

diffère, en général, très peu de celle que l'on trouve dans la méningite tuberculeuse dont nous avons parlé plus haut. L'affection se déclare dans les deux yeux à la même époque ; mais, tandis que dans un œil la vue est quelquefois très affaiblie, ou même complètement perdue, dans l'autre elle se conserve encore pendant un temps relativement assez long. L'inflammation du nerf optique, ou plutôt la dégénérescence progressive que subissent ses fibres depuis la tumeur, qui est le point de départ de la dégénérescence jusqu'à la papille, qui en est le point culminant, est suivie d'un gonflement de la masse du nerf. Mais le trou sclérotical, ne pouvant pas se distendre, exerce une pression constante sur le tissu nerveux infiltré, et amène une interruption presque complète de la circulation artérielle. Le sang veineux, ne pouvant retourner, transsude dans le voisinage de la papille et forme une zone péripapillaire blanche ou d'un blanc grisâtre, semblable à celle que l'on trouvera dans la figure 1 de la planche X.

Il arrive parfois que, les veines étant trop distendues et leurs parois se trouvant, par cela même, affaiblies et amincies, des apoplexies se produisent sur différents points de la rétine.

L'*atrophie de la papille* est l'issue fatale de la maladie ; elle survient tôt ou tard, même lorsqu'on obtient, dans quelques cas rares, la résorption de la tumeur, comme cela est arrivé chez un jeune homme âgé de 25 ans, atteint d'une tumeur cérébrale syphilitique, que nous avons soigné en 1874 avec le docteur Alfr. Fournier. Ce jeune homme avait été atteint d'accidents cérébraux graves, de convulsions, de vomissements, de douleurs de tête, d'une névrite optique double très marquée et d'un sarcocèle syphilitique, puis, peu de temps après, d'une iritis. Sous l'influence d'un traitement mixte antisyphilitique, nous avons réussi à faire disparaître le sarcocèle et l'iritis ; les accidents cérébraux se sont dissipés aussi promptement, mais la vue s'est perdue définitivement, la névrite ayant été suivie d'une atrophie complète des deux papilles.

Cette atrophie diffère habituellement et d'une manière très frappante, au moins au début, de l'atrophie progressive ataxique du nerf optique. Les vaisseaux restent tortueux et en même temps ils deviennent fins, filiformes. La papille est d'un blanc

mat, entourée, vers ses bords, d'une sorte de voile blanchâtre qui est consécutif à l'infiltration séreuse produite pendant la période d'étranglement du nerf, et qui ne se dissipe presque jamais complètement, ainsi que nous l'avons démontré le premier dans un travail lu au congrès de Paris en 1862 (1). Pourtant il y a des cas où l'infiltration accompagnant la névrite optique est à peine marquée, et se dissipe totalement à l'époque où l'atrophie du nerf optique a lieu. Si les vaisseaux n'ont pas changé non plus de volume ni de direction, s'ils ne sont pas tortueux, on aura alors, après la disparition des phénomènes de névrite, la plus grande difficulté pour diagnostiquer cette atrophie de la forme progressive ou tabétique. C'est de cette façon seulement qu'on peut s'expliquer pourquoi l'origine inflammatoire de la maladie a été mise en doute dans certains faits rapportés par Pagenstecher et Hughling Jackson. Les traces de névrite ayant complètement disparu, on se trouve, vers la période ultérieure de la maladie, en face d'une atrophie de la papille qui ne paraît pas avoir une origine inflammatoire.

Dans la névrite optique et pendant la période inflammatoire, les pupilles se dilatent et deviennent immobiles ; elles commencent à se rétracter à la période atrophique, mais elles ne reprennent leur mobilité que lorsque la vue est, au moins en partie, revenue.

A ces symptômes intra-oculaires il faut ajouter la coexistence simultanée des paralysies des nerfs moteurs oculaires et d'autres nerfs crâniens. Mais ces paralysies n'existent que dans les tumeurs qui attaquent en même temps les nerfs optiques et les nerfs oculo-moteurs; nous considérons cette simultanéité d'affections comme une indication précise pour la localisation de la maladie cérébrale.

Si l'on examine avec soin tous les symptômes qui accompagnent les tumeurs situées dans différentes parties du cerveau, on arrive à constituer un tableau d'après lequel on peut faire le diagnostic de la maladie. Nous pouvons résumer cette symptomatologie dans les propositions suivantes :

I. **Tumeurs de la fosse cérébrale antérieure.** — Elles se portent,

(1) Galezowski, *Annales d'oculistique*. Paris, 1863.

d'une part, vers la masse cérébrale, et de l'autre, vers la paroi supérieure de l'orbite : là elles dépriment ou détruisent cet os, et se dirigent vers la cavité orbitaire. Il existe donc une exophthalmie suivie, au bout de quelque temps, d'une névrite optique binoculaire et d'un strabisme divergent ou convergent.

La perte de l'odorat accompagne très souvent la maladie, par suite de la compression des nerfs olfactifs.

Lorsque la tumeur se développe dans le voisinage de la *crista galli* et sur l'os ethmoïde, il survient de l'épistaxis plus ou moins abondante.

II. **Tumeurs de la glande pituitaire ou de la selle turcique.** — Elles amènent la cécité d'une manière presque instantanée, et l'on trouve une névrite optique binoculaire qui n'est que très peu prononcée; l'étranglement des fibres optiques, de même que l'engorgement des vaisseaux, n'existe point, et les signes ophthalmoscopiques font penser plutôt à une méningite qu'à une tumeur. Si la tumeur prend du développement, elle attaque par voisinage les nerfs auditifs, ceux de la sixième ou de la septième paire.

III. **Tumeurs du rocher.** — Cet os se trouve, par son sommet, rapproché de l'apophyse basilaire et de la selle turcique, et les tumeurs qui se développent dans le périoste du rocher, en s'étendant, envahissent successivement le nerf auditif, la septième paire, puis un ou deux nerfs optiques, et quelquefois même la troisième paire.

Les signes se rapportant à ces sortes de tumeurs sont les suivants :

1° La maladie débute par la paralysie de la septième paire d'un côté.

2° Les douleurs de tête, l'écoulement d'une oreille et la surdité d'un seul côté accompagne la maladie.

3° Le trouble de la vue reste monoculaire pendant longtemps, puis s'étend aux deux yeux.

4° La périnévrite optique est souvent très peu marquée, aboutit promptement à l'atrophie de la papille.

IV. **Tumeurs des hémisphères antérieurs.** — L'altération de la vue, dans les tumeurs des hémisphères antérieurs, ne s'observe que dans une période très avancée de la maladie, lorsque le

la suite d'une tumeur du lobe postérieur, nous n'avons rien trouvé du côté de la papille, quoique la vue fût perdue et qu'il y eût préalablement de l'hémiopie. En général, dans ces tumeurs, il y a hémiopie, perte prématurée de la vue, hémiplégie, convulsions et perte de la mémoire.

Les tumeurs qui envahissent les corps striés ne donnent lieu à des troubles visuels que lorsque la maladie se propage aux couches optiques et de là aux corps genouillés. Souvent dans ces cas la maladie est accompagnée d'une hémianopie homonyme.

VI. **Tumeurs du pédoncule cérébral.** — On rencontre rarement, dans le pédoncule cérébral, des tumeurs qui soient accompagnées d'altération de la vue. Lorsque, en effet, une tumeur se trouve développée vers le bord interne de cet organe, elle est, par cela même, éloignée et de la troisième paire et des bandelettes optiques, et elle ne donne point lieu, par conséquent, à des accidents oculaires. Mais, si des altérations analogues se produisent dans le plan inférieur et dans le voisinage de la bandelette optique, la dégénérescence devra se transporter, en suivant la bandelette, jusqu'au chiasma et y amènera une névrite optique. Quelquefois la lésion se trouve portée, de préférence, vers le pont de Varole, et atteint, en conséquence, les nerfs de la troisième paire d'un ou de deux côtés, ce qui occasionnera une paralysie de ces nerfs. Hérard, Beauvais et quelques autres auteurs ont rapporté des observations intéressantes se rapportant à ce genre de tumeurs.

L'analyse de tous les faits nous permet de tirer les conclusions suivantes au sujet de la symptomatologie de l'amaurose due à une altération du pédoncule cérébral :

1° L'hémiplégie existe du côté opposé à l'altération.

2° L'amaurose avec névrite ou atrophie de la papille existe au début, dans un œil, du côté correspondant à la tumeur, et, au bout de quelque temps, dans les deux yeux.

3° La paralysie de la troisième paire accompagne souvent l'altération du pédoncule cérébral.

VII. **Tumeurs de la protubérance annulaire et de l'apophyse basilaire.** — Les tumeurs de cette région n'amènent des altérations visuelles que dans un nombre de cas relativement très restreint, ce qui tendrait à prouver que l'amaurose ne dépend

pas de la lésion de cet organe, mais bien de la propagation de la tumeur aux parties voisines, et notamment aux tubercules quadrijumeaux situés dans le plan supérieur.

Le diagnostic des amauroses dues aux affections de la protubérance annulaire peut être établi d'après les signes suivants :

1° Hémianesthésie plus ou moins complète;

2° Hémiplégie croisée des membres et directe de la face, comme l'a démontré Gubler;

3° Embarras dans la parole et dans les idées;

4° Affaiblissement de l'ouïe;

5° Paralysie du nerf facial ;

6° Paralysie de la sixième ou de la troisième paire d'un côté ;

7° Perte progressive de la vue avec névrite optique accompagnant les tumeurs.

VIII. **Tumeurs du cervelet et de ses pédoncules.** — L'amaurose ne se déclare pas toujours dans ces productions néoplasiques. Elle ne survient que lorsque ces sortes de tumeurs se trouvent situées dans le voisinage des tubercules quadrijumeaux, ou lorsque l'inflammation secondaire s'étend, de proche en proche, depuis l'endroit occupé par la tumeur jusqu'aux organes centraux de la vision. Il se produit alors ceci de particulier, c'est que la cécité n'éclate pas au début, mais qu'elle survient, au contraire, peu à peu ; le trouble de la vue n'est même accompagné d'aucune lésion ophthalmoscopique pendant un temps relativement assez long, mais au bout d'un certain temps la névrite optique a lieu.

Les tumeurs des pédoncules cérébelleux moyens amènent toujours des névrites optiques et une cécité absolue.

Pour reconnaître une amaurose qui se déclarerait dans une tumeur du cervelet ou de ses pédoncules, on devra nécessairement prendre en considération les symptômes ophthalmoscopiques ainsi que tous ceux qui caractérisent les maladies du cervelet en général.

Ces signes sont :

1° Douleurs de tête, vers l'occiput, d'une extrême violence ;

2° Vomissements et nausées très fréquents;

3° Titubation vertigineuse, d'après Duchenne de Boulogne, et étourdissements;

4° Affaiblissement d'une partie du corps sans hémiplégie complète ;

5° Névrite optique dans les deux yeux ;

6° Absence de toute autre paralysie des nerfs crâniens.

§ 3. — Altérations de la vue dans les apoplexies cérébrales et méningées.

Pendant longtemps on a cru aux accidents cérébraux graves dépendant d'une simple congestion encéphalique. Trousseau le premier et, en dernier lieu, le professeur Charcot ont démontré qu'une simple congestion ne peut pas amener des paralysies des nerfs ou des organes, mais qu'il faut pour cela qu'il y ait une lésion matérielle grave, telle que hémorrhagie, embolie, ramollissement, etc. Toutes les fois, au contraire, que les accidents cérébraux se dissipent promptement, on doit admettre l'existence d'attaques épileptiques ou hystéro-épileptiformes.

I. **Apoplexies cérébrales.** — Les apoplexies cérébrales n'amènent que rarement des troubles de la vue, ce qui dépend, croyons-nous, de ce que ces hémorrhagies sont habituellement situées dans certaines portions de l'encéphale qui n'ont aucun rapport avec la vision. Et, comme les altérations qui se déclarent autour du foyer hémorrhagique sont le plus souvent stationnaires et n'occupent qu'un rayon relativement minime de circonférence, il s'ensuit que les organes centraux visuels restent intacts, pendant qu'il existe des foyers apoplectiques dans leur voisinage.

C'est ainsi qu'on peut s'expliquer pourquoi il n'y a point de troubles visuels dans les hémorrhagies du corps strié et du centre des couches optiques, du cervelet, etc., tandis que les tumeurs situées dans ces mêmes régions amènent tôt ou tard une altération de la vue.

Sur 26 cas d'apoplexie cérébrale relatés par Calmeil (1), la cécité complète n'a été constatée qu'une seule fois, et une autre fois, un affaiblissement de la vue. Andral (2) n'a pas observé d'amaurose dans les 17 cas d'hémorrhagie cérébrale ni

(1) Calmeil, *Maladies inflammatoires*, 1859, t. II, p. 493.
(2) Andral, *Clinique médicale*, t. V, p. 374.

dans les 6 cas d'hémorrhagie cérébelleuse, dont il a rapporté l'histoire et l'autopsie.

Nous avons examiné avec l'ophthalmoscope plus de 100 malades atteints d'hémorrhagies cérébrales ou cérébelleuses dans les différents services des hôpitaux, particulièrement chez Trousseau, Vigla, Béhier, Delpech, Vulpian, Lasègue et Charcot, et nous pouvons affirmer n'avoir trouvé des apoplexies sur la rétine ou des troubles marqués de la vue que très rarement. Chez une malade de Charcot l'apoplexie rétinienne occupait l'œil correspondant à l'hémisphère lésé; la même chose a eu lieu chez un malade du docteur Delpech, que nous avons vu à l'hôpital Necker en 1869. Il était atteint d'une hémiplégie droite et présentait un coagulum sanguin flottant devant la papille de l'œil gauche.

Magnan a rapporté une observation d'hémorrhagie cérébrale où les apoplexies rétiniennes existaient dans les deux yeux.

Les altérations que nous avons pu constater sont les suivantes :

1° Des hémorrhagies plus ou moins nombreuses recouvrent tantôt la papille ou la macula par de larges plaques rouges, tantôt, au contraire, elles sont disséminées sur les différentes parties de la rétine sous forme de sablé hémorrhagique.

2° Les hémorrhagies rétiniennes sont rarement binoculaires; le plus habituellement, au contraire, elles se rencontrent dans un seul œil correspondant à l'hémisphère cérébral lésé, comme cela a été remarqué par le professeur Charcot.

3° Les atrophies de la papille sont ordinairement binoculaires, et elles sont souvent accompagnées d'hémiopie ou de diminution concentrique du champ visuel; de la cécité des couleurs et d'une diminution progressive de l'acuité visuelle. Ordinairement la maladie débute par l'œil correspondant à l'hémisphère lésé.

4° Dans un certain nombre de cas, nous avons trouvé à peine quelques stases veineuses avec une diminution notable de la vue, comme cela avait lieu chez un malade de Vigla (1). Chez

(1) Galezowski, *Thèse de doctorat*, 1865, p. 126.

d'autres malades, la vue s'affaiblit et se fatigue d'une manière sensible sans qu'on y découvre la moindre altération; quelques semaines après, survient une cécité absolue, et l'ophthalmoscope ne découvre point de lésion. Les malades meurent frappés d'une nouvelle attaque d'apoplexie cérébrale, comme cela eut lieu chez deux malades que nous avons vus avec le docteur Noël Guéneau de Mussy.

5° La déviation des yeux vers le côté où siége la lésion est un fait constant; il a été signalé par MM. Prévost et Landouzy. On l'observe dans le plus grand nombre d'hémorrhagies cérébrales, sans aucune lésion de la papille ou de la rétine.

6° L'inégalité des pupilles a été aussi remarquée dans les hémorrhagies cérébrales; quelquefois la pupille du côté de l'hémisphère malade est rétrécie, irrégulière et forme des encoches.

7° Des hémorrhagies situées sur le plancher du quatrième ventricule on dans le pont de Varole peuvent être suivies de la paralysie de la sixième ou de la troisième paire. Cela s'observe notamment dans les hémorrhagies traumatiques et glycosuriques.

II. **Hémorrhagies méningées.** — Il y a peu de maladies dont les symptômes présentent autant de variétés et autant de différences individuelles, que les hémorrhagies méningées. L'irrégularité et l'inconstance des symptômes s'expliquent par le siège de l'épanchement dans les méninges qui tapissent les hémisphères ou dans la portion qui se trouve en rapport avec la face inférieure de cet organe.

Cet épanchement se produit habituellement entre l'arachnoïde et la dure-mère. Peu à peu, d'une manière lente, la quantité du sang augmente, décolle l'arachnoïde et se répand sur une étendue plus ou moins grande de la membrane cérébrale. Le malade éprouve de la céphalalgie, de l'engourdissement dans un des deux membres ou dans les deux, des vertiges, des tintements d'oreilles, de la somnolence qui se transforme bientôt en un état comateux.

Lorsque l'épanchement sanguin s'étend de la base vers le chiasma, il y provoque une compression des nerfs optiques et la névrite, qui, si elle n'est pas arrêtée, peut se terminer par

une cécité complète avec névrite optique ou une atrophie des papilles optiques.

Nous avons eu l'occasion d'observer un fait de ce genre, avec le professeur Peter, chez une malade qui avait eu, pendant la période de ménopause, un transport au cerveau avec tous les symptômes d'hémorrhagie méningée. Les accidents cérébraux se dissipèrent, mais la malade perdit la vue par suite d'une névrite optique qui s'est terminée par une atrophie des papilles.

Les symptômes ophthalmoscopiques peuvent cependant faire défaut toutes les fois que l'hémorrhagie se trouve éloignée du chiasma. Les pupilles sont alors aussi contractiles que dans l'état normal, et l'examen ophthalmoscopique permet de constater une intégrité parfaite des papilles optiques. Il nous a été donné de vérifier un cas de ce genre chez un malade de la ville, que nous avons vu, en 1875, en consultation avec M. le professeur Charcot et le docteur d'Heurles. Nous n'avons trouvé, chez ce malade, aucune lésion dans le nerf optique, mais les deux yeux étaient déviés du côté droit, siège présumé de l'hémorrhagie.

§ 4. — Altérations de la vue dans l'encéphalite et la périencéphalite.

Les encéphalites localisées reconnaissent des causes très variées : tantôt c'est à la suite d'une oblitération artérielle que le ramollissement a lieu, tantôt le même désordre se produit autour d'un foyer apoplectique.

L'encéphalite peut être complètement et pendant longtemps circonscrite dans une partie du cerveau, et n'entraîner l'affaiblissement des fonctions que dans un seul membre, un seul muscle ou un seul sens. Dans une encéphalite limitée aux bandelettes optiques ou aux corps genouillés, il n'y aura que la vue qui sera affaiblie ou abolie, sans que pour cela la santé du malade soit altérée.

A l'examen ophthalmoscopique, on constate, dans ces cas, une atrophie partielle ou totale des deux papilles, avec diminution du champ visuel.

Bernhardt (1) a publié deux cas d'atrophie partielle ou

(1) Bernhardt, *Berliner Klin. Wochenschrift*, 6 sept. 1875.

totale de la papille, et où, à l'autopsie, on a pu constater un foyer de ramollissement cystique dans le corps strié, s'étendant au noyau lenticulaire et à la partie inférieure jusqu'au quatrième ventricule; on y trouva, en outre, l'embolie des artères communicantes et sylviennes. Dans d'autres cas, la lésion occupe la partie postérieure de la couche optique et le pied de la couronne rayonnante de Reil.

La périencéphalite chronique, qui a été si bien étudiée par Calmeil, s'attaque de préférence à la surface des hémisphères, d'où la perte d'intelligence, la folie, etc. Mais il est rare que cette affection s'attaque aux organes centraux de la vision, et, sur 56 cas de périencéphalite rapportés par Calmeil, 3 malades seulement étaient atteints de cécité complète. Magnan et V. Mierzejewski (1) ont rapporté l'observation d'une femme atteinte de paralysie générale, d'une *sclérose du nerf optique gauche, du moteur oculaire commun droit et du pathétique droit;* la vision avait été abolie à gauche, et la troisième paire droite était paralysée. Chez d'autres malades ils n'ont pas trouvé de lésions dans ces nerfs, malgré la présence de strabisme convergent ou de strabisme divergent avec ptosis. Il semblerait, d'après ces auteurs, que chez les paralytiques ces troubles fonctionnels peuvent se présenter d'une manière passagère, sans altération appréciable de ces nerfs.

Baillarger a démontré que les pupilles peuvent subir, d'un mois à l'autre, de fréquentes variations chez les mêmes individus atteints de paralysie générale. Nous avons observé, en outre, qu'au lieu d'être rondes comme dans l'état physiologique, elles deviennent irrégulières, angulaires, déformées d'une manière plus ou moins marquée. Quelquefois les nerfs oculo-moteurs sont aussi affaiblis ou paralysés, ce qui indique la propagation du ramollissement jusqu'à l'origine de ces nerfs.

Dans l'*hydrocéphale*, le cerveau subit la même désorganisation de ramollissement de la substance cérébrale; les organes centraux visuels éprouvent les mêmes lésions que dans l'encéphalite ou la périencéphalite, et les papilles deviennent en

(1) Magnan et Mierzejewski, *Des Lésions des parois ventriculaires et des parties sous-jacentes dans la paralysie générale* (*Archives de physiologie*, Paris).

conséquence blanches, atrophiées, ainsi qu'il nous a été permis de l'observer avec le docteur Barthez, chez deux malades de son service, à l'hôpital Sainte-Eugénie.

§ 5. — Troubles visuels dans l'aphasie.

Le professeur Broca a, le premier, démontré que l'aphasie est le résultat d'une lésion de la troisième circonvolution du lobe frontal gauche.

On sait que le sillon de Rolando, qui part de la scissure médiane interhémisphérique, sépare le lobe frontal du lobe pariétal, et suit ensuite un trajet oblique de haut en bas dans toute la surface externe de l'hémisphère cérébral, pour aboutir à la scissure de Sylvius. La portion inférieure du lobe frontal est formée par les circonvolutions orbitaires, tandis que ses portions supérieures et latérales constituent les circonvolutions frontales, qui sont au nombre de trois : la première ou supérieure ; la seconde ou moyenne, et la troisième ou inférieure. C'est dans cette troisième circonvolution du lobe frontal que la parole se trouve localisée, et une chose étonnante, c'est que, d'après l'opinion de Broca, opinion vérifiée depuis par d'autres auteurs, il n'y a que le lobe cérébral gauche qui possède cette faculté ! En effet, dans le plus grand nombre des cas, l'aphasie a été accompagnée de la paralysie du côté droit. D'après Trousseau, sur 167 cas observés par les auteurs, il y a eu 139 fois paralysie à droite, tandis que 28 fois la lésion aphasique siégeait dans l'hémisphère droit. L'exception, par conséquent, n'existe qu'une fois sur six, et il est difficile de savoir quelle peut être la raison de cette prédominance d'altérations dans le lobe frontal gauche, et que l'organe de la parole soit plus particulièrement lié à l'hémisphère gauche.

L'aphasie prédispose à des troubles visuels de deux sortes, ou à une atrophie des papilles, ou à une amblyopie aphasique sans aucune lésion dans l'intérieur des yeux.

I. **Atrophie d'un nerf optique.** — L'altération principale de la troisième circonvolution est le ramollissement qui est dû à l'oblitération de l'artère cérébrale moyenne ou de l'artère sylvienne ; quelquefois, au contraire, cette altération est le

résultat d'une hémorrhagie ou d'une thrombose d'un des vaisseaux indiqués.

Lorsque l'artère sylvienne est oblitérée, les organes centraux de la vision ne sont nullement affectés : c'est pourquoi on ne trouve généralement aucune altération du côté de la papille du nerf optique, et la vision n'est nullement troublée. Mais, si l'embolie ou la thrombose se déclare dans l'artère méningée moyenne, elle peut entraîner un processus atrophique dans le nerf optique correspondant au côté paralysé.

Nous avons vu, avec le professeur Charcot, à la Salpêtrière, une jeune fille âgée de 18 ans atteinte d'une hémiplégie incomplète droite avec aphasie et d'une atrophie de la papille gauche.

II. **Amblyopie aphasique sans lésion ou cécité des mots.** — Nous rencontrons un très grand nombre de malades qui ne peuvent ni lire ni écrire, non pas par suite d'une lésion quelconque de l'organe de la vue, mais par l'effet de la perte de la faculté de parler et de coordonner les mots. Trousseau (1) rapporte plusieurs faits d'aphasie passagère guérie, et où les malades ont pu rendre compte des sensations qu'ils éprouvaient pendant la maladie. Il résulte de ces observations que ce n'est pas la vue qui leur manquait, mais l'intelligence.

Ainsi, une femme qui voulait savoir si son mari, atteint d'aphasie, pouvait lire, lui mit un journal sous les yeux, mais il ne put lire, bien que sa vue fût parfaitement nette. Lorsque Trousseau l'interrogea plus tard, il lui dit qu'il voyait les lettres et les mots, mais qu'il n'en comprenait pas bien le sens ou la valeur. Une malade de la salle Saint-Bernard à l'Hôtel-Dieu, âgée de 50 ans, fut atteinte d'aphasie; elle ne pouvait ni dire ni écrire le nom des objets les plus vulgaires, et néanmoins elle lisait une grande partie de la journée. « Nous étions tous dupes, dit Trousseau, de cette apparence d'intelligence; mais quelque temps après, quand elle fut guérie, elle avoua qu'elle lisait avec les yeux, mais qu'elle ne comprenait pas ce qu'elle lisait. »

Il y a, comme on le voit, des aphasies qui se produisent sans

(1) Trousseau, *Clinique médicale de l'Hôtel-Dieu de Paris*, t. II, p. 672, 4e édition, 1873.

ou avec des paralysies transitoires peu prononcées, et qui guérissent plus ou moins complètement.

Parmi les malades de ce genre qui sont guérissables il y en a un certain nombre qui n'ont perdu la mémoire que de quelques mots et des lettres de l'alphabet qu'ils confondent les unes avec les autres. Ce sont des *amnésiques*. Ceux-là parlent bien et soutiennent facilement des conversations; mais ils ne peuvent pas se rappeler certains mots, qui exprimaient leur pensée, ou qui doivent désigner divers objets. Et ce manque de mémoire pour certains mots et certaines dénominations d'objets peut leur manquer pour un certain temps. Parmi ces derniers, j'ai rencontré deux malades, qui pouvaient parler, quoique avec une certaine hésitation, tandis qu'elles ne pouvaient lire un seul mot même des plus gros caractères. L'une et l'autre de mes malades avaient la plus grande peine à reconnaître les lettres, en les confondant les unes avec les autres. Ce n'était point l'acuité visuelle qui était diminuée, mais il s'agissait d'une simple amnésie dse lettres qui rendait le travail de lecture et d'écriture impossible.

Marcé (1) a cherché à établir qu'il existait un principe coordonnateur de la parole et de l'écriture, mais que, pourtant, dans un certain nombre de cas, la perte de la faculté du langage articulé et la perte du langage par l'écriture pouvaient exister isolément. En effet, Trousseau rapporte l'histoire d'un facteur des Halles, qui avait perdu la faculté de la parole, et qui pouvait cependant écrire très distinctement, ce qui lui a permis de continuer ses occupations, en suppléant à la parole par l'écriture. C'est donc dans la localisation de l'altération dans telle ou telle autre portion de la troisième circonvolution frontale, qu'on trouvera l'explication de ces différents troubles visuels aphasiques.

§ 6. — Troubles visuels dans la sclérose en plaques, la paralysie agitante et la chorée.

I. **Sclérose en plaques disséminées.** — Les recherches de Char-

(1) Marcé, *Mémoires de la Société de biologie*, 2e série, t. III. Paris, 1859. Voyez aussi Marcé, *Valeur des écrits des aliénés au point de vue de la séméiologie et de la médecine légale* (*Ann. d'hyg.*, 1864, t. XXI, p. 379).

cot et de Vulpian nous ont montré qu'il existe, au point de vue anatomique, trois formes de sclérose, qui sont les suivantes : *forme céphalique*, *forme spinale*, *forme mixte* ou *cérébro-spinale*. Mais au point de vue nosologique, c'est la même affection qui se localise de préférence dans l'une ou l'autre portion des centres nerveux. Pour nous, qui ne voulons étudier que les complications se développant du côté de l'appareil visuel, nous nous occuperons de la sclérose en plaques en général.

On sait que le symptôme le plus caractéristique de la maladie est *le tremblement ne se manifestant qu'à l'occasion des mouvements intentionnels d'une certaine étendue, et qui cesse dès que les muscles sont abandonnés à un repos complet*. Telle est la définition exacte de la sclérose d'après Charcot (1). Ce tremblement peut agiter la tête, le tronc ou les membres inférieurs ou supérieurs et se présenter, sur ces divers points, avec tous les caractères propres à la maladie. Dans la paralysie agitante, au contraire, le tremblement existe aussi bien lorsque les membres sont immobiles que lorsqu'ils sont mis en mouvement par la volonté : la tête, en général, ne tremble point.

Dans la sclérose, les mouvements, quoique désordonnés, ont une certaine régularité, ils sont pour ainsi dire rythmés : c'est pourquoi on a désigné cette sorte d'affection sous le nom de *chorée rythmique*.

Lorsqu'on examine avec soin ces malades, on découvre chez eux tout un groupe de symptômes que Charcot a proposé d'appeler *céphaliques*, au nombre desquels les troubles visuels occupent la première place. Ce sont la *diplopie*, l'*amblyopie sans lésion*, l'*atrophie des papilles* et le *nystagmus*.

a. Diplopie avec paralysie des moteurs oculaires. — C'est un phénomène du début de la maladie, et de même que dans l'ataxie locomotrice, il peut être transitoire. La diplopie, en effet, peut disparaître, bien qu'à l'autopsie on trouve sur l'un ou l'autre de ces nerfs moteurs des plaques sclérosiques.

M. Bourneville rapporte l'histoire d'une malade qu'il a observée dans le service de M. Marotte. Cette personne offrait, en apparence, tous les symptômes d'ataxie locomotrice avec

(1) Charcot, *Leçons sur les maladies du système nerveux*, recueillies et publiées par Bourneville. Paris, 1875, p. 227.

intégrité parfaite de la vision, et l'on trouva chez elle, à l'autopsie, des plaques scléreuses sur le nerf moteur oculaire externe gauche, sur les nerfs optiques, sur la protubérance, sur le pédoncule cérébelleux supérieur du côté droit, à la surface des ventricules latéraux, et à la face antérieure du bulbe, dans le quatrième ventricule, ainsi que tout le long de la moelle épinière.

b. Nystagmus. — C'est, de tous les symptômes, le plus constant et le plus caractéristique de la sclérose en plaques, et il s'observe, d'après Charcot, dans plus de la moitié des cas. Ce nystagmus est caractérisé par des oscillations de droite à gauche et de gauche à droite; l'œil subit en même temps des mouvements de bas en haut, et *vice versâ.* — Ces mouvements oscillatoires se font simultanément dans les deux yeux et au même degré; quelquefois les yeux paraissent immobiles, tant qu'ils ne fixent aucun objet et que le regard est vague. Mais, aussitôt qu'on dit au malade de diriger son regard vers un point défini, on voit le nystagmus s'accentuer d'une manière plus ou moins prononcée. Pendant le sommeil, les yeux restent tout à fait immobiles, ainsi qu'il nous a été permis de l'observer chez un malade du docteur Ball à l'Hôtel-Dieu, et chez un autre de M. le docteur Proust à la Charité.

Comme on le voit donc, le tremblement des yeux exige un effort de volonté. A mesure que la maladie générale fait des progrès, le nystagmus augmente et devient de plus en plus marqué; il peut prendre de telles proportions que tout travail d'application, de lecture et d'écriture devienne impossible.

c. Amblyopie sans lésion. — On observe souvent, chez les individus atteints de la maladie dont nous nous occupons, un trouble très marqué de la vue, sans qu'on découvre à l'examen ophthalmoscopique la moindre altération. Ce trouble est caractérisé par les phénomènes d'éclairs, d'étincelles, et par une diminution peu marquée de l'acuité visuelle, mais avec un rétrécissement du champ visuel. Cet état d'affaiblissement de la vue peut se prolonger longtemps, sans qu'il survienne des changements du côté de la papille, quoiqu'on trouve, après la mort, des plaques de sclérose occupant toute l'épaisseur du cordon nerveux des bandelettes optiques, comme l'a remarqué M. Charcot.

d. Atrophie des papilles. — Dans un certain nombre de cas, les troubles visuels sont dus à l'atrophie du nerf optique, qui marche habituellement d'une manière irrégulière dans les deux yeux.

L'atrophie papillaire des scléroses en plaques diffère peu de celle des ataxiques; elle est blanche, nacrée, à contours bien limités, les vaisseaux centraux conservent leur volume normal, mais la teinte rosée du nerf disparaît, et la papille prend une teinte blanc mat.

Un des signes caractéristiques d'atrophie sclérosique, c'est la conservation de l'acuité visuelle presque à l'état normal, tandis que le champ visuel périphérique diminue concentriquement, comme nous avons pu l'observer chez quelques malades de M. le professeur Charcot, ainsi que chez un malade du docteur Martineau. Évidemment cette circonstance tient à la nature de la lésion sclérosée elle-même, qui attaque les fibres nerveuses de la surface pendant que celles du centre restent longtemps intactes.

Ces atrophies des papilles ont une marche lente et quelquefois progressive, comme cela est arrivé dans un cas dont le docteur Magnan (1) rapporte l'observation et aboutissant à une cécité absolue. Mais dans un certain nombre de cas, nous avons vu la maladie du nerf optique s'arrêter et la vue se conserver indéfiniment.

Nous n'avons eu l'occasion d'observer à l'ophthalmoscope qu'un nombre restreint de ces malades, mais ce qui nous a frappé, en général, chez ces individus, c'est la diminution concentrique du champ visuel, l'intégrité de l'acuité visuelle avec l'atrophie des papilles, cette dernière pouvant rester stationnaire pendant des mois et des années. Si ces phénomènes se trouvent confirmés chez d'autres malades, nous aurons là des signes précieux pour le diagnostic différentiel entre l'atrophie des papilles ataxiques et l'atrophie papillaire de la sclérose en plaques.

II. **Paralysie agitante.** — Cette affection, qui au premier abord ressemble beaucoup à la sclérose en plaques, ne donne jamais lieu à des accidents oculaires. Le nystagmus et le tremblement

(1) Magnan, *Archives de physiologie*, t. II, p. 765.

de la tête, qui se rencontrent si fréquemment dans la sclérose, n'existent presque jamais dans la paralysie agitante.

III. **Chorée.** — La danse de Saint-Guy ou chorée occasionne très souvent des tremblements plus ou moins marqués du côté des muscles de la face, ce qui donne à la physionomie un aspect tout singulier, à cause des expressions grimaçantes les plus opposées. On voit chez les individus atteints de cette infirmité, pendant les accès, les sourcils, la peau du front, les ailes du nez se contracter et se relâcher, les paupières s'ouvrir et se fermer, et les yeux rouler convulsivement et dans tous les sens.

Lorsque ces accès convulsifs ont cessé, ils laissent après eux des phénomènes paralytiques et des troubles de la sensibilité. C'est ainsi qu'on voit quelquefois l'anesthésie ou la paralysie se déclarer juste dans la partie du corps qui a été atteinte de convulsions, comme cela avait été bien démontré par le professeur Sée (1).

Des troubles plus ou moins prononcés de la vue, et quelquefois même une cécité complète d'un côté, ont été observés par Trousseau et M. Germain Sée. Noël Gueneau de Mussy a rapporté l'histoire très intéressante d'une amblyopie de ce genre (2).

J'en ai rencontré deux cas dans lesquels il s'était déclaré une atrophie partielle et stationnaire de la papille du nerf optique d'un œil consécutivement à des attaques convulsives plus ou moins intenses. Dans l'un comme dans l'autre cas, les artères étaient à peine perméables, et la macula contenait quelques taches blanchâtres, ce qui me faisait supposer l'existence de l'embolie des artères rétiniennes.

Jusqu'à présent je n'ai pas eu l'occasion d'observer la maladie dès son début ; mais le docteur Swanzy (de Dublin) (3) rapporte l'observation d'une jeune fille de 10 ans, qui, à la suite de violents maux de tête, a perdu la vue de l'œil gauche, et qui a été, en même temps, frappée de la chorée partielle dans la jambe et le bras gauches. L'examen ophthalmoscopique fait

(1) Sée, *De la Chorée, rapports du rhumatisme et des maladies du cœur avec les affections nerveuses et convulsives.* Paris, 1850.

(2) Gueneau de Mussy, *Clinique médicale*, 3e édit.

(3) Swanzy, *A Case of sudden amaurosis associated with chorea* (*Ophthalmic Hospit. Reports.* London, septembre 1875, p. 181).

par ce confrère a permis de constater l'existence d'une embolie de l'artère centrale.

Ce fait tendrait à confirmer l'hypothèse émise par le docteur Hughlings Jackson, que la chorée elle-même est occasionnée aussi par une embolie des vaisseaux capillaires du *corps strié*.

Il importe beaucoup de faire la distinction entre la chorée et les troubles nerveux choréiformes qu'on rencontre chez les enfants entre sept et douze ans, et qui sont dus à la deuxième dentition. Ces enfants accusent un tic des paupières et de la face tout entière, des contractions spasmodiques du cou, des bras et quelquefois du corps entier. Tous ces phénomènes disparaissent dès que la période de la deuxième dentition sera terminée.

§ 7. — **Troubles visuels dans l'ataxie locomotrice.**

La symptomatologie de l'ataxie locomotrice, telle que l'ont décrite Duchenne (de Boulogne) et Charcot, comprend deux grandes classes : les *symptômes dits spinaux* et les *symptômes céphaliques*. Ces derniers constituent presque exclusivement les lésions des nerfs optiques, des nerfs moteurs de l'œil et du grand sympathique. Examinons ces différentes lésions et voyons ce qu'elles ont de caractéristique et de propre à l'ataxie.

I. **Paralysie de la troisième paire.** — Duchenne (de Boulogne) a démontré que la paralysie des nerfs moteurs de l'œil est un des phénomènes initiaux de l'ataxie locomotrice progressive (1).

Pour Charcot la paralysie de la troisième paire est tellement fréquente dans l'ataxie, qu'il la considère presque comme pathognomonique de l'affection de la moelle. Ces paralysies se rencontrent relativement beaucoup plus souvent dans cette affection que celles de la sixième ou de la quatrième paire. Elles sont ordinairement complètes et occupent toutes les branches terminales, et notamment le droit interne, le droit supérieur et le droit inférieur, le petit oblique, le sphincter de l'iris et l'élévateur de la paupière supérieure. Il est rare que l'une ou l'autre de ces branches ne soit point touchée; celle qui reste

(1) Duchenne (de Boulogne), *De l'Électrisation localisée*, 3e édit. Paris, 1872, p. 630.

le plus fréquemment intacte est la branche du sphincter pupillaire. Quelquefois j'ai vu la pupille contractée et dans un état de myosis, pendant que toutes les autres branches de la troisième paire étaient paralysées; mais la *myosis*, dans ces cas, était due à l'affection du grand sympathique qui se trouvait en même temps paralysé dans l'ataxie. J'ai observé un fait de ce genre dans le service du professeur G. Sée à la Charité, ainsi que sur une malade de ma clinique.

Le diagnostic de cette paralysie est très facile à établir, d'abord par la diplopie aux images croisées, et ensuite par le strabisme divergent et par la chute de la paupière supérieure. Généralement la paralysie de la troisième paire est transitoire, passagère; parfois même elle ne dure que quelques jours, quelques semaines ou quelques mois seulement; d'autres fois, cependant, elle persiste jusqu'à la mort du malade. Cette paralysie peut aussi s'améliorer ou guérir, sans que pour cela la maladie cesse de suivre sa marche progressive. Dans quelques cas elle revient dans la période confirmée de l'ataxie, après avoir disparu pendant plusieurs années, et alors elle devient définitive.

La paralysie de la troisième paire ataxique est ordinairement monoculaire, et ce n'est qu'exceptionnellement qu'on rencontre les deux troisièmes paires attaquées. Duchenne (de Boulogne) déclare avoir observé trois fois la paralysie double de la troisième paire. Pour ma part, je l'ai rencontrée chez trois malades de ma clinique et chez trois autres malades des hôpitaux de Paris.

II. **Paralysie de la sixième paire.** — Cette paralysie est très fréquente dans l'ataxie locomotrice, mais elle se trouve aussi dans la syphilis, le rhumatisme et la glycosurie; c'est pourquoi elle ne constitue pas un signe aussi constant de l'ataxie que la paralysie précédente. Souvent cette paralysie est monoculaire, au moins au début, et puis elle s'étend à l'autre œil, et tandis que la paralysie double de la troisième paire est excessivement rare, celle de la sixième paire existe le plus souvent dans les deux yeux.

Les signes caractéristiques de la paralysie de la sixième paire sont : diplopie aux images homonymes, dans tout le

champ visuel externe, en haut comme en bas, strabisme convergent, trouble et fatigue de la vue, souvent avec photophobie.

Les paralysies de la sixième paire guérissent souvent au bout de quelques semaines ou de quelques mois, pour reparaître de nouveau après plusieurs années, alors que la maladie générale a fait de très grands ravages.

Ce n'est que dans des cas très rares que j'ai vu chez les mêmes malades la paralysie de la sixième paire d'un côté et de la troisième paire de l'autre, ou de la sixième, de la troisième et de la quatrième paire dans le même œil. Ces faits n'existent que dans les formes irrégulières et anormales d'ataxie (1).

III. **Paralysie de la quatrième paire.** — Elle est la plus rare de toutes les paralysies oculaires, et n'existe le plus souvent que dans un seul œil.

Les signes qui la caractérisent sont : diplopie aux images homonymes avec superposition des images, et leur écartement beaucoup plus considérable en bas et en dehors du côté de l'œil paralysé qu'en haut; au-dessus de la ligne horizontale, la diplopie n'existe point.

IV. **Paralysie simultanée de tous les muscles de l'œil.** — Nous avons été le premier à démontrer, dans un mémoire lu à la Société de Biologie, que dans certains cas d'ataxie locomotrice tous les muscles de l'œil sont paralysés en même temps. L'observation nous a démontré depuis que ces faits sont relativement assez fréquents.

V. **Mydriase et inégalité des pupilles.** — La mydriase spontanée monoculaire est une des paralysies prémonitoires, qui apparaissent dans les premières phases de l'ataxie. Elle apparaît quelquefois avant tous les autres symptômes ou simultanément, avec des douleurs fulgurantes; quelquefois la mydriase existe en même temps que la paralysie de toutes les branches de la troisième paire, mais, dans d'autres cas, elle est tout à fait isolée et se développe en dehors de l'affection de la troisième paire crânienne.

Nous avons été consulté, en 1866, par un de nos confrères

(1) Galezowski, *Des troubles oculaires dans l'ataxie locomotrice*, Leçons recueillies par Despaput, Paris, 1883.

distingués de la capitale, le docteur G..., pour une mydriase de l'œil droit, dont il fut pris spontanément et sans aucune cause appréciable. Cette mydriase avait résisté à tout traitement pendant quatre années consécutives, lorsqu'en 1870 le malade éprouva des accidents très complets d'ataxie pendant son séjour à Metz au moment du siège.

En 1875, nous avons donné des soins, avec notre excellent confrère le docteur Labadie-Lagrave, à un jeune Anglais atteint d'ataxie locomotrice, accompagnée d'une mydriase monoculaire. Le malade fut guéri par l'application des pointes de feu sur la colonne vertébrale, l'hydrothérapie et le traitement tonique iodé.

Ces deux faits prouvent suffisamment que la mydriase peut exister tout aussi bien dans la forme bénigne que dans la forme progressive et incurable de la maladie.

Nous avons observé aussi que la pupille change de forme chez les ataxiques, et qu'elle devient irrégulière, angulaire ou ovale. Mais cette forme apparaît surtout dans les cas où le nerf optique subit une dégénérescence atrophique.

VI. **Myosis.** — On sait que l'ataxie locomotrice est le résultat de la *sclérose fasciculée* latérale des cordons postérieurs de la moelle. Par conséquent, lorsque cette lésion atteint la région cilio-spinale, elle entraîne forcément une contraction de la pupille plus ou moins marquée. C'est la *myosis*.

Le resserrement de la pupille est parfois tellement considérable, qu'on ne la voit plus que comme un point central noir au milieu de l'iris. L'examen ophthalmoscopique devient alors impossible, et, même en instillant de l'atropine, on n'obtient qu'une très légère dilatation.

Le rétrécissement de la pupille s'observe souvent dans les yeux qui sont atteints d'atrophie des papilles, mais il peut très bien coexister avec une intégrité parfaite des nerfs optiques, comme il nous a été donné de l'observer chez un malade du service de M. le professeur Germain Sée, chez deux malades de notre clinique et chez un troisième malade que nous avons vu avec M. le professeur Ball.

Presque toujours, dans ces cas, on trouve une contraction du muscle accommodateur, ce qui fait que ces malades ont la vue

trouble à distance, mais la vision de près se conserve complètement normale à moins que le myosis soit accompagné d'une atrophie de la papille optique.

VII. **Atrophie progressive des papilles.** — Cette affection, qui est désignée par M. le professeur Charcot sous le nom d'*induration grise progressive*, se développe, le plus souvent, à une période plus ou moins avancée de la sclérose des cordons postérieurs, lorsque tous les autres signes de l'ataxie locomotrice sont bien accusés. Mais il existe un certain nombre de cas dans lesquels la dégénérescence grise débute par les nerfs optiques, bien avant tous les autres symptômes de l'ataxie, de telle sorte que, d'après ce seul signe ophthalmoscopique, nous pouvons souvent prévoir le développement prochain de la maladie de la moelle.

L'atrophie progressive des papilles est, en effet, très caractéristique de l'ataxie ; elle ne se rencontre sous cette forme que dans un nombre très restreint de maladies, quelquefois dans la sclérose en plaques et dans le ramollissement cérébral.

L'atrophie ataxique des papilles ne diffère des autres affections analogues que par sa marche progressive. Le plus souvent elle débute par l'œil gauche, puis elle se communique à l'autre œil, marche progressivement dans les deux yeux ; la vue ne se perd pourtant complètement qu'au bout de deux à quatre années.

L'ataxie est, comme l'ont démontré les recherches de Charcot et de Pierret (1), constituée par la *sclérose fasciculée latérale des cordons postérieurs*, ou sclérose des bandelettes externes. Cette sclérose peut débuter dans la région dorso-lombaire, s'étendre peu à peu dans le sens vertical, vers la région cervicale, et atteindre plus haut les centres optiques. Dans d'autres cas, rares, il est vrai, la sclérose commence par un foyer isolé dans le centre optique, d'où elle s'étend dans les deux directions *vers l'extrémité trophique* des nerfs optiques pour y amener une atrophie des papilles, et vers l'extrémité inférieure de la moelle, amenant ainsi d'autres signes d'ataxie locomotrice.

D'après les recherches microscopiques de Leber (2), le processus sclérosique des nerfs optiques ne marche pas toujours de la même façon : tantôt la sclérose débute près des enveloppes

(1) Pierret, *Essai sur les symptômes céphaliques du tabes dorsalis*. Paris, 1876.
(2) Leber, *Archiv für Ophthalm.*, Bd. XIV, Abth. II, p. 177.

du nerf, et n'atteint les fibres centrales que vers la période ultime de la maladie; tantôt, au contraire, la dégénérescence sclérosique suit plus particulièrement un côté du nerf et, de là, elle s'étend successivement à toute la masse du nerf. On comprend, dès lors, pourquoi le champ visuel n'est pas toujours rétréci de la même façon chez tous les individus, pourquoi, tandis que les uns conservent l'acuité visuelle pendant longtemps intacte et n'ayant qu'un rétrécissement irrégulièrement concentrique, d'autres, au contraire, perdent dès le début l'acuité visuelle et accusent simultanément des échancrures plus ou moins marquées dans le champ visuel.

L'induration grise s'accuse dans le nerf optique, comme dans la moelle épinière, par la métamorphose fibrillaire de la névroglie et la disparition concomitante du cylindre axile.

L'atrophie progressive des papilles est accompagnée habituellement d'un symptôme qui est pour nous caractéristique de la maladie, c'est la dischromatopsie spéciale. Les malades atteints de cette affection perdent en effet, dès le début de la maladie, la notion du *rouge* et du *vert* comme je l'ai démontré le premier (1).

Il faut ajouter à ces signes ceux que le professeur Charcot (2) a observés chez beaucoup d'ataxiques. Ce sont, notamment, des douleurs de tête continues qui siègent au front et à la nuque, et des douleurs fulgurantes revenant par crises et occupant surtout le trajet des nerfs de la cinquième paire. Quelquefois les malades éprouvent des sensations de tension du globe de l'œil allant jusqu'à l'impression douloureuse qu'ils comparent à l'arrachement du globe oculaire. J'ai vu aussi des anesthésies partielles, disséminées à la face dues à la lésion de la cinquième paire (3).

Tels sont, en résumé, les symptômes propres à l'ataxie locomotrice. Ces troubles visuels sont très graves, et se terminent presque toujours par la cécité absolue, malgré l'amélioration qu'on voit se produire quelquefois dans le cours de l'affection générale tabétique.

(1) Galezowski, *Du diagnostic des maladies des yeux par la chromatoscopie rétinienne*. Paris, 1868.

(2) Charcot, *Leçons sur les maladies du système nerveux*. Paris, 1874, p. 46.

(3) Galezowski, *Des troubles oculaires dans l'ataxie locomotrice*. Paris, 1883.

Mais des symptômes analogues à ceux de l'ataxie peuvent se produire dans l'ataxie alcoolique, et alors la guérison est plus certaine. Barre (1), interne du Dr Dieulafoy, rapporte un cas de guérison de l'ataxie alcoolique. Ottinger (2) a rapporté plusieurs cas de pseudo-tabes qui ont guéri.

§ 8. — Accidents oculaires dans les blessures et fractures du crâne.

Les blessures des os du crâne et les fractures qui sont produites par des projectiles de guerre, par le choc des agents extérieurs ou par une chute sur la tête, amènent souvent une sorte d'ébranlement et de commotion dans l'encéphale et dans les nerfs qui s'en détachent.

Du côté des yeux, les accidents sont pourtant relativement assez rares, ce qui s'explique par la circonstance que les fractures de la base du crâne, avec laquelle les nerfs oculaires sont plus intimement en rapport, sont moins fréquentes que les autres.

Les signes qui caractérisent la fracture de la base du crâne s'annoncent par une ecchymose en un point de la tête qui n'a pas été directement frappé, comme dit Legouest, par un écoulement de sang ou de liquide séreux par la bouche, le nez et les oreilles. L'ecchymose de la conjonctive et des paupières se montre, généralement, vingt-quatre ou trente-six heures après l'accident; elle sert de signe précieux pour le diagnostic, sans avoir la moindre influence sur la vue.

Mais il existe un certain nombre d'affections graves qui atteignent l'organe de la vue, ce sont :

I. **Paralysies de la sixième ou de la troisième paire.** — Nous les avons observées assez souvent dans les contusions causées par la chute, sur la tête, d'un lourd fardeau. La paralysie de la sixième paire d'un ou des deux côtés est une de celles que nous avons observées le plus souvent, et il arrive même quelquefois qu'immédiatement après l'accident, le malade est pris d'une paralysie de la sixième paire d'un côté, et qu'au bout de quelque temps la section atteint la sixième paire de l'autre œil ainsi que la septième paire. Cette multiplicité de paralysies

(1) Barre, *France médicale*, mai 1885.
(2) Ottinger, Thèse.

s'explique par l'origine anatomique commune des nerfs près du raphé médian du quatrième ventricule où a lieu probablement un épanchement sanguin.

Chez un machiniste de l'Opéra, qui avait reçu un décor sur la tête, il s'est déclaré d'abord une paralysie de la sixième paire d'un côté, suivie, quelques semaines plus tard, de la paralysie de la sixième paire de l'autre œil et du nerf facial. Lorsqu'il y existe une déchirure des méninges à la base du crâne et tout près des sinus caverneux, on voit apparaître la paralysie mixte de la sixième et de la troisième paire de l'œil du côté correspondant.

II. **Amaurose sans lésion appréciable à l'ophthalmoscope.** — Cette variété d'amaurose est ordinairement monoculaire; elle survient d'une manière instantanée à la suite d'un coup reçu sur la région périorbitaire, quelquefois sur la région temporale, et souvent lorsqu'un instrument tranchant ou piquant est entré directement dans la cavité orbitaire.

Lorsqu'on examine ces malades dès le début de l'accident, on s'assure de la cécité complète sans la moindre lésion du côté de la papille ou de la rétine. Peu à peu le nerf optique devient blanc, ses capillaires diminuent, la papille devient un peu plus blanche que celle du côté opposé, mais n'arrive à l'atrophie blanche nacrée des atrophies ataxiques que trois ou quatre mois plus tard; les vaisseaux centraux conservent presque toujours leur volume normal (voy. fig. 3 et 4, planche XXIII).

Il n'est pas difficile de se prononcer sur la nature des lésions intracrâniennes qui amènent cette cécité instantanée. Je pense qu'il s'agit là d'une fracture du trou osseux, que traverse le nerf optique; le nerf est alors étranglé et comme coupé par les esquilles osseuses comme je l'ai démontré dans un travail lu à la Société de Biologie en 1877.

III. **Périnévrite optique consécutive aux méningites suppuratives et aux méningo-encéphalites.** — Les méningites et les méningo-encéphalites traumatiques surviennent quelquefois à la suite de plaies dans les téguments du crâne envahi par l'érysipèle; ou bien encore elles sont amenées par les contusions violentes de la pulpe cérébrale. Le plus souvent, dans ces sortes de

lésions, les nerfs optiques restent intacts, comme il m'a été permis de le constater sur un grand nombre de malades du service de Richet, Gosselin, Laugier et Nélaton.

Quelquefois, sous l'influence d'une blessure, les os de la base du crâne sont fracturés, et il se forme, près de la selle turcique, des collections purulentes entre la dure-mère et la paroi osseuse. Cette suppuration amène des accidents inflammatoires graves dans les parties voisines, le chiasma subit une irritation qui se terminera par une névrite optique et une atrophie consécutive de la papille.

M. Panas (1) a fait des recherches sur les altérations de la papille optique dans les différents traumatismes du cerveau, et il est arrivé aux conclusions suivantes : 1° que la stase de la papille se montre souvent à la suite de commotion, contusion, blessure et fracture du crâne ; 2° qu'elle ne s'accompagne pas toujours de troubles visuels, et que 3° la stase papillaire indique la présence d'un liquide épanché dans les méninges.

A ces altérations, il faut ajouter un certain nombre de lésions intraoculaires, que j'ai observées dans ces sortes de traumatismes, et notamment des tromboses des artères rétiniennes, des hémorrhagies sur la rétine, ou dans le corps vitré. Dans d'autres cas on ne trouve ni stase veineuse ni aucune lésion apparente malgré la perte de la vue de l'un ou des deux yeux. La lésion dans ces cas occupe les centres nerveux optiques.

CHAPITRE III

ASPECT DU FOND DE L'OEIL APRÈS LA MORT

La cornée et les milieux réfringents de l'œil deviennent troubles et louches après la mort, et l'examen ophthalmoscopique ne peut être pratiqué que peu de temps après la mort, généralement une heure ou deux après. Cet examen devient

(1) Panas, *Gazette hebdomadaire*, 25 février 1876, p. 123.

impossible, en effet, lorsque la transparence de la cornée et de tous les autres milieux de l'œil est perdue. Nous avons eu l'occasion de faire cet examen chez quelques individus morts dans les services de MM. les professeurs Lasègue et Charcot, un quart d'heure ou une demi-heure après la mort.

Les phénomènes que nous avons observés sont les suivants :

La papille devient plus blanche que d'habitude, les artères deviennent exsangues et disparaissent ; les veines, au contraire, sont plus volumineuses par places, et forment des nodosités ; — dans d'autres endroits, elles sont presque filiformes, de sorte que, si on examine une veine dans une certaine étendue de son trajet, on la voit former des nodosités en chapelet, comme on peut en juger par la figure 6 de la planche XIV.

Le reste du fond de l'œil, notamment la choroïde, devient très foncé; on voit apparaître, sur différents points de cette membrane, des taches rondes, foncées, du volume d'une ou de deux papilles. Ces taches grossissent peu à peu, jusqu'à ce qu'elles recouvrent le fond de l'œil tout entier. A ce moment, la teinte rouge de la choroïde disparaît complètement, et fait place à une coloration blanchâtre, qui provient de la rétine devenue opaque surtout dans son segment postérieur. C'est là le signe certain de la mort, bientôt suivi d'autres phénomènes tels que l'opacité de la cornée, du cristallin et du corps vitré.

M. Bouchut a fait aussi des recherches très nombreuses à ce sujet et en a rapporté les différents aspects du fond de l'œil dans son atlas (1).

(1) Bouchut, *Atlas d'ophthalmoscopie médicale*. Paris, 1876, in-4 avec 14 pl. chromolith. et *Traité des signes de la mort*, 3e édition. Paris, 1883.

FIN.

QUATRIÈME PARTIE

ICONOGRAPHIE OPHTHALMOSCOPIQUE

PLANCHE I

VARIÉTÉS DU FOND DE L'ŒIL A L'ÉTAT PHYSIOLOGIQUE.

FIG. 1.

Fond de l'œil physiologique chez une femme jeune et blonde. — La teinte du fond de l'œil est rouge-unie parsemée d'un pointillé clair (a); les vaisseaux choroïdiens se trouvent recouverts par la couche pigmentaire, épithéliale de la choroïde. La papille (b) est blanche-rosée. Les artères (c) sont pâles et à doubles contours. Les veines (d) sont d'une teinte rouge beaucoup plus foncée.

FIG. 2.

Fond de l'œil physiologique d'un enfant blond, âgé de neuf ans. — La papille présente des contours plus accentués que dans la figure précédente ; au centre on aperçoit une tache blanche qui provient d'une dépression centrale et physiologique. Le fond de l'œil présente de nombreuses marbrures pâles qui sont constituées par des vaisseaux choroïdiens (*vasa vorticosa*). La macula apparaît chez cet enfant comme un anneau blanc-pâle, de forme ovale, au centre duquel on distingue la *fovea centralis* (a) légèrement rosée.

FIG. 3.

Fond de l'œil physiologique d'un homme brun, adulte. — La papille a une teinte blanche-rosée, bordée de pigment noir qui forme une sorte de croissant (a). Tout le fond de l'œil est marbré, ce qui provient d'une grande quantité de pigment du stroma accumulé dans les interstices des gros vaisseaux (*vasa vorticosa*) de la choroïde.

FIG. 4.

Papille physiologique, d'une forme ovale. — Un cercle pigmentaire se trouve développé à ses deux bords.

FIG. 5.

Fond de l'œil d'un albinos. — Le pigment fait complètement défaut, et les vaisseaux choroïdiens se trouvent distribués sur le fond blanc de la sclérotique. Les vaisseaux de la papille se confondent avec ceux de la choroïde.

FIG. 6.

Pupille, vue à un simple éclairage ophthalmoscopique. — A la partie supérieure de la pupille on voit une tache plus claire, qui provient du reflet du miroir ophthalmoscopique.

FIG. 7.

Cataracte corticale périphérique en voie de développement vue à



VARIÉTÉS DU FOND [illegible]

Fig. 1. Fond de l'œil rougeâtre avec papille [illegible]

Fig. 2. Fond de l'œil clair avec aspect blanc [illegible] apparente.

Fig. 3. Fond de l'œil noir bleu clair avec aspect [illegible]

Fig. 4. Papille ronde avec [illegible] apparentes.

Fig. 5. [illegible]

Fig. 6. [illegible]

Fig. 7. [illegible]

Fig. 8. [illegible]

Fig. 9. [illegible]

PLANCHE I

[illegible] A L'ÉTAT [illegible]

FIG. 1.

[illegible] **une femme jeune et blonde.** [illegible]

FIG. 2.

[illegible] **cadavre blond, âge de sept** [illegible] que dans le figure précédente, [illegible] d'une dépression centrale et [illegible] couleurs pâles qui sont [illegible] nouvelle apparaît chez cet enfant [illegible] permet de distinguer le [illegible]

FIG. 3.

[illegible] **d'un homme brun, adulte.** — Le [illegible] quantité de pigment du [illegible] de la choroïde.

FIG. 4.

[illegible] **ovale.** — Un cercle pigmentaire [illegible]

FIG. 5.

Fond [illegible] — Le pigment est complètement détaché, et les [illegible] sur le bord interne de la sclérotique. Les [illegible] de la papille [illegible] de la choroïde.

FIG. 6.

Papille [illegible] ophthalmoscopique. — A la partie supérieure [illegible] papille [illegible] du volet de la valvule ophthalmoscopique.

FIG. 7.

Cataracte [illegible] **pleinphatique en voie de développement** [illegible]

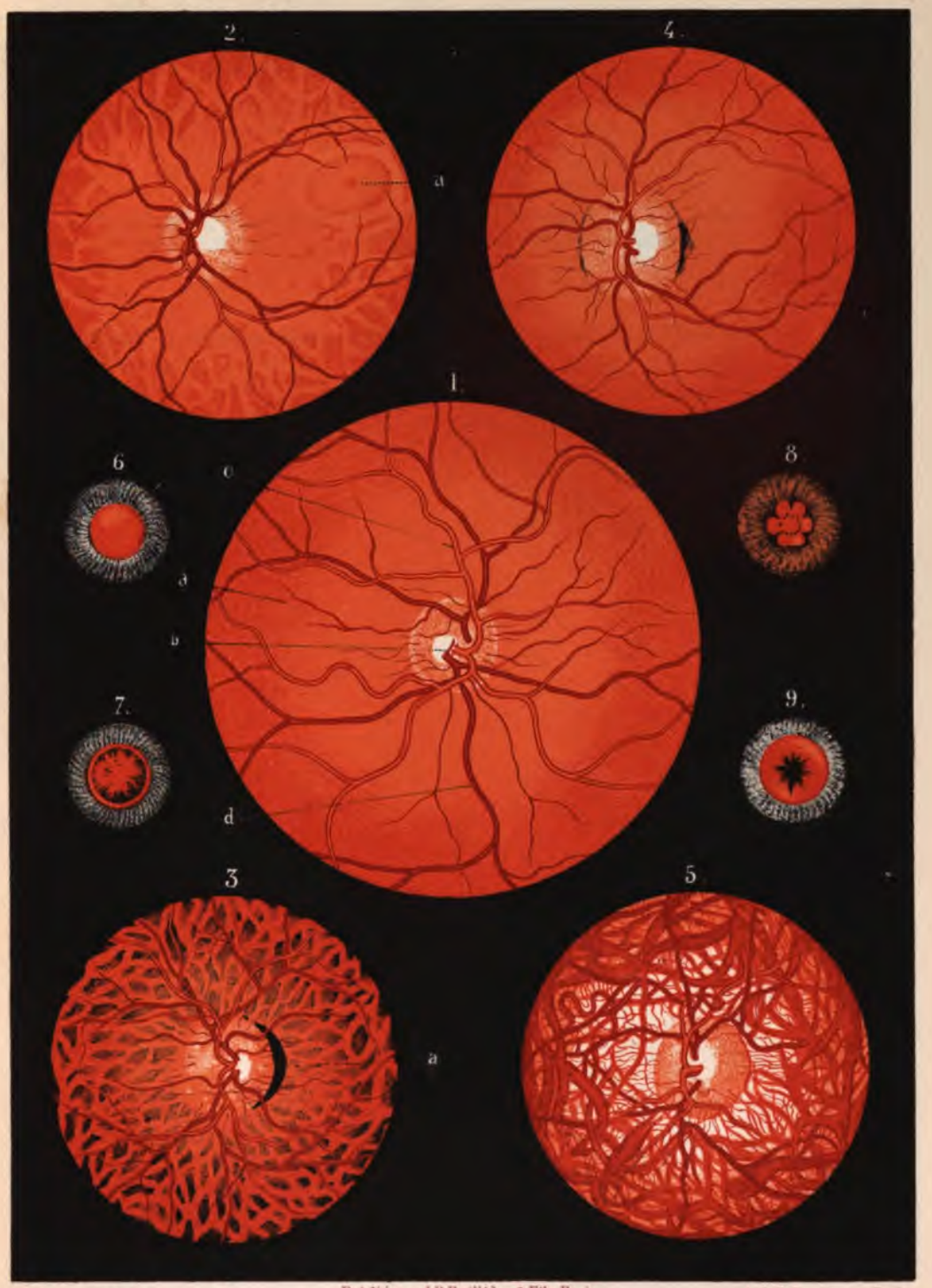

Dr X. Galezowski ad. nat. pinx.t Publié par J.B. Baillière & Fils Paris. Lith. R. Engelmann, Paris

VARIÉTÉS DU FOND DE L'OEIL À L'ÉTAT NORMAL.

Fig. 1. Fond de l'oeil rouge uni, papille ronde.
Fig. 2. Fond de l'oeil chez un sujet blond, vasa-verticosa apparents.
Fig. 3. Fond de l'oeil marbré chez un sujet brun.
Fig. 4. Papille ovale avec cercle pigmentaire.
Fig. 5. Fond de l'oeil chez un albinos.
Fig. 6. Fond de l'oeil vu à l'éclairage direct.
Fig. 7. Cataracte corticale périphérique.
Fig. 8. Synéchies postérieures et pigmentation de la capsule.
Fig. 9. Cataracte polaire postérieure.

l'éclairage ophthalmoscopique. — Tout le pourtour du cristallin est devenu opaque, et quelques-unes des fibres opaques se prolongent presque jusqu'au centre.

FIG. 8.

Les synéchies postérieures donnent à la pupille un aspect étoilé. Des exsudations plastiques, colorées par l'uvée, sont déposées circulairement sur la capsule cristallinienne.

FIG. 9.

Cataracte polaire postérieure formant une étoile opaque au milieu du fond de l'œil rouge.

PLANCHE II

APOPLEXIES DE LA RÉTINE.

Fig. 1.

Apoplexie de la région de la macula. — Madame R..., âgée de 22 ans, perd subitement la vue, le 10 mars 1866, sans aucun signe précurseur, huit jours après l'époque menstruelle, et deux mois après les couches. En face, elle ne distingue que les grands objets, qui lui paraissent tantôt noirs, tantôt rouges.

Examen ophthalmoscopique. — On distingue une grande tache rouge, hémorrhagique, à contours bien tranchés, et qui recouvre toute la région de la macula. Sous l'influence d'un traitement dérivatif et de l'iodure de potassium administré à la dose de un gramme par jour, elle arrive à une amélioration très sensible.

Fig. 2.

Le même œil, examiné six semaines après le début de la maladie. — Déjà, le 24 avril, on trouve à peine un cercle rouge à la limite de l'ancienne hémorrhagie, comme on en peut juger par la figure 2. La guérison n'a eu lieu que vers la fin du mois de mai. Un léger scotome central, grand comme une tête d'épingle, est aperçu par la malade à côté du point de fixation sept mois après l'accident.

Fig. 3.

Apoplexie de la rétine recouvrant la moitié de la papille. — M. G..., âgé de 62 ans, est atteint subitement d'une apoplexie de la rétine droite sans aucune cause appréciable.

Examen ophthalmoscopique. — La tache hémorrhagique occupe une portion de la macula et de la papille ; les branches veineuses collatérales de la papille ont disparu. Plusieurs autres foyers hémorrhagiques sont disséminés le long des branches veineuses de l'autre côté de la papille. — La vision directe est affaiblie, au point que le malade ne distingue que le n° 8 de l'échelle typographique. Le champ visuel est conservé.

Au bout de treize mois de traitement, la vision est complètement rétablie.

Fig. 4.

Apoplexie de la macula avec infiltration séreuse de la rétine. — Madame H..., âgée de 34 ans, est prise subitement d'une perte de la vision centrale sur une étendue de 13 centimètres de large et de 6 centimètres de haut. Le champ visuel périphérique est intact. L'accident est survenu à la fin de l'époque menstruelle, qui était très peu abondante.

Examen ophthalmoscopique. — La figure 4 représente le fond de son œil huit jours après l'accident. La papille est très trouble, voilée. Toute la région de la macula jusqu'à la papille est recouverte d'une infiltration séreuse blanchâtre, qui est limitée par les deux branches artérielles collatérales. La malade est hypermétrope de 4 D.

La guérison complète est obtenue au bout de deux mois et demi de traitement avec le rétablissement complet de l'acuité visuelle.

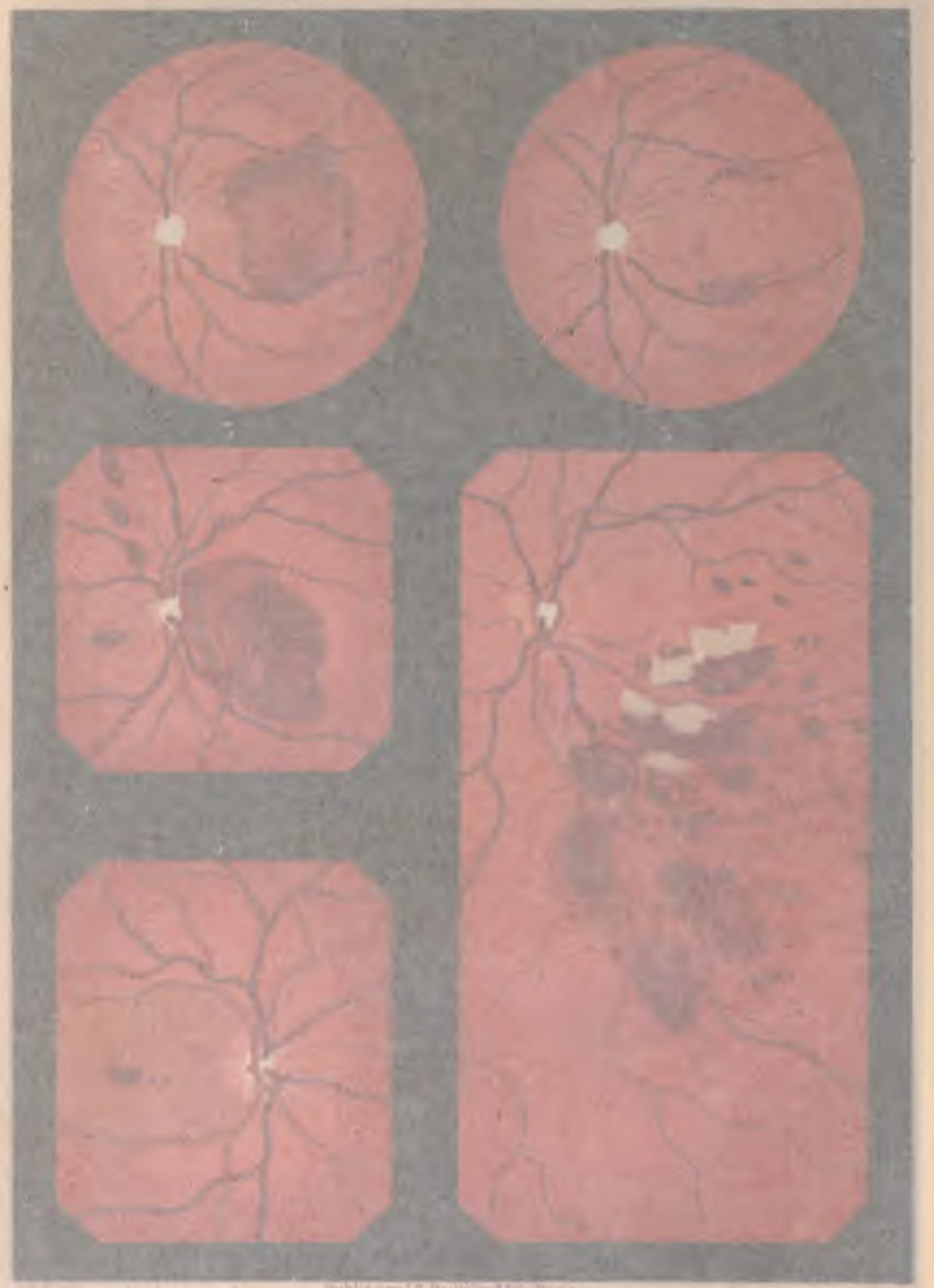

Dr X. Galezowski del. et sc. pinx.

Publié par J.B. Baillière & Fils Paris

APOPLEXIES DE LA RÉTINE

Fig. 1. Apoplexie de la région maculaire.
Fig. 2. La même maladie à la période de résolution.
Fig. 3. Apoplexie de la rétine et de la papille.
Fig. 4. Apoplexie de la macula avec [illegible] avec infiltration cérébrale.
Fig. 5. Apoplexies multiples de la rétine.

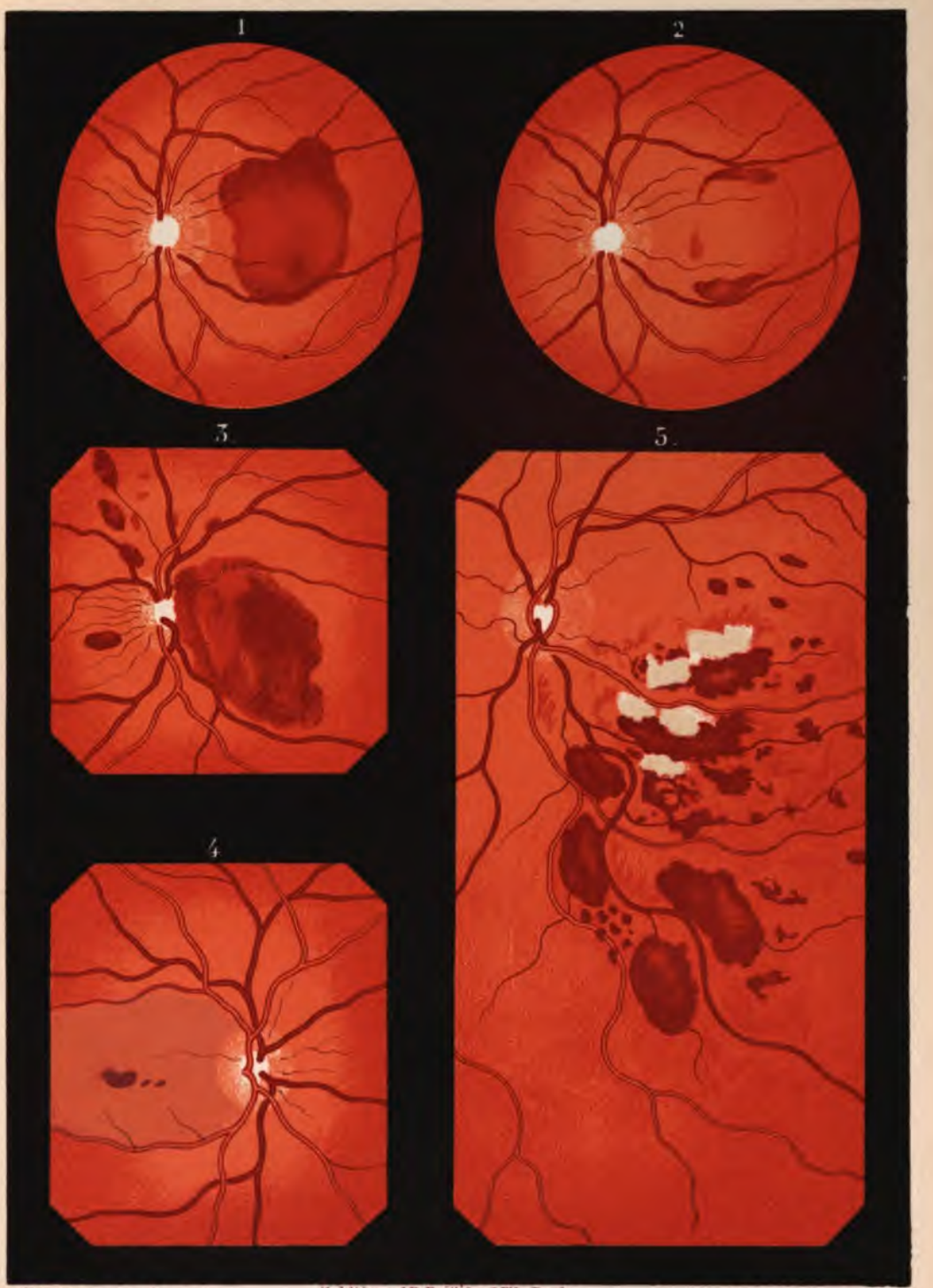

Dr X. Galezowski ad. nat. pinxt. Publié par J.B. Baillière & Fils, Paris. Lith. R. Engelmann, Paris

APOPLEXIES DE LA RÉTINE.

Fig. 1. Apoplexie de la région maculaire.
Fig. 2. La même maladie à la période de résolution.
Fig. 3. Apoplexies de la rétine et de la papille.
Fig. 4. Apoplexies de la macula ayant amené une infiltration séreuse.
Fig. 5. Apoplexies multiples de la rétine.

FIG. 5.

Apoplexie de la rétine. — M. S..., âgé de 72 ans, vint me consulter, le 20 janvier 1868, pour un trouble de la vue survenu subitement dans l'œil gauche depuis 15 jours. Il pouvait déchiffrer les caractères n° 4 de l'échelle. Il voyait des cercles d'arc-en-ciel autour d'une bougie, et l'œil paraissait plus dur. Le malade est rhumatisant.

Examen ophthalmoscopique. — Nous avons constaté de nombreux foyers hémorrhagiques échelonnés le long d'une branche artérielle. Au voisinage des taches sanguines, on remarque quelques exsudations blanchâtres. — 21 février, quelques accidents glaucomateux s'accentuent et la cornée paraît un peu terne. Sous l'influence des sangsues plusieurs fois répétées à l'anus et derrière l'oreille, la vue s'éclaircit. — 18 septembre, une grande partie des taches hémorrhagiques sont résorbées, on aperçoit un vaisseau artériel collatéral oblitéré ; mais, comme la région de la macula est dégagée, l'acuité visuelle revient au point que le malade lit facilement le n° 2 de l'échelle typographique.

PLANCHE III

ALTÉRATIONS DE LA RÉTINE DANS LES MALADIES DU CŒUR.

Fig. 1.

Stases veineuses de la papille de la rétine. — Demoiselle C..., âgée de 18 ans, entra, en 1865, dans le service du docteur Hérard, à l'hôpital Lariboisière, pour une *insuffisance mitrale*. La vue s'affaiblit depuis 5 ans ; elle se plaint constamment de visions lumineuses comparables à des fusées rouges et blanches. La malade distingue les couleurs, de l'œil droit elle lit à peine les caractères n° 18 Jœger.

Examen ophthalmoscopique (image droite). — Nous constatons un développement excessif des vaisseaux capillaires sur toute la rétine, sans la moindre trace d'infiltration séreuse.

Fig. 2.

Plaques sclérosiques goutteuses de la rétine. — La femme P..., âgée de 72 ans, vint me consulter le 30 avril 1866. Elle était atteinte d'une insuffisance aortique et d'un rhumatisme noueux. La vue s'affaiblit lentement depuis 4 ans.

Examen ophthalmoscopique. — On pouvait distinguer de nombreuses taches blanches, nacrées, disposées en cercles le long des artères qui entourent la macula. De l'œil gauche, qui est atteint de la même affection, elle lit n° 15 de l'échelle. L'œil droit lit n° 7.

Fig. 3.

Rétinite apoplectique. — Une femme, âgée de 65 ans, entra dans le service du docteur Noël Guéneau de Mussy, à l'Hôtel-Dieu, le 14 octobre 1867, pour un retrécissement mitral, avec un bruit de souffle au 1er temps. Elle se plaint d'un trouble de la vue, des éclairs, des étincelles ; elle peut lire avec les verres n° 16 convexes, les caractères du n° 2 de l'échelle.

Examen ophthalmoscopique fait en présence de N. Guéneau de Mussy. — Nous avons pu constater des hémorrhagies rétiniennes et des taches exsudatives avec infiltration légère péripapillaire dans l'œil gauche. Dans l'œil droit il existait une tache hémorrhagique empiétant sur la papille, sans exsudation.

Fig. 4.

Rétinite exsudative. — Une femme, âgée de 58 ans, du service de Noël Guéneau de Mussy, à l'Hôtel-Dieu, atteinte du bruit de souffle au 1er temps.

Examen ophthalmoscopique. — Nous avons pu constater la présence d'exsudations blanches disséminées autour de la papille, et sans aucune trace d'hémorrhagies. Cette affection n'existait que dans un seul œil, le droit, et la malade conservait la vision normale.

Fig. 5.

Apoplexie de la rétine. — M. C..., âgé de 68 ans, entra, le 3 novembre 1866, dans le service du docteur Gallard, à la Pitié, et fut couché au n° 3 de la salle Saint-

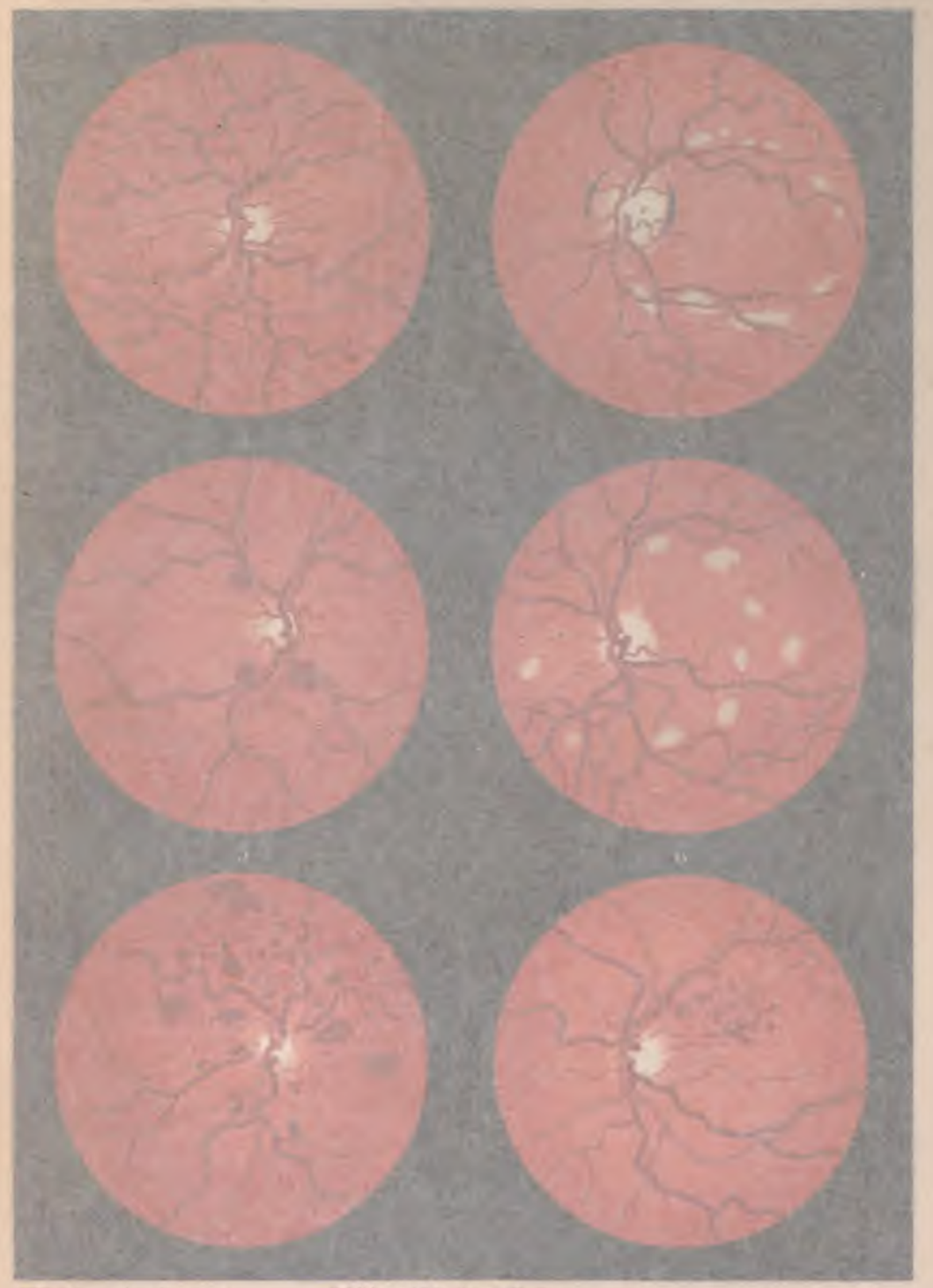

Dr X. Galezowski, del. et pinx. Publié par J.B. Baillière & Fils, Paris T. H. Gaudemaris, Paris

ALTÉRATIONS DE LA RÉTINE DANS LES MALADIES DU COEUR

Fig. 1. Stase veineuse de la papille et de la rétine.
Fig. 2. Rétinite apoplectique consécutive dans les lésions cérébrales.
Fig. 3. Apoplexie rétinienne.
Fig. 4. Rétinite apoplectique consécutive.
Fig. 5. Rétinite apoplectique.
Fig. 6. Apoplexie artérielle.

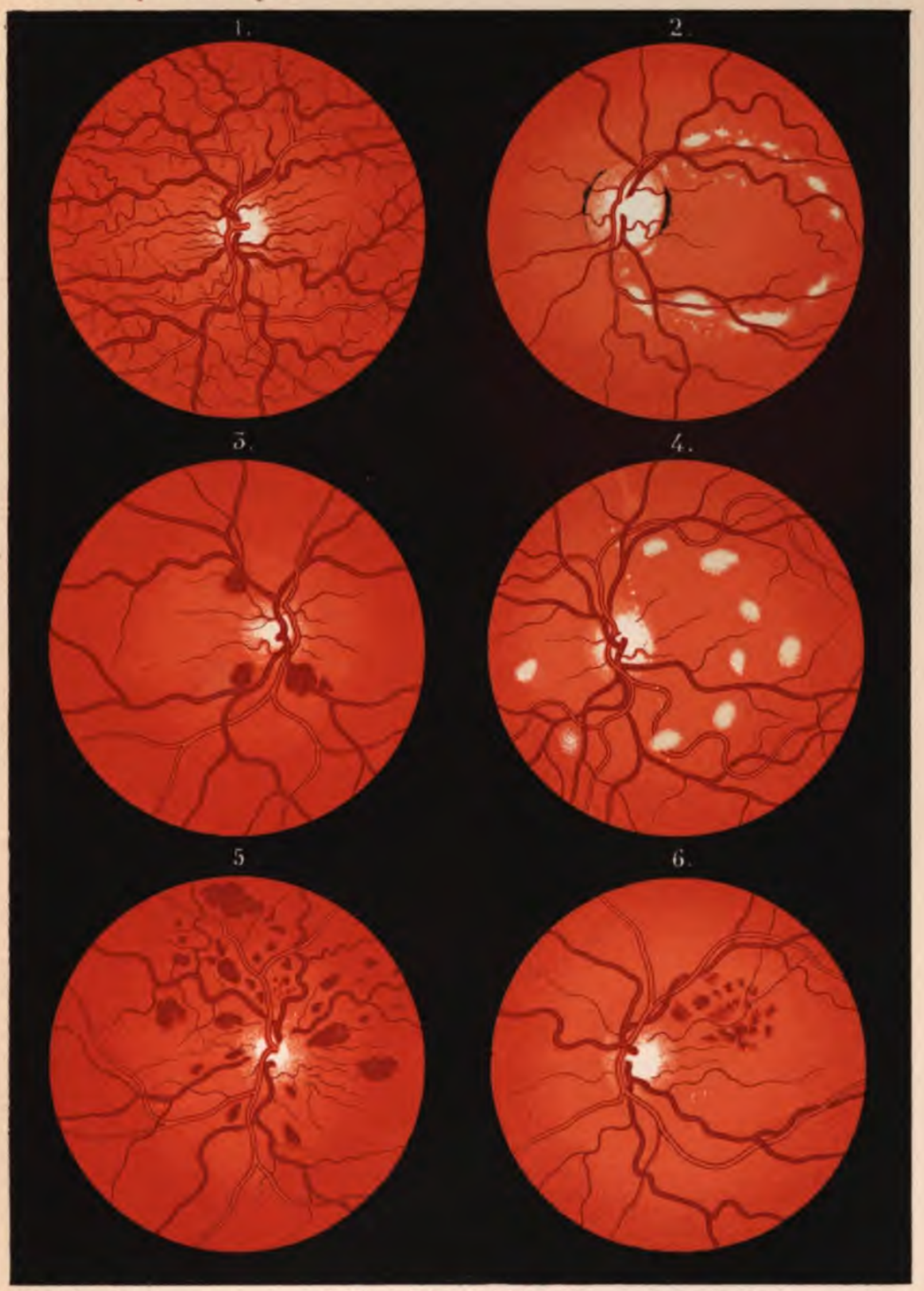

Dr X. Galezowski ad nat pinx.t Publié par J.B. Baillière & Fils, Paris. Lith. R. Engelmann Paris

ALTÉRATIONS DE LA RÉTINE DANS LES MALADIES DU COEUR.

Fig. 1. Stases veineuses de la papille et de la rétine.
Fig. 2. Rétinite atrophique disseminée, dans les cirrhomes artériels.
Fig. 3. Apoplexies rétiniennes.
Fig. 4. Rétinite exsudative disseminée.
Fig. 5. Rétinite apoplectique.
Fig. 6. Apoplexies artérielles.

Michel. Il était atteint de rétrécissement mitral, qui donna lieu à un emphysème du poumon. Par moments, il avait des maux de cœur, des vomissements, des étourdissements et de l'albuminurie légère. Pendant son séjour à l'hôpital, il fut pris d'éblouissement et d'affaiblissement de la vue de l'œil droit, au point qu'il distinguait à peine le n° 5 de l'échelle.

Examen ophthalmoscopique. — Nous avons pu constater de nombreux foyers hémorrhagiques dans la moitié supérieure de la rétine (image renversée) ; les veines étaient très variqueuses; les artères collatérales disparues.

FIG. 6.

Apoplexies artérielles. — Le docteur J..., de Saumur, âgé de 72 ans, me fut amené par le professeur Peter, le 7 octobre 1867. Ce malade accusait un trouble marqué de la vue de l'œil droit, qui lui est survenu subitement. Il avait une affection mitrale.

Examen ophthalmoscopique. — Nous avons constaté des taches hémorrhagiques situées le long d'une branche artérielle du deuxième ordre, qui était complètement oblitérée. Le champ visuel présentait une échancrure en forme de triangle, dont le sommet se trouvait près du point de fixation.

PLANCHE IV

RÉTINITE ALBUMINURIQUE.

FIG. 1.

Rétinite albuminurique pendant la grossesse. — Madame S..., âgée de 28 ans, enceinte de sept mois, entra à l'Hôtel-Dieu dans le service du professeur Grisolle, le 23 juin 1865, et fut couchée au n° 10 de la salle Saint-Augustin. Elle était atteinte d'une albuminurie des plus graves, avec rougeurs érysipélateuses sur les cuisses et les parties génitales. La vue se troubla en même temps.

Examen ophthalmoscopique fait en présence du professeur Grisolle et du docteur Lancereaux. — Nous avons constaté l'existence d'une rétinite albuminurique sans hémorrhagies dans les deux yeux. La malade accoucha le 27 juin, et à partir de ce moment l'albuminurie diminua progressivement, et les exsudations rétiniennes se dissipèrent peu à peu, jusqu'à complète guérison.

FIG. 2.

Le même œil, deux mois après l'accouchement.

Six mois plus tard j'ai eu l'occasion de revoir la malade et je n'ai plus retrouvé la moindre trace d'altérations rétiniennes.

FIG. 3.

Rétinite albuminurique. — Femme agée de 48 ans, entrée dans le service du docteur Noël Guéneau de Mussy, de l'Hôtel-Dieu, le 23 novembre 1867. Cette malade était atteinte d'une albuminurie occasionnée par une brusque suppression des règles.

Examen ophthalmoscopique. — On constatait des taches exsudatives et hémorrhagiques de la rétinite albuminurique. Soumise au traitement des bains de vapeur, et à l'usage interne de la teinture d'iode, la malade a guéri complètement de son albuminurie ainsi que de sa rétinite. (Voir pour les détails, Guéneau de Mussy, *Gazette des Hôpitaux*, 1871.)

FIG. 4.

Rétinite albuminurique. — M. C..., âgé de 41 ans, entra dans le service du professeur Béhier, à l'Hôtel-Dieu, le 21 janvier 1870, et fut couché au n° 4 de la salle Sainte-Jeanne. Il a travaillé toute sa vie dans les produits chimiques et dans le plomb. En 1863 et en 1869, il a eu des coliques saturnines et des paralysies d'avant-bras. A l'hôpital on constatait une albuminurie très abondante, il crachait du sang, accusait une pleurésie, et avait les jambes très enflées. Depuis un an sa vue s'affaiblissait.

Examen ophthalmoscopique. — Nous constatons une rétinite très prononcée dans l'œil droit et moins prononcée dans le gauche. Les veines sont, par places, doubles de volume. la papille est blanche avec les contours diffus. De nombreuses taches exsudatives et des hémorrhagies se voient à la surface de la rétine. Le malade peut déchiffrer difficilement les caractères n° 5 de l'échelle, et distingue toutes les couleurs.

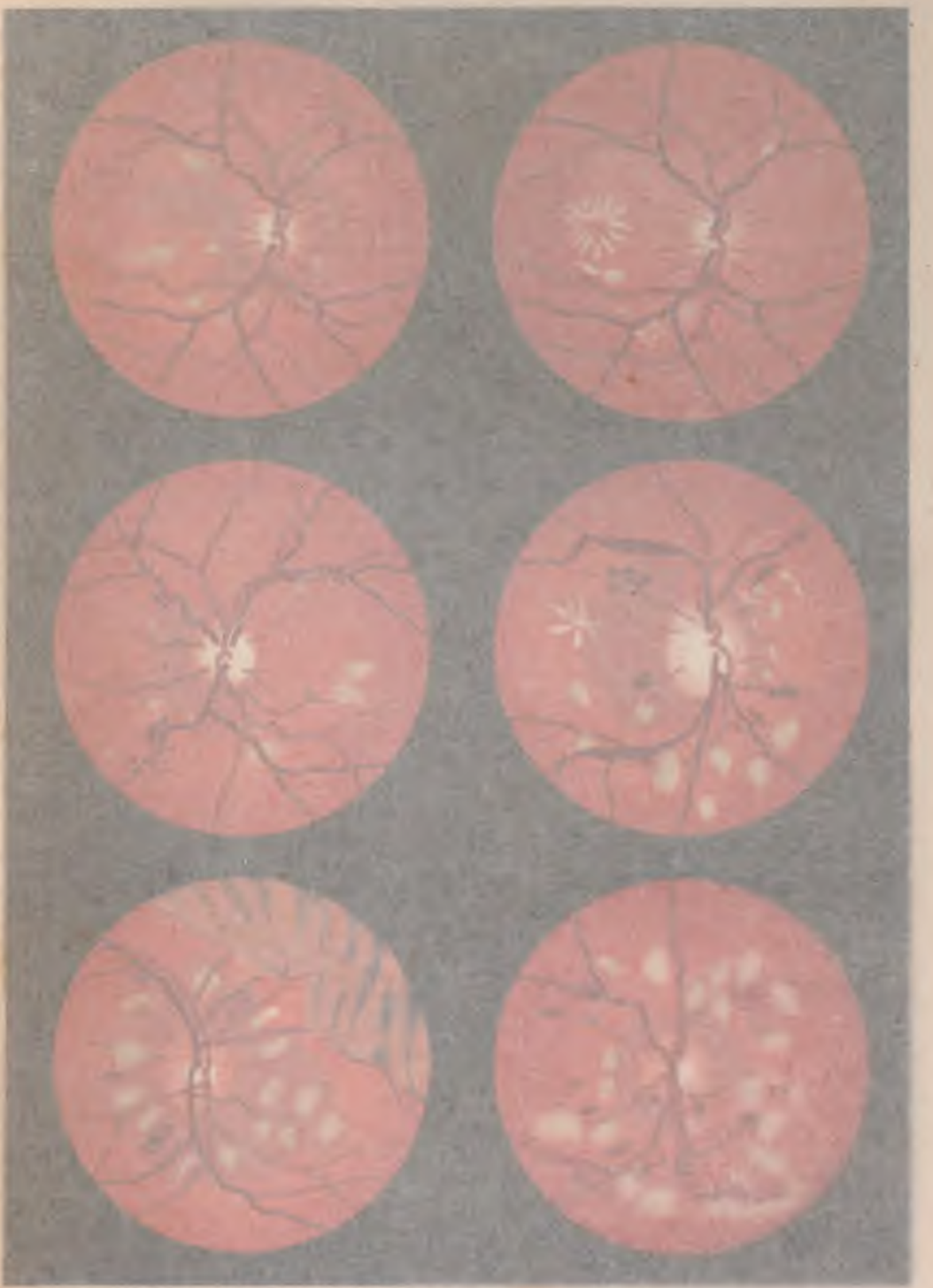

J. J. Sokolowski, ad. sc. Publié par J. B. Baillière et Fils, Paris

RÉTINITE ALBUMINURIQUE

Fig. 1. Rétinite albuminurique pendant la grossesse.
Fig. 2. Id. même œil, six mois après l'accouchement.
Fig. 3 et 4. Rétinite albuminurique à différents degrés.

LANE LIBRARY. STANFORD UNIVERSI

âgée a
sseur Ge
Atak a
cuisse

eur La
riage
mino
à peu

ouvé le

rvice du
malade
règles.
hémorrha
ur, et à
albumi
de des

ro-
alle
ab.
A
ne

il

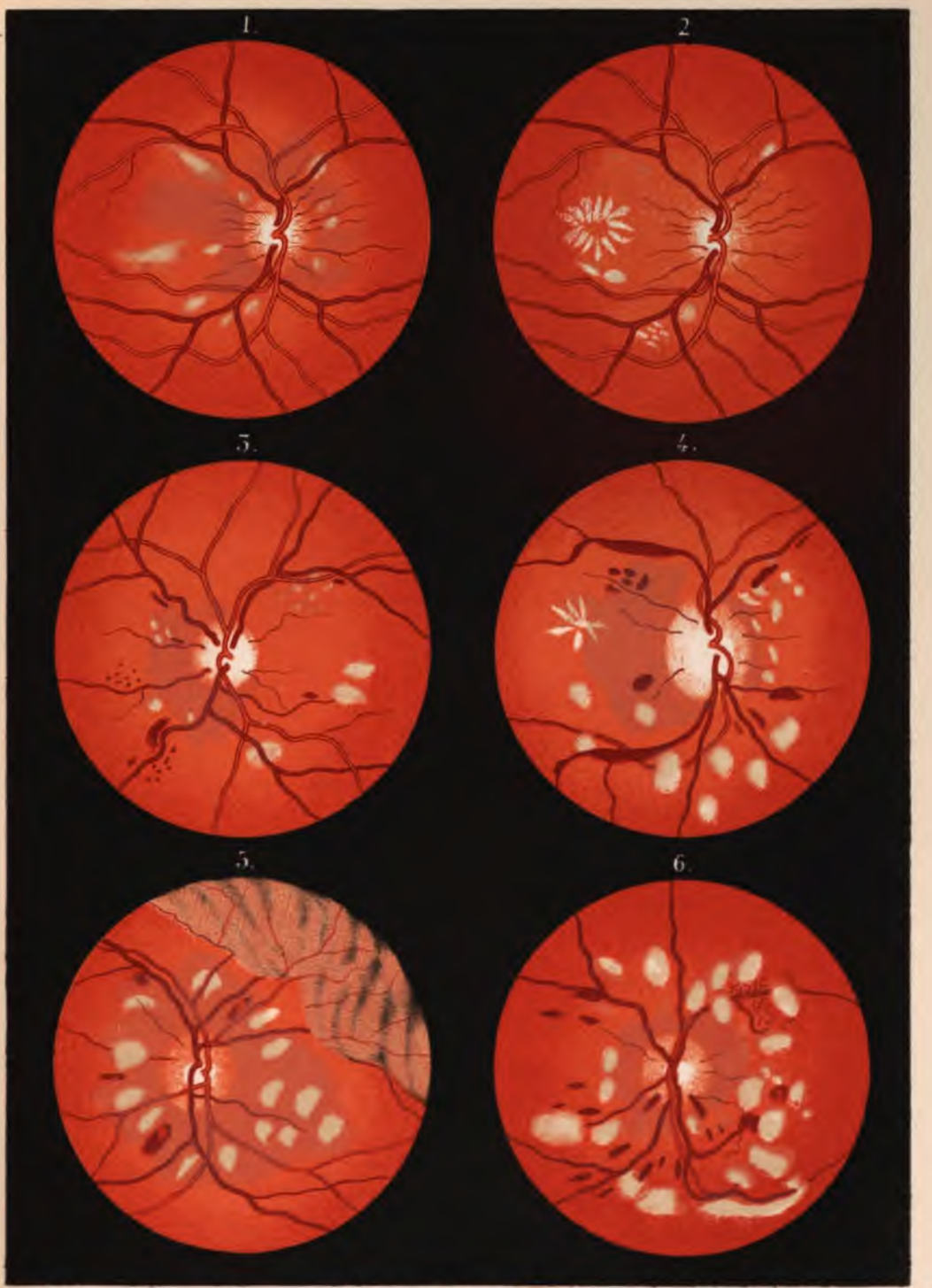

Dr X. Galezowski del. nat. pinx.

Publié par J.B. Baillière & Fils. Paris.

Lith. R. Engelmann Paris

RÉTINITE ALBUMINURIQUE.

Fig. 1. Rétinite albuminurique pendant la grossesse.
Fig. 2. Le même œil six mois après l'accouchement.
Fig. 3. et 6. Rétinite albuminurique à différentes périodes.
Fig. 4. Rétinite albuminurique avec épanchement de sang dans la gaine lymphatique des vaisseaux.
Fig. 5. Rétinite albuminurique accompagnée d'un décollement de la rétine.

LANE LIBRARY. STANFORD UN

FIG. 5.

Décollement de la rétine avec rétinite albuminurique. — Femme albuminurique, du service de Noël Guéneau de Mussy, à l'Hôtel-Dieu, que nous avons vue, en 1866, avec le docteur Fernet, alors interne du service. La vue de cet œil était complètement perdue. De l'œil gauche elle voyait bien, malgré que la rétine présentait de nombreuses taches hémorrhagiques.

La malade succomba dans le service à la suite d'accidents cérébraux.

FIG. 6.

Rétinite albuminurique. — M. A..., âgé de 60 ans, me fut adressé, le 28 mars 1872, par le docteur Le Roy de Méricourt. Il était atteint depuis plusieurs mois d'une bronchite chronique, d'un œdème des jambes, d'une affection cardiaque, et d'une albuminurie très abondante. Un an auparavant il lui était survenu un trouble de la vue qui n'a fait que s'aggraver, au point que le jour de mon examen le malade lisait à peine les caractères n° 20 de l'échelle.

Examen ophthalmoscopique. — Nous avons constaté une rétinite albuminurique, caractérisée surtout par des stases veineuses et des infiltrations séreuses périvasculaires, ainsi que de nombreuses hémorrhagies. Bientôt il lui est survenu des accidents cérébraux graves; nous avons pu constater l'aggravation d'altérations rétiniennes et des symptômes cérébraux, ce qui devait avoir des suites fatales. Le malade succomba, en effet, deux mois après notre examen, à la suite des accidents cérébraux probablement de même nature que ceux de la rétine.

PLANCHE V

AFFECTIONS DE LA RÉTINE DANS L'ALBUMINURIE, LA GLYCOSURIE ET LA POLYURIE.

Fig. 1.

Névro-rétinite albuminurique ayant amené une choroïdite atrophique et pigmentaire. — Mademoiselle....., âgée de 17 ans, entra dans le service du docteur Béhier, à l'Hôtel-Dieu, le 24 avril 1868, et fut couchée au n° 29 de la salle Saint-Antoine. Elle n'a été réglée que pendant un an; vers l'âge de 17 ans ses règles s'arrêtèrent. Six mois avant d'entrer à l'hôpital sa figure et ses jambes se sont enflées, elle a eu des points de côté, et pendant quelque temps elle ne pouvait même pas marcher. La vue commença à baisser, il y a trois mois, au point qu'elle ne voyait plus à se conduire; de fortes douleurs de tête accompagnaient cette amblyopie. Peu à peu, sous l'influence du traitement, la santé s'est améliorée, et la vue est revenue au point qu'en l'examinant, le 8 mai 1869, j'ai pu constater qu'elle pouvait lire les caractères n° 5.

Examen ophthalmoscopique. — Nous avons trouvé une névro-rétinite avec des taches atrophiques disséminées à la périphérie de la choroïde, comme on peut en juger par la figure n° 1. La névro-rétinite a guéri, mais les taches atrophiques sont restées stationnaires.

Fig. 2.

Névro-rétinite albuminurique ayant abouti à une atrophie de la papille. — Madame....., âgée de 64 ans, entra dans le service du docteur Delpech, en 1868, pour une affection albuminurique grave, compliquée d'un catarrhe bronchique, et d'une insuffisance mitrale. La vue s'est affaiblie progressivement depuis plus de deux ans, et la malade est arrivée à ne distinguer que les gros objets, et ne pouvant même pas lire les caractères n° 100.

Examen ophthalmoscopique. — Nous avons constaté une infiltration péripapillaire avec une atrophie consécutive de deux papilles.

Fig. 3.

Rétinite albuminurique. — M. F....., âgé de 38 ans, employé des postes, vint me consulter au mois de janvier 1869, pour une perte subite de la vue de l'œil gauche, pendant un accès de toux, dont il était affecté pendant tout l'hiver. L'œil droit était tout à fait bon, au dire du malade, et il pouvait lire de cet œil les plus fins caractères.

Examen ophthalmoscopique. — J'ai constaté que non seulement l'œil gauche, dont il ne voyait pas, était malade; mais que les deux yeux présentaient une *rétinite albuminurique* développée presque au même degré. Mais la macula de l'œil gauche était couverte d'une hémorrhagie, comme on voit sur la figure 3, tandis que dans l'autre œil cette région était intacte. Les urines contenaient une grande quantité d'albumine, comme cela était constaté par une analyse de M. Sonnerat, pharmacien. Le malade avait reçu huit mois auparavant une forte contusion, avec une lourde caisse qui lui était tombée sur les reins. Nous avons décidé, avec le professeur Peter, que j'ai appelé en consultation, qu'il fallait

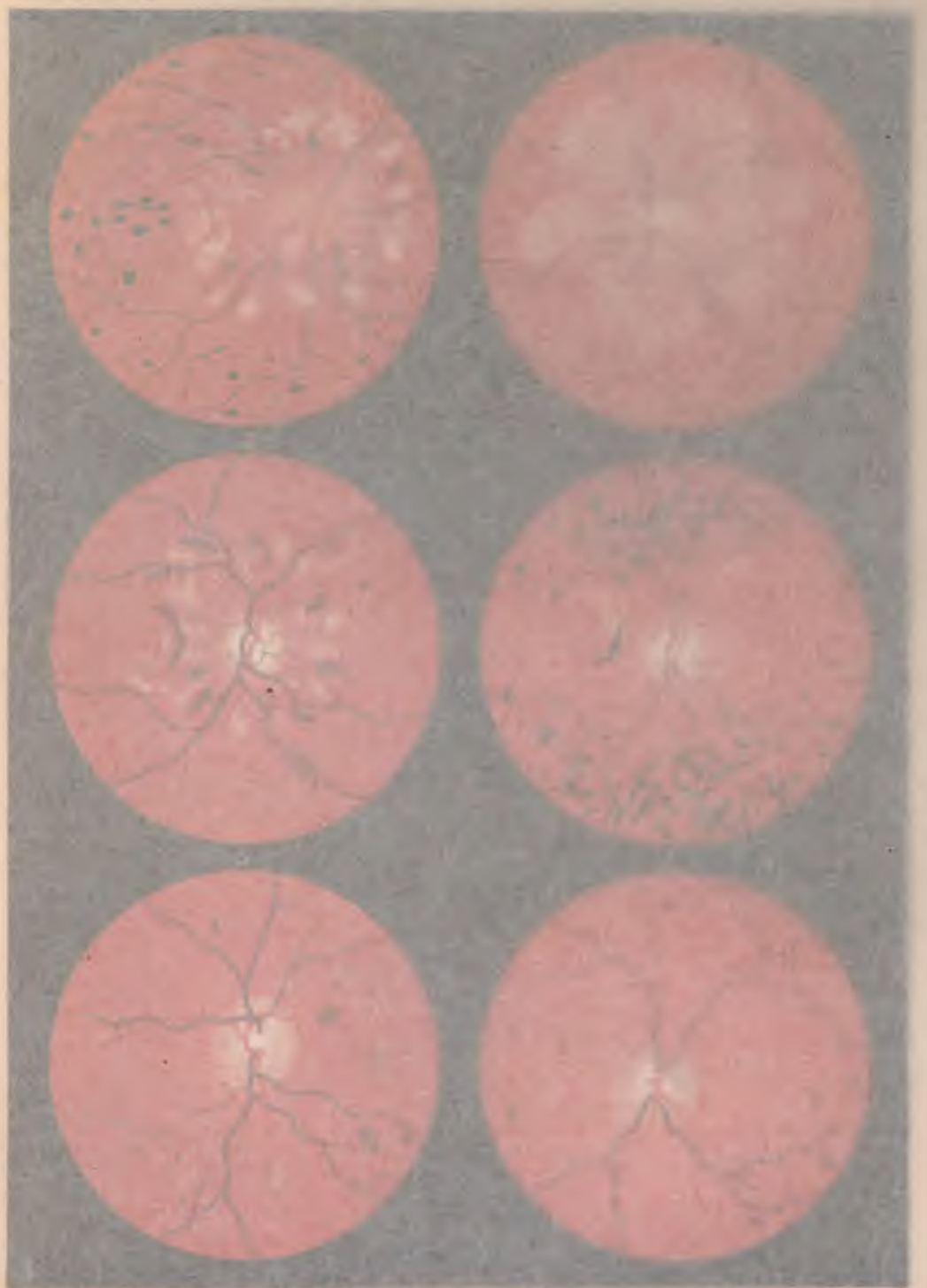

Dr X. Galezowski ad. nat. pinx. Publier par l'Éditeur 82 Rue Vaugirard Paris Lith. R. Lemercier Paris

ALTÉRATIONS DE LA RÉTINE DANS L'ALBUMINURIE CHRONIQUE OU POLYURIE.

Fig. 1. Rétinite albuminurique, aspect normal, une zone blanche atrophique et pigmentaire.

Fig. 2. Neuro rétinite albuminurique, se terminant par une atrophie de la papille.

Fig. 3. Rétinite albuminurique.

Fig. 4. Un autre cas, un an après avec atrophies pigmentaires.

Fig. 5. Rétinite albuminurique.

Fig. 6. Rétinite polyurique.

phiq
ervice
la ex
ses regi
enflée
Pour ge
au pl
à pe
ne
rare

ie de
Delpe
trouchip
plus de de
ant même p

ollaire av

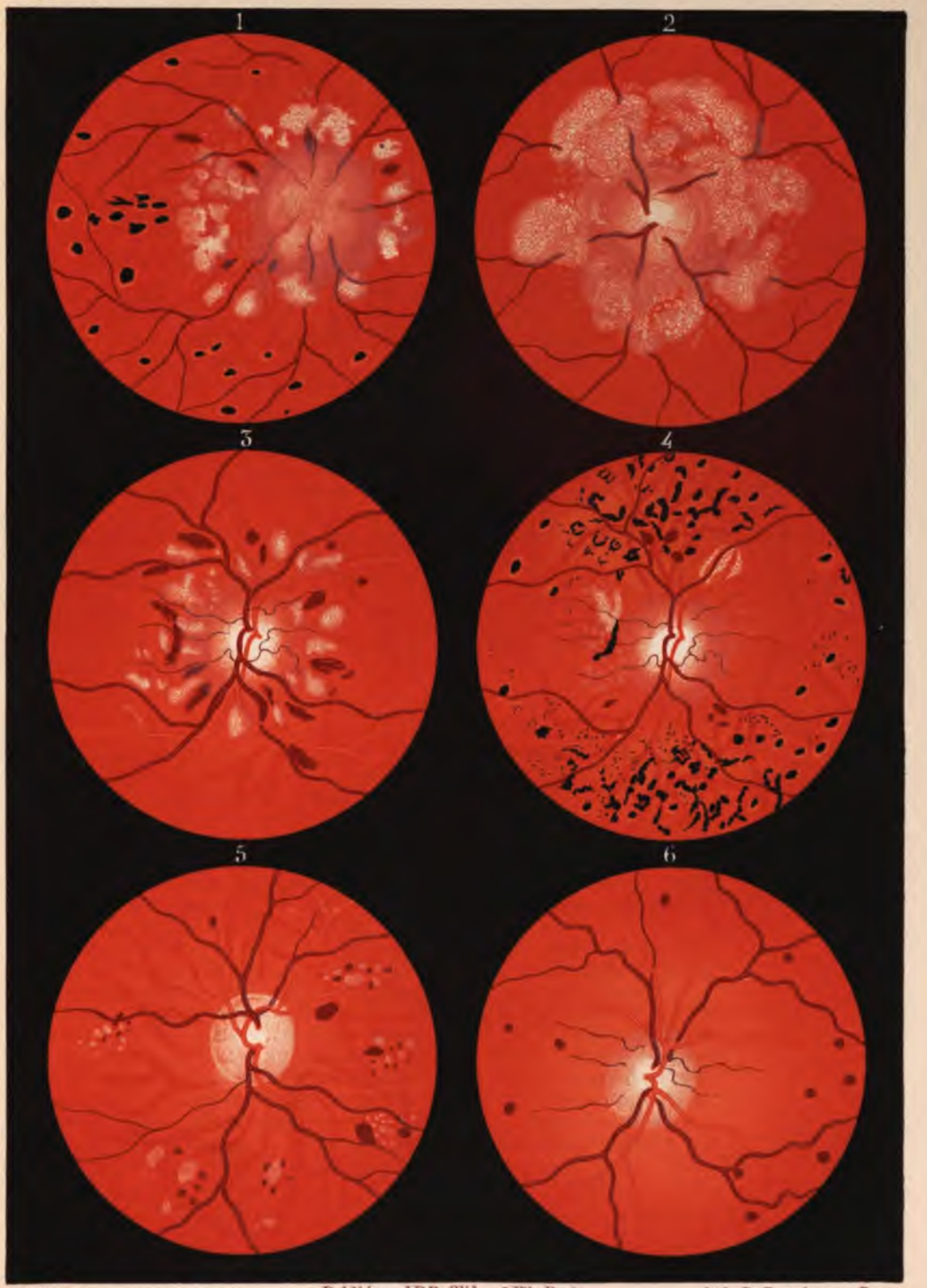

Dr X. Galezowski ad. nat. pinx. Publié par J.B. Baillière & Fils Paris. Lith. R. Engelmann, Paris

ALTÉRATIONS DE LA RÉTINE DANS L'ALBUMINURIE. GLYCOSURIE & POLYURIE.

Fig. 1. Rétinite albuminurique ayant amené une choroïdite atrophique et pigmentaire.

Fig. 2. Nevro-rétinite albuminurique se terminant par une atrophie de la papille.

Fig. 3. Rétinite albuminurique.

Fig. 4. Le même oeil un an après avec atrophies choroïdiennes.

Fig. 5. Rétinite glycosurique.

Fig. 6. Rétinite polyurique.

appliquer d'abord des ventouses scarifiées sur la région lombaire, et ensuite des ventouses sèches souvent répétées. Nous avons en outre prescrit l'iodure de potassium et le régime lacté. Sous l'influence de ce traitement, le mieux s'était déclaré vers la moitié du mois d'août, malgré de nombreuses taches atrophiques et pigmentaires qui se sont développées dans la région de l'ora serrata des deux yeux.

FIG. 4.

Le même œil (vu un an après). — Les exsudations et les hémorrhagies ont disparu, la papille s'est atrophiée en partie, mais on trouve de nombreuses taches d'atrophie choroïdienne avec des dépôts pigmentaires. Le malade a repris son service, l'acuité visuelle de l'œil droit étant revenue à demi ; l'œil gauche ne lisait que n° 15.

FIG. 5.

Rétinite glycosurique. — M. R..., âgé de 49 ans, souffrait d'accidents glycosuriques depuis plusieurs années. Le docteur Grassi constata la présence de 23 grammes de sucre sur un litre d'urine. Le malade distinguait à peine le n° 18 de l'échelle de Jœger.

Examen ophthalmoscopique fait avec mon maître le docteur Desmarres. — Nous reconnûmes que la papille était visiblement atrophiée, et ne présentait pas la moindre trace d'infiltration séreuse à son pourtour. La rétine était parsemée de nombreux foyers hémorrhagiques, et de taches blanches, exsudatives ; les unes et les autres avaient la forme arrondie. Parmi les phénomènes subjectifs, nous devons signaler l'impossibilité de distinguer les différentes couleurs. (Cette observation *se trouve publiée dans le compte rendu du Congrès ophthalmologique* de Paris, en 1862.)

FIG. 6.

Rétinite polyurique. — M....., âgé de 37 ans, entra dans le service de M. le professeur Lasègue, à l'hôpital Necker, le 16 octobre 1869 (salle Saint-André, n° 12). Il avait eu plusieurs fois des attaques de fièvre palustre en Algérie. Au commencement de l'année il était atteint d'une éruption furonculeuse et d'un anthrax au cou. Le professeur Lasègue a constaté chez ce malade : faiblesse considérable, apyrexie, soif, céphalalgie occipitale très vive, et des douleurs à la région rénale, sueurs nocturnes, palpitations et dyspnées au moindre effort. La quantité d'urine rendue en vingt-quatre heures variait entre 18 et 19 litres, elle ne contenait ni sucre ni albumine, sa densité spécifique était de 1,005, comme cela avait été constaté par M. Méhu, pharmacien.

Examen ophthalmoscopique fait en présence du professeur Lasègue. — Nous avons constaté que la papille du nerf optique était complètement saine, mais qu'il existait sur les différentes parties du fond de l'œil, et notamment à sa périphérie, des taches hémorrhagiques, rondes, petites, comme on peut s'en assurer par la figure n° 6. Les vaisseaux paraissaient un peu plus développés que d'habitude. Le malade voyait des éclairs devant les yeux ; ses yeux étaient fatigués, mais l'acuité visuelle est restée normale. Sous l'influence du régime tonique fortifiant, et d'extrait de valériane porté rapidement de 4 à 8 grammes, l'état du malade s'est amélioré très notablement, et les taches hémorrhagiques devinrent pâles, quelques-unes disparurent totalement. (Les détails de cette observation nous ont été communiqués par Léopold Urdy, externe du service.)

PLANCHE VI

AFFECTIONS SYPHILITIQUES DU FOND DE L'ŒIL.

Fig. 1.

Rétinite apoplectique syphilitique. — M. M..., âgé de 26 ans, vint me consulter le 18 juin 1866. Il souffrait de maux de tête depuis six mois; sa mémoire s'était affaiblie; son odorat s'était perdu, et il avait une anesthésie du cuir chevelu. Sa vue s'est affaiblie depuis la même époque, il lisait à peine le n° 5 de l'échelle typographique. Il confondait les couleurs : le vert avec le jaune et le bleu avec le noir.

Examen ophthalmoscopique. — Nous trouvons la papille droite légèrement infiltrée. A 3 ou 4 millimètres de son bord on trouve des taches hémorrhagiques disséminées le long d'un vaisseau; entre les deux taches hémorrhagiques voisines de la papille on trouve une tache blanche, exsudative.

Cette affection, ainsi que les accidents nerveux cérébraux, ont complètement guéri sous l'influence d'un traitement interne mercuriel et ioduré administré pendant quinze mois consécutifs.

Fig. 2.

Rétinite syphilitique périvasculaire. — Madame..., âgée de 33 ans, accoucha au mois d'août 1862 d'un enfant chétif; quelques semaines plus tard elle a eu une éruption sur tout le corps, puis une amaurose subite de l'œil gauche, dont elle distinguait à peine le n° 20 de l'échelle. En l'examinant nous avons constaté des taches cuivrées sur tout le corps.

Examen ophthalmoscopique. — Nous avons découvert des exsudations séreuses périvasculaires et des taches hémorrhagiques au voisinage de la macula. C'était une rétinite syphilitique, qui s'est compliquée ensuite des flocons du corps vitré, de l'iritis et d'une kératite interstitielle.

Sous l'influence du traitement mixte antisyphilitique tous ces accidents se sont dissipés, mais en amenant une atrophie partielle de la papille. La malade pouvait lire le n° 8 de l'échelle; nous l'avons perdue ensuite de vue.

Fig. 3.

Rétino-choroïdite pigmentaire syphilitique. — Madame D..., âgée de 45 ans, contracta un chancre infectant, en 1857, qui fut suivi d'une syphilide cutanée, d'une angine et d'une iritis dans les deux yeux Quelques mois après la vue commença à se troubler, au point qu'en octobre 1865, lorsqu'elle vint me consulter, elle voyait à peine à se conduire toute seule. Nous avons constaté que les deux pupilles présentaient de nombreuses synéchies postérieures.

Examen ophthalmoscopique. — Nous trouvâmes des cataractes polaires postérieures. La papille était blanche avec une teinte rosée; les vaisseaux centraux étaient fins, à peine visibles. Des taches pigmentaires, disposées en grands amas circulaires, recouvraient la rétine dans plusieurs endroits.

Fig. 4.

Rétinite séreuse circonscrite postérieure. — Soldat B..., d'un régiment de ligne, me fut amené par mon excellent ami, le docteur Boncour, médecin militaire, en

Dr X. Galezowski ad nat. pinx. Publié par J.B. Baillière & Fils, Paris. Lith. H. Engelmann, Paris

AFFECTIONS SYPHILITIQUES DU FOND DE L'OEIL.

Fig. 1. Rétinite syphilitique syphilitique.
Fig. 2. Rétinite perivasculaire.
Fig. 3. Rétinite choroïdite pigmentaire syphilitique.
Fig. 4. Rétinite séreuse postérieure circonscrite.
Fig. 5. Micro rétinite syphilitique.

lezowski ad nat. pinx. Publié par J.B. Baillière & Fils, Paris. Lith. R. Engelmann, Paris

AFFECTIONS SYPHILITIQUES DU FOND DE L'OEIL.

tinite apoplectique syphilitique.
tinite perivasculaire.
tino-choroïdite pigmentaire syphilitique.
Fig. 4. Rétinite séreuse postérieure circonscrite.
Fig. 5. Névro-rétinite syphilitique.

PLANCHE VI

[illegible] DU FOND DE L'ŒIL.

Fig. 1.

[illegible] syphilitique. — M. M..., âgé de 26 ans, [illegible] de maux de tête depuis six mois; [illegible] il avait une [illegible]. Sa vue [illegible]. [illegible] à peine le n° 5 de l'échelle [illegible]. [illegible] le jaune et le bleu avec le noir.

[illegible]. — Nous trouvons la papille droite légèrement [illegible] on trouve des taches hémorrhagiques disséminées [illegible] hémorrhagiques [illegible] de la papille [illegible] nerveux cérébraux, mal complétement guéri [illegible] mercuriel et iodure [illegible] pendant quinze [illegible].

Fig. 2.

[illegible] périvasculaire. — Madame..., âgée de 28 ans, [illegible] motif; quelques semaines plus tard elle a vu [illegible] le corps, puis une aquarelle subite de l'œil gauche, dont elle [illegible] n° 20 de l'échelle. En l'examinant nous avons constaté des [illegible] pour le corps.

[illegible]. — Nous avons découvert des exsudations séreuses [illegible] au voisinage de la macula. C'était une [illegible] des flocons du corps vitré, de l'iritis et d'une [illegible].

[illegible] syphilitique tous ces accidents se sont [illegible] une atrophie partielle de la papille. La malade pouvait lire [illegible] une petite ouverture de vue.

Fig. 3.

[illegible] pigmentaire syphilitique. — Madame D..., âgée de 45 ans, [illegible] en 1867, qui fut suivi d'une syphilide cutanée, d'une angine [illegible] dans les deux yeux. Quelques mois après la vue commença à se troubler [illegible] 1868, lorsqu'elle vint me consulter, elle voyait à peine à se [illegible]. Nous avons constaté que les deux papilles présentaient de nombreuses [illegible].

[illegible]. — Nous trouvâmes des cataractes polaires postérieures. La papille [illegible] une teinte rosée; les vaisseaux centraux étaient fins, à [illegible]. Des taches pigmentaires, disposées en grands amas circulaires, recouvraient la [illegible] d'un glaucome ancien.

Fig. 4.

Rétinite aérense circonscrite postérieure. — Soldat R..., d'un régiment [illegible], me fut amené par mon excellent ami, le docteur Rencour, médecin militaire, en

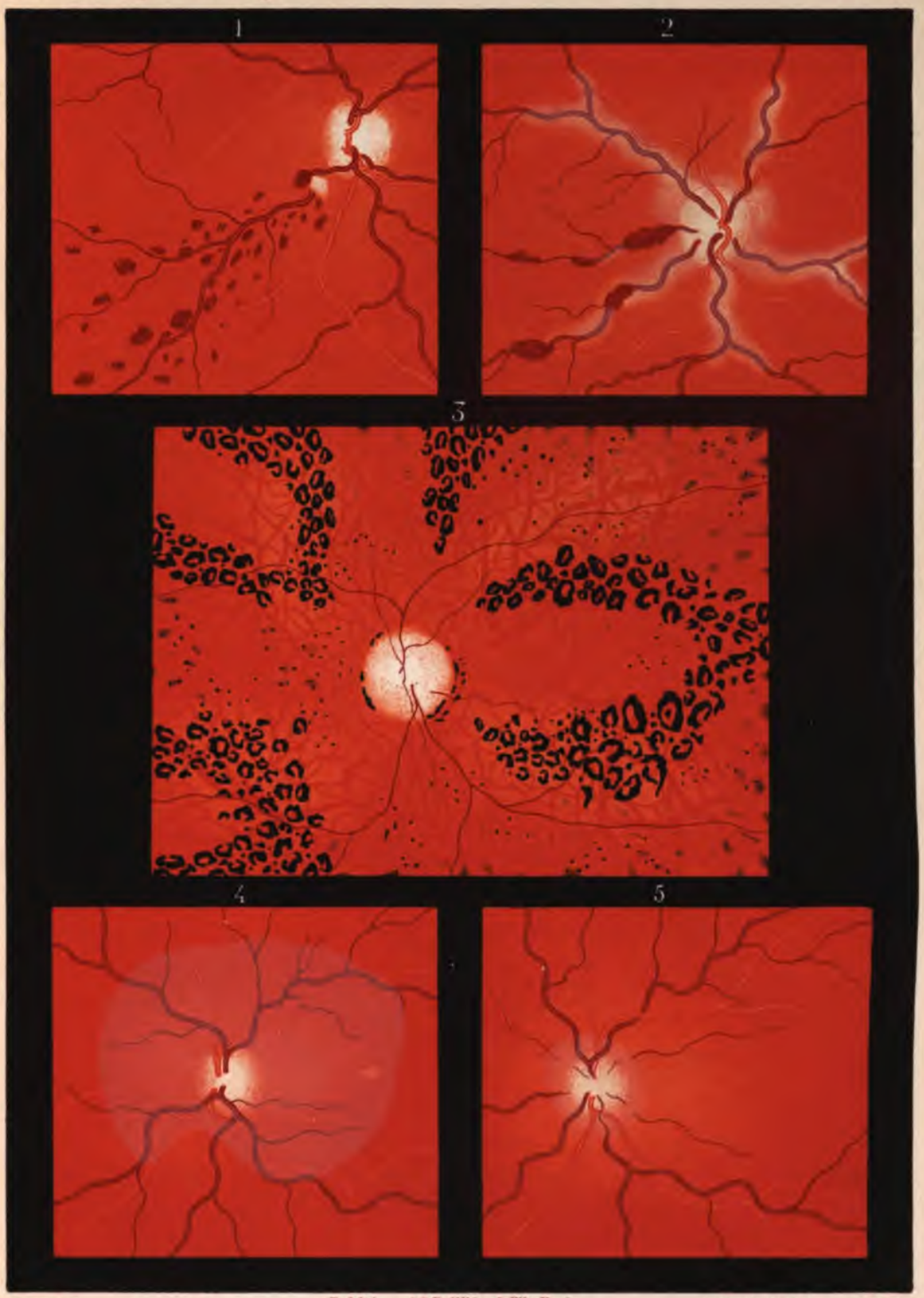

Dr X. Galezowski ad nat. pinx. Publié par J.B. Baillière & Fils, Paris. Lith. R. Engelmann, Paris

AFFECTIONS SYPHILITIQUES DU FOND DE L'OEIL.

Fig. 1. Rétinite apoplectique syphilitique.
Fig. 2. Rétinite perivasculaire.
Fig. 3. Rétino-choroïdite pigmentaire syphilitique.
Fig. 4. Rétinite séreuse postérieure circonscrite.
Fig. 5. Névro-rétinite syphilitique.

1872. Ce malade a perdu subitement la vue de l'œil droit, au point qu'il ne distinguait rien de cet œil dans un endroit sombre, et à quelques pas il ne distinguait personne. Les yeux sont devenus sensibles pour la lumière. De cet œil le malade distingue à peine le n° 50. Le champ visuel est conservé. Il ne distingue pas les couleurs jaune et bleu.

Examen ophthalmoscopique. — Nous constatons une exsudation laiteuse, bien circonscrite, s'étendant régulièrement autour de la papille et de la macula. Dans la macula il existe une tache exsudative. Le malade a eu un chancre en 1867, qui fut suivi d'accidents secondaires.

FIG. 5.

Névro-rétinite syphilitique. — M..., âgé de 48 ans, me fut adressé par notre éminent confrère et ami, le docteur Siredey (de l'hôpital Lariboisière), le 10 janvier 1874. Ce malade perdit la vue subitement de l'œil droit, le jour du nouvel an, et ne distingue que le n° 8 de l'échelle typographique; l'œil gauche était sain. Cet œil est en même temps affecté d'une paralysie complète de la 3e paire, depuis le mois de mai 1872. Il a eu le chancre en 1869, qui a été suivi au bout de peu de temps d'une syphilide cutanée et d'une angine prolongée.

Examen ophthalmoscopique. — Nous constatons une infiltration séreuse péripapillaire, s'étendant sur une certaine étendue de la rétine. Les autres parties de la rétine ainsi que la choroïde sont complètement saines.

PLANCHE VII

RÉTINITES PIGMENTAIRES.

Fig. 1.

Rétinite pigmentaire congénitale. — Je suis appelé en consultation par notre excellent confrère et ami, le docteur Remond, auprès du jeune C..., âgé de 11 ans, et dont la vue est très fatiguée au travail du soir. La mère déclare que depuis plusieurs années son fils paraissait voir mal le soir ; mais depuis surtout 2 ou 3 ans, il ne voit pas du tout le soir et la nuit. Il est héméralope. L'acuité visuelle est normale, mais le champ visuel est rétréci concentriquement, surtout dans l'angle interne et supérieur.

Examen ophthalmoscopique. — Nous constatons que la papille est rosée; les vaisseaux centraux sont amincis ; autour de la papille on constate une légère infiltration séreuse. La pigmentation rétinienne est développée à la périphérie de la rétine.

Fig. 2.

Rétinite pigmentaire stationnaire, avec exsudation blanche rubanée. — Garçon H..., âgé de 17 ans, est atteint d'une rétinite pigmentaire à forme stationnaire.

Examen ophthalmoscopique. — De larges plaques exsudatives divisent la rétine en trois grands segments. Les vaisseaux sont presque normaux, mais le champ visuel est diminué concentriquement, et il existe en outre un affaiblissement de l'acuité visuelle de 1/6. Cet état resta stationnaire pendant quatre ans consécutifs, durant lesquels j'ai eu l'occasion d'observer le malade.

Fig. 3.

Rétinite pigmentaire congénitale avec excavation glaucomateuse de la papille. — Un homme de 35 ans était héméralope toute sa vie, lorsqu'à l'âge de 35 ans la vue s'affaiblit très rapidement.

Examen ophthalmoscopique. — Je constate une excavation du nerf optique, avec rétinite pigmentaire. Tous les autres symptômes de glaucome chronique existaient chez le malade. J'ai pratiqué l'iridectomie, qui a arrêté le glaucome; mais la papille est devenue encore plus blanche. Une partie de la vision centrale s'est conservée longtemps après l'opération.

Fig. 4.

Choroïdite syphilitique avec exsudations blanches et arrondies, disséminées sur toute l'étendue de la choroïde. Pigment formant des cercles à la périphérie de la rétine. — M. X..., âgé de 60 ans, contracta un chancre, en 1865, qui a été suivi de syphilide cutanée et d'une angine dans l'espace de 9 mois. Deux ans après il a eu un affaiblissement de la vue de l'œil droit. Il est venu me consulter le 11 juillet 1868, et j'ai pu constater une choroïdite syphilitique avec toutes les altérations qu'on voit sur le dessin.

Examen ophthalmoscopique. — La papille était nette, et le champ visuel diminué concentriquement et surtout du côté externe. M. X... lisait à peine le n° 8. Le traite-



Dr X. Galezowski del. et pinx. Publié par J.B. Baillière & Fils Paris. Lith. A. Engelmann Paris

RÉTINITES PIGMENTAIRES.

Fig. 1. Rétinite pigmentaire régulière progressive.

Fig. 2. Rétinite pigmentaire [illegible] avec accumulations blanches [illegible]

Fig. 3. Rétinite pigmentaire régulière [illegible] phénomènes [illegible]

Fig. 4. Choroïdite syphilitique avec accumulations blanches [illegible] de pigment, pigmentations à la périphérie, M. de [illegible]

Fig. 5. Choroïdite pelotonnée [illegible]

Fig. 6. Choroïdite centrale [illegible]

Dr X. Galezowski ad nat. pinx. Publié par J.B. Baillière & Fils Paris. Lith. R. Engelmann, Paris

RÉTINITES PIGMENTAIRES.

Fig. 1. Rétinite pigmentaire congénitale progressive.
Fig. 2. Rétinite pigmentaire stationnaire avec exsudations blanches rubanées.
Fig. 3. Rétinite pigmentaire congénitale avec excavation glaucômateuse de la papille.
Fig. 4. Choroïdite syphilitique avec exsudations blanches dans la choroïde pigmentation à la périphérie de la rétine.
Fig. 5. Cataracte polaire postérieure.
Fig. 6. Cataracte corticale postérieure.

ment interne que j'administrai pendant quelque temps n'amena aucune amélioration, tout au contraire, le 30 novembre, nous constatâmes de très nombreux flocons dans le corps vitré, et le malade lisait à peine le n° 20 de l'échelle typographique.

FIG. 5.

Cataracte polaire postérieure. — Madame X..., âgée de 44 ans, sa vue baissait depuis une dizaine d'années. Elle était atteinte d'une cataracte polaire postérieure de l'œil droit, ayant une apparence étoilée, dont le centre était à moitié transparent. Dans l'œil gauche, qui voyait encore à lire les plus fins caractères, il existait un cercle opaque dans le segment postérieur, mais peu accentué et sans opacités rayonnantes.

FIG. 6.

Cataracte corticale postérieure. — M. X..., âgé de 49 ans, était atteint de glycosurie. On remarquait chez lui des cataractes corticales postérieures, développées dans les deux yeux presque au même degré; le malade pouvait à peine distinguer les caractères n° 8 à l'aide des lunettes n° 12 convexes. Mais le trouble de la vue ne faisait pas beaucoup de progrès depuis plus de cinq ou six ans.

PLANCHE VIII

RÉTINO-CHOROÏDITES SYPHILITIQUES.

Fig. 1.

Rétinite pigmentaire syphilitique. — M. S..., âgé de 33 ans, contracta un chancre en 1857, qui fut suivi d'une éruption et d'une angine syphilitique. En 1859, sa vue commença à faiblir, il apercevait des brouillards, des éclairs. En 1864, il perdit complètement la vue des deux yeux, et cette cécité persista quatre semaines. — En 1865, j'ai constaté l'acuité visuelle de 1/5 dans l'œil gauche, et de l'œil droit le malade comptait à peine les doigts. L'héméralopie était développée chez lui depuis qu'il souffrait des yeux; avant, il voyait aussi bien le jour que le soir.

Examen ophthalmoscopique, fait à plusieurs reprises en présence d'Alfr. Fournier. — Nous avons constaté : 1° une légère cataracte polaire postérieure dans l'œil droit; 2° le corps vitré est transparent; 3° la papille est rosée et légèrement voilée, avec un double contour; ses vaisseaux sont filiformes; 4° la rétine est recouverte, dans toute son étendue, de taches pigmentaires, dont les unes recouvrent les vaisseaux, et les autres forment des taches circulaires bien circonscrites. Ces altérations sont plus prononcées dans l'œil droit que dans le gauche.

Fig. 2.

Rétinite pigmentaire syphilitique avec atrophie compléte de la papille. — M. K..., âgé de 37 ans, contracta un chancre infectant en 1860, qui fut suivi de tous les symptômes de la syphilis secondaire. Huit mois après l'apparition de la syphilide cutanée, la vue commença à faiblir; l'œil gauche fut pris, en outre, d'iritis.

Examen ophthalmoscopique, en 1867. — Nous avons constaté : 1° que le malade distinguait à peine le jour; 2° les pupilles étaient larges, quoique adhérentes par places; 3° les milieux réfringents étaient transparents; 4° la papille était trouble comme dans une choroïdite syphilitique, et elle était entourée d'un cercle noir; les vaisseaux centraux n'existaient que dans une seule moitié de la papille; 5° la rétine était toute couverte de pigment. Avant les accidents syphilitiques sa vue était toujours très bonne.

Fig. 3.

Rétino-choroïdite pigmentaire circinée. — Madame L..., âgée de 25 ans, a contracté l'affection syphilitique de son mari en 1859, et elle a eu des accidents secondaires graves, tels que : angine, plaques muqueuses à la bouche, syphilide cutanée, etc.; elle avait été soignée pour cette maladie par Velpeau et Ricord. Presque en même temps, la vue de l'œil gauche s'est affaiblie, et, après plusieurs crises d'aggravation, la vue s'est perdue totalement. Je l'ai vue pour la première fois en 1865, et j'ai constaté que tout le champ visuel interne et supérieur était perdu, elle distinguait à peine quelques gros caractères.

Examen ophthalmoscopique. — La papille était atrophiée, et les vaisseaux centraux réduits à de petits filaments. Des taches circulaires pigmentaires s'apercevaient sur tout le fond de l'œil, ainsi qu'une pigmentation miliaire. Les vasa vorticosa ont été dénudés et altérés par places.

Dr R. Gaudenzi del. et pinx. Publié par J.B. Baillière & Fils, Paris Lith. R. Engelmann, Paris

RÉTINO-CHOROÏDITES SYPHILITIQUES.

Fig. 1. Rétinite maculaire syphilitique.

Fig. 2. Rétinite pigmentaire syphilitique avec atrophie complète de la papille.

Fig. 3. Rétino-choroïdite pigmentaire circulaire.

Fig. 4. Choroïdo-rétinite syphilitique en disque.

Fig. 5. Choroïdite syphilitique avec pigmentation de la choroïde.

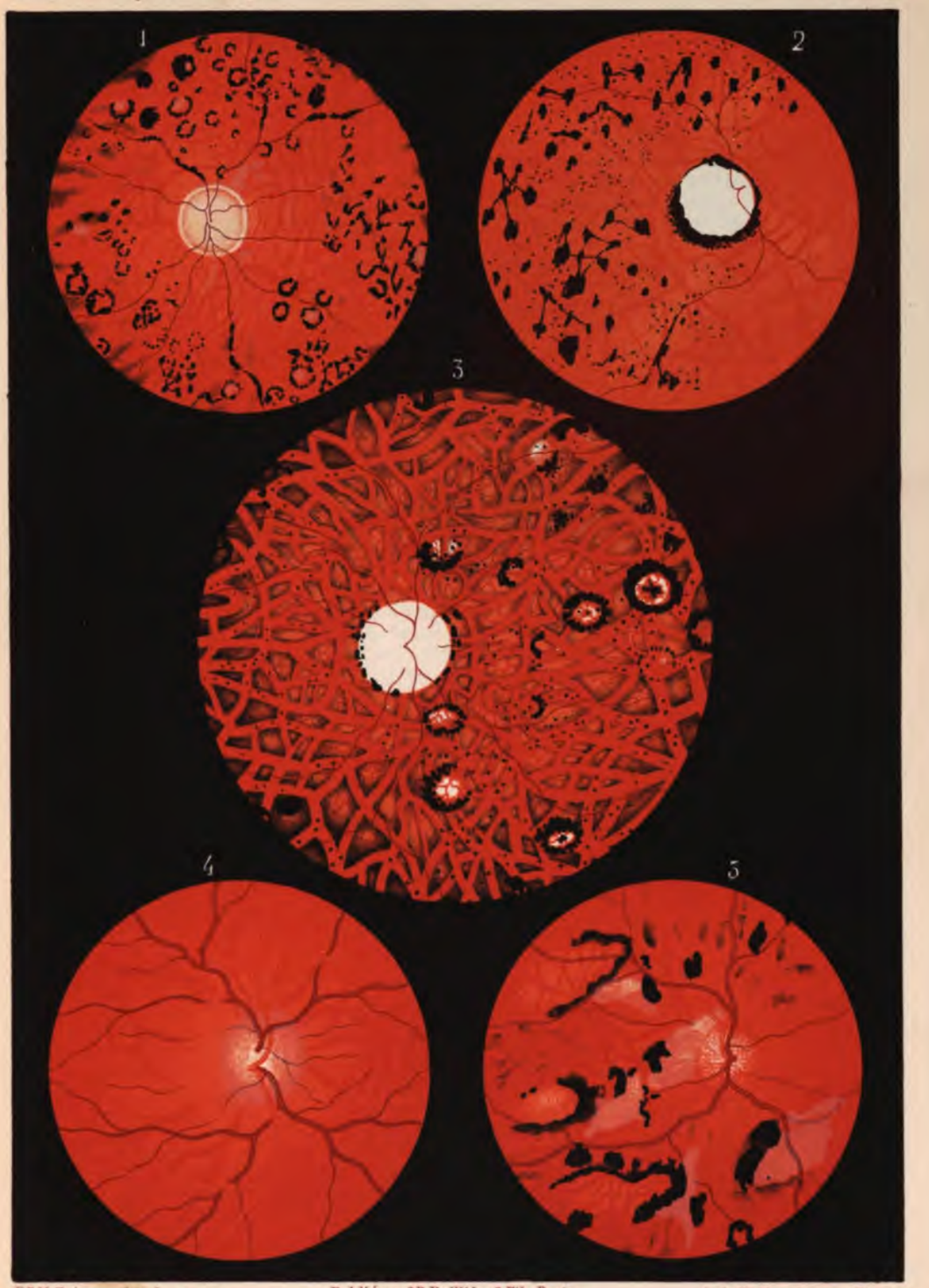

Dr X. Galezowski ad nat. pinx. Publié par J.B. Baillière & Fils, Paris. Lith. R. Engelmann, Paris

RÉTINO-CHOROÏDITES SYPHILITIQUES.

Fig. 1. Rétinite pigmentaire syphilitique.

Fig. 2. Rétinite pigmentaire syphilitique avec atrophie complète de la papille.

Fig. 3. Rétino-choroïdite pigmentaire circinée.

Fig. 4. Choroïdo-rétinite syphilitique au début.

Fig. 5. Choroïdite syphilitique avec pigmentation de la choroïde.

FIG. 4.

Choroïdo-rétinite syphilitique au début. — M. M..., âgé de 39 ans, contracta, en 1870, un chancre suivi bientôt de l'apparition de plaques muqueuses à la bouche, d'éruptions sur tout le corps et sur le cuir chevelu. Sous l'influence d'un traitement interne, fait avec des pilules au sublimé prises pendant trois mois, tous les accidents secondaires ont guéri. Mais au mois d'avril 1871, le malade fut pris d'un trouble de la vue.

Examen ophthalmoscopique. — Nous constatons une choroïdite syphilitique double, avec papille nuageuse; tout le fond de l'œil apparaissait comme à travers une gaze. L'acuité visuelle était sensiblement diminuée, le malade lisait difficilement les caractères n° 3, le 24 décembre 1873, époque où il est venu me consulter, et je l'ai soumis aux frictions mercurielles générales sur les jointures, ce qui amena sa guérison après 18 mois de traitement.

FIG. 5.

Choroïdite syphilitique avec taches exsudatives et pigmentaires dans la choroïde. — Veuve A..., âgée de 52 ans, entra dans le service du professeur Gosselin à la Pitié, en 1865, et fut couchée au n° 2 de la salle Saint-Jean. Elle contracta l'affection syphilitique en 1858, et un an après, sa vue se troubla au point qu'elle ne pouvait pas distinguer les plus gros caractères, à peine pouvait-elle se conduire.

Examen ophthalmoscopique. — Nous avons pu constater, en présence du professeur Gosselin, que, dans l'œil droit, la papille était congestionnée et trouble; sur toute l'étendue de la choroïde, on apercevait de larges amas pigmentaires, enveloppant des taches blanches, exsudatives, comme on le voit sur la figure. Dans l'œil gauche on voyait, au contraire, outre les taches pigmentaires, de très larges atrophies choroïdiennes, avec de nombreux flocons dans le corps vitré. Les flocons étaient fins, filiformes, semblables à ceux qu'on trouve habituellement dans les choroïdites syphilitiques.

Dr X. Galezowski ad.nat. pinxt. Publié par J.B. Baillière & Fils, Paris Lith. R. Engelmann, Paris.

STAPHYLÔME POSTERIEUR.

Fig. 1. Staphylôme postérieur peu développé.
Fig. 2. Staphylôme postérieur supérieur (image renversée)
Fig. 3. Sclero-choroïdite postérieure avec apoplexies de la macula.
Fig. 4. Sclero-choroïdite postérieure avec atrophie choroïdienne de la macula.
Fig. 5. Sclero-choroïdite postérieure généralisée avec atrophie de la papille.
Fig. 6. Staphylôme postérieur s'étendant à la macula.

PLANCHE IX

STAPHYLOMES POSTÉRIEURS DANS LA MYOPIE.

Fig. 1.

Staphylome postérieur peu développé. — Ce staphylome ne présente rien d'anormal, il se présente sous cette forme dans un grand nombre des myopies faibles ou moyennes. La teinte en est blanche, nacrée, et il est limité par un amas pigmentaire.

Fig. 2.

Staphylome postérieur supérieur (image renversée). — M. B..., âgé de 26 ans, vint me consulter pour une asthénopie et une asymétropie. L'œil droit est légèrement hypermétrope, et l'œil gauche présente une myopie de $^1/_{14}$.

Examen ophthalmoscopique. — Nous constatons dans ce dernier œil un staphylome postérieur situé au bord supérieur de la papille, qui se prolonge sous forme d'un liséré blanc tout autour du nerf optique. Il est limité du côté de la choroïde par un bord pigmenté. Mais le trouble de la vue dont il se plaignait n'était point dû à l'asymétropie, mais aux dents molaires cariées. Dès que ces dents, en effet, ont été enlevées, la fatigue a complètement cessé.

Fig. 3.

Scléro-choroïdite postérieure avec apoplexie de la macula. — M. R..., âgé de 34 ans, vint me consulter le 20 mai 1869. Il était atteint de myopie forte et depuis l'âge de 16 ans il portait le n° 2 $^3/_4$ concave, et il s'en servait constamment; il lit de l'œil droit n° 1 et de l'œil gauche n° 2. — Depuis le mois de mars 1869, la vue s'est affaiblie beaucoup, les lettres paraissaient trembler et les caractères étaient brisés, et par places couverts par une tache noire.

Examen ophthalmoscopique : dans l'œil droit le staphylome est circulaire, il entoure la papille. Du côté de la macula il existe quelques taches atrophiques et une tache hémorrhagique ronde, à contour bien limité.

Fig. 4.

Scléro-choroïdite postérieure avec décollement de la membrane hyaloïdienne. — Cette figure représente le fond de l'œil gauche du malade de la figure n° 3.

Examen ophthalmoscopique. — On constate que les atrophies choroïdiennes sont plus nombreuses, plus étendues que dans son œil droit (figure précédente). Du côté de la macula, on constate de nombreuses taches pigmentaires. Du côté interne, on aperçoit une ligne grisâtre décrivant un demi-cercle, qui indique un décollement de la membrane hyaloïdienne. Le champ visuel est en effet perdu dans la partie qui correspond à ce cercle noir.

Fig. 5.

Scléro-choroïdite postérieure généralisée avec atrophie de la papille. — M. P..., âgé de 65 ans, atteint de myopie de $^1/_8$ de l'œil droit et d'une myopie de $^1/_2$

Dessiné d'après nature par [illegible] Publié par J.B. Baillière [illegible] Lith. P. Engelmann Paris

STAPHYLÔME POSTÉRIEUR

Fig. 1. Staphylôme postérieur pur développé.
Fig. 2. Staphylôme postérieur opérant fumeux [illegible]
Fig. 3. Sclero-choroïdite postérieure avec apoplexie de la macula.
Fig. 4. Sclero-choroïdite postérieure avec atrophie choroïdienne de la macula.
Fig. 5. Sclero-choroïdite postérieure généralisée avec atrophie de la papille.
Fig. 6. Staphylôme postérieur s'étendant à la macula.

PLANCHE IX

[illegible] POSTÉRIEURE DANS LA MYOPIE.

Fig. 1.

[illegible] postérieure par densioge. — Ce staphylome est [illegible] sous cette forme dans un grand nombre des myopies [illegible] sur [illegible], surtout, et il est limité par un amas pigmentaire.

Fig. 2.

[illegible] postérieure (image renversée). — M. B..., âgé de 26 [illegible] et une astigmatopie. L'œil droit est légèrement [illegible] pouvant être myopie de $^1/_{12}$.

[illegible] — Nous trouvons dans ce dernier œil un staphylome postérieur de la papille, qui se prolonge sous forme d'un [illegible] [illegible]. Il est limité du côté de la choroïde par un [illegible] de la vue dont il se plaignait n'était point dû à l'astigmatisme, mais aux dents [illegible]. Dès que ces dents, en effet, ont été enlevées, [illegible] disparut tout.

Fig. 3.

[illegible] postérieure avec apoplexie de la macula. — M. B..., [illegible] le 16 mai 1869. Il était atteint de myopie forte et [illegible] de $^{1}/_{8}$ concave, et il s'en servait constamment; il [illegible] l'œil gauche n° 2. — Depuis le mois de mars 1869, la vue [illegible] les lettres paraissaient trembler et les paralèles étaient brisées, [illegible] par une tache noire.

[illegible] dans l'œil droit le staphylome est circulaire, il [illegible] la macula. Il existe quelques taches atrophiques et une tache [illegible], à contour bien limité.

Fig. 4.

[illegible] postérieure avec décollement de la membrane hyaloïdienne. — Cette figure représente le fond de l'œil gauche du malade de la figure n° 3.

[illegible] — On constate que les atrophies choroïdiennes sont plus [illegible] que dans son œil droit (figure précédente). Du côté de la macula, on aperçoit de nombreuses taches pigmentaires. Du côté interne, on aperçoit une ligne [illegible] en demi-cercle, qui indique un décollement de la membrane hyaloïdienne. Le champ visuel est en effet perdu dans la partie qui correspond à ce [illegible].

Fig. 5.

Sclérо-choroïdite postérieure généralisée avec atrophie de la papille. — M. P..., âgé de 65 ans, atteint de myopie de $^1/_8$ de l'œil droit et d'une myopie de $^1/_4$

Dr X. Galezowski ad. nat. pinx.t

Publié par J.B. Baillière & Fils, Paris

Lith. R. Engelmann, Paris.

STAPHYLÔME POSTERIEUR.

Fig. 1. Staphylôme postérieur peu développé.
Fig. 2. Staphylôme postérieur supérieur (image renversée)
Fig. 3. Sclero-choroïdite postérieure avec apoplexies de la macula.
Fig. 4. Sclero-choroïdite postérieure avec atrophie choroïdienne de la macula.
Fig. 5. Sclero-choroïdite postérieure généralisée avec atrophie de la papille.
Fig. 6. Staphylôme postérieur s'étendant à la macula.

de l'œil gauche, accusait en outre une amblyopie très marquée de ce dernier œil, au point qu'il distinguait à peine à compter les doigts.

Examen ophthalmoscopique. — J'ai constaté, le 1er décembre 1874, que la papille du nerf optique était atrophiée et se confondait par sa teinte avec l'atrophie choroïdienne staphylomateuse péripapillaire. D'autres taches atrophiques se voient sur le reste du fond de l'œil, au milieu desquelles on distingue quelques rares vaisseaux choroïdiens non encore atrophiés.

FIG. 6.

Staphylome postérieur s'étendant à la macula. — M. V..., âgé de 50 ans, perdit la vue subitement de l'œil gauche, suite d'un décollement de la rétine et de cataracte. L'œil droit est atteint d'une amblyopie très prononcée consécutive à une choroïdite atrophique staphylomateuse qui s'est étendue jusqu'à la macula. Le malade lit difficilement les caractères n° 12 de l'échelle typographique. Les lettres et les objets paraissent brisés. — Les atrophies choroïdiennes sont bordées par du pigment dans plusieurs endroits.

PLANCHE X

CHOROÏDITE ATROPHIQUE.

Fig. 1.

Choroïdite atrophique disséminée, 1re période. — Madame F..., âgée de 32 ans, vint me consulter le 26 juillet 1871 pour une fatigue des yeux avec photophobie. L'acuité visuelle était normale.

Examen ophthalmoscopique. — Nous avons constaté des taches circulaires rosées disséminées sur le fond de l'œil, et qui étaient recouvertes des vaisseaux fins capillaires. Quelques-unes de ces taches étaient entourées des amas pigmentaires.

Le 19 octobre, on apercevait des taches blanches atrophiques, à la place des taches qui n'étaient au commencement que rosées, et l'acuité visuelle est descendue à $^1/_5$.

Fig. 2.

Choroïdite atrophique disséminée, 2e période. — M. R..., âgé de 39 ans, demeurant à Auxerre, me fut adressé le 17 mai par le docteur Dionis pour un affaiblissement considérable de la vue. L'acuité visuelle était descendue à $^1/_5$.

Examen ophthalmoscopique. — Nous avons constaté des taches atrophiques disséminées, occupant tout le segment postérieur de la choroïde. La papille était injectée; des taches blanches, recouvertes des amas pigmentaires, se voyaient partout, même dans la région de la macula.

Fig. 3.

Choroïdite atrophique généralisée avec amas pigmentaires sous-rétiniens. — M. B..., âgé de 67 ans, souffrait pendant plusieurs années d'iritis; sa vue s'est ensuite affaiblie. En l'examinant, en 1869, j'ai pu constater qu'il voyait suffisamment pour se conduire, mais il distinguait à peine le n° 25. Son champ visuel n'est point rétréci, et il n'est point héméralope, mais la dyschromatopsie est très marquée, le jaune lui paraît rouge, le vert paraît gris, le rouge est noir.

Examen ophthalmoscopique. — On découvre une choroïdite atrophique généralisée; le nerf optique paraît normal, sa teinte est rosée, physiologique; les vaisseaux centraux paraissent assez bien conservés, et la pulsation artérielle est obtenue facilement par la compression du globe.

Publié par J.B. Baillière & Fils, Paris.

CHOROIDITE ATROPHIQUE

Fig. 1. Choroïdite atrophique diathésique, 1re période.
Fig. 2. Choroïdite atrophique diathésique, 2e période.
Fig. Choroïdite atrophique consécutive avec amas pigmentaires sous-choroïdiens.

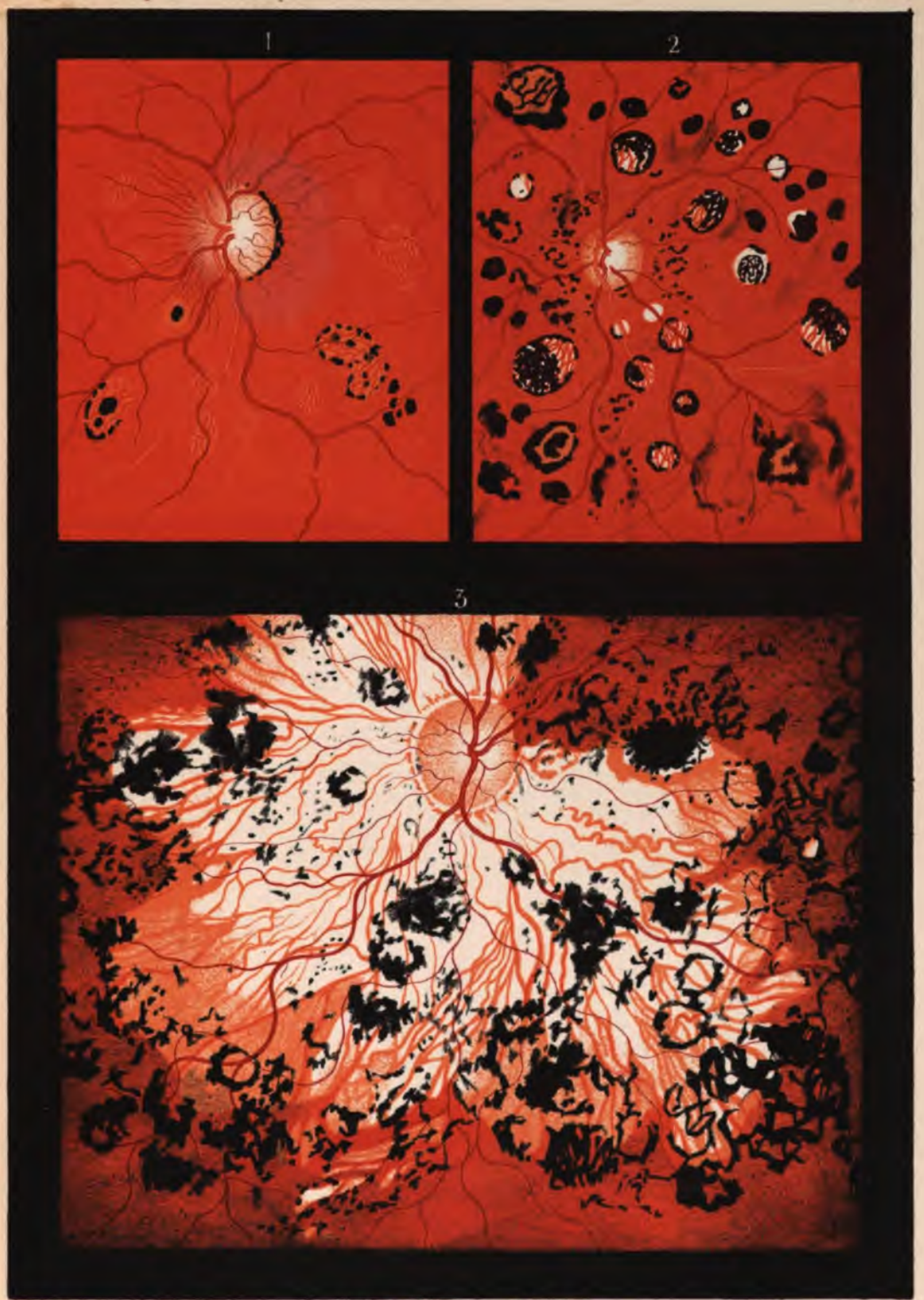

Dr X. Galezowski ad. nat. pinxt. Publié par J.B. Baillière & Fils, Paris. Lith. R. Engelmann, Paris

CHOROÏDITE ATROPHIQUE

Fig. 1. Choroïdite atrophique disséminée, 1re période.
Fig. 2. Choroïdite atrophique disséminée, 2e période.
Fig. Choroïdite atrophique généralisée avec amas pigmentaires sous-rétiniens.

Mais la choroïde se trouve détruite sur une grande étendue de segment postérieur; il n'en reste que quelques rares vaisseaux choroïdiens, qui parcourent le fond blanc de la sclérotique. Le pigment se trouve accumulé en amas circulaires vers la limite de l'atrophie choroïdienne, comme on peut s'en assurer par la figure. Ces altérations ont atteint la *macula*, ce qui explique l'affaiblissement très marqué de l'acuité visuelle.

PLANCHE XI

ANOMALIES CONGÉNITALES.

FIG. 1.

Plaques fibreuses congénitales péripapillaires. — Une zone blanche, nacrée, brillante, se trouve au bord interne de la papille, du côté opposé à la *macula*, elle recouvre une partie de la papille, qui est elle-même d'une teinte rosée physiologique. Les bords de cette tache sont frangés. Les vaisseaux rétiniens sont voilés par la tache blanche et ne deviennent apparents qu'au delà de ses limites. La vision de cet œil n'est nullement altérée, et il n'y a que le *punctum cæcum* qui est double de volume.

FIG. 2.

Plaques fibreuses congénitales, situées à différentes distances de la papille. — Ces plaques sont moins épaisses que celles de la figure précédente, surtout au bord de la papille, et ne masquent que quelques vaisseaux. D'autres vaisseaux passent à la surface de la tache blanche. Dans le champ visuel on trouve un large scotome, dans la partie correspondant à la tache blanche qui se trouve en haut et en dehors de la papille.

FIG. 3.

Coloboma de la choroïde. — M. S..., âgé de 43 ans, est atteint d'un coloboma congénital de la choroïde et de l'iris dans les deux yeux. Ce coloboma ressemble à une plaque d'atrophie choroïdienne, dont les contours sont limités par des amas pigmentaires. Au bord de la papille, qui est excavée, on trouve du pigment et un staphylome postérieur. L'acuité visuelle des deux yeux est normale, mais on trouve une lacune dans la partie du champ visuel qui correspond au coloboma.

FIG. 4.

Altération congénitale de la papille simulant la névrite optique. — M. G..., âgé de 50 ans, est pris depuis trois semaines d'un trouble notable de la vue. Au moment où je l'examine (27 mai 1869), il ne peut lire que les caractères n° 6 de l'échelle typographique des deux yeux. La papille du nerf optique droit présente une apparence de névrite optique, comme on peut juger par la figure 4, tandis que celle de l'œil gauche est physiologique. Le malade est un fort buveur et il fume beaucoup, ce qui explique son amblyopie, qui est de nature toxique, tandis que la névrite optique n'est qu'apparente et elle n'est constituée que par une opacité congénitale des fibres optiques. — 25 septembre 1869 : le malade revient complètement guéri, l'acuité visuelle est égale dans les deux yeux, malgré la persistance de la même apparence de névrite dans l'œil droit.

FIG. 5.

Plis congénitaux de la rétine simulant un décollement. — M. M..., âgé de 46 ans, accuse une amblyopie très marquée de l'œil gauche, qui ne peut distinguer

Peint par J. Boullière de l'Ex. Paris. Lith. V. Kuyphausen, Paris.

ANOMALIES CONGÉNITALES

Fig. 1. Plaque fibreuse congénitale sur papille.
Fig. 2. Plaque congénitale située à différentes distances de la papille.
Fig. 3. Coloboma de la choroïde.
Fig. 4. Rétraction congénitale de la papille entraînant la cataracte polaire.
Fig. 5. Vue antérieure de la rétine vascularisée sur des cellules.
Fig. 6. Interstitie vasculaire.
Fig. 7. Interstitie vasculaire.

[illegible]
[illegible]
[illegible]
[illegible] la
[illegible] vil
[illegible] volume.

[illegible] de la
[illegible] sur-
[illegible] ii
[illegible]

[illegible] boma
[illegible] a une
[illegible] cmicu-
[illegible] cytomie
[illegible] me dans

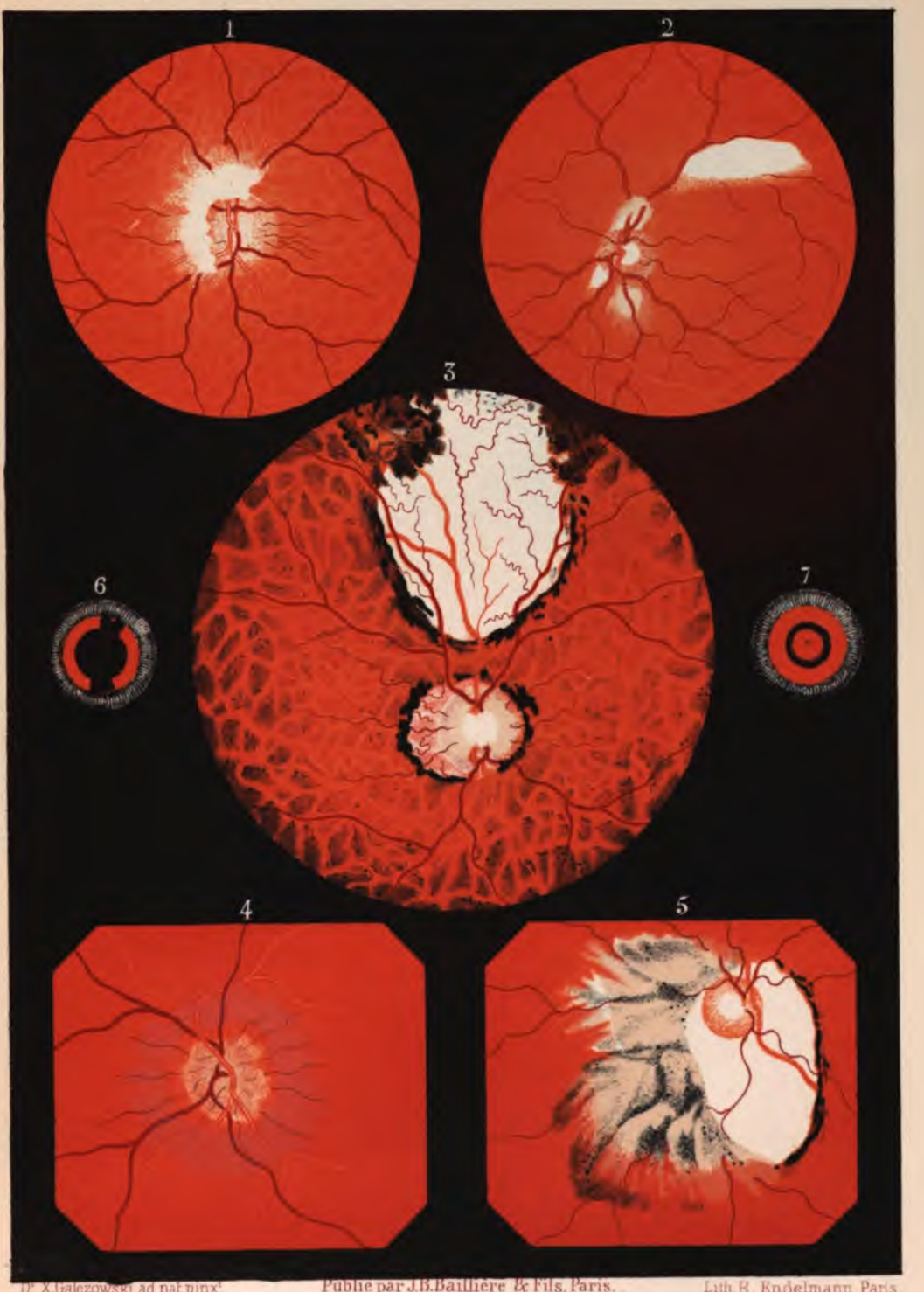

Dr X. Galezowski ad nat. pinx. Publié par J.B. Baillière & Fils, Paris. Lith. R. Engelmann, Paris

ANOMALIES CONGÉNITALES.

Fig. 1. Plaque fibreuse congénitale péripapillaire.
Fig. 2. Plaques congénitales situées à différentes distances de la papille.
Fig. 3. Coloboma de la choroïde.
Fig. 4. Altération congénitale de la papille simulant la névrite optique.
Fig. 5. Plis congénitaux de la rétine simulant un décollement.
Fig. 6. Cataracte zonulaire.
Fig. 7. Cataracte annulaire.

que les gros objets et compter les doigts, à la distance de 2 mètres. Tout près du point de fixation, il existe un large scotome circulaire.

Examen ophthalmoscopique. — Nous constatons une large tache atrophique de la choroïde près de la papille. Près du bord interne on aperçoit des plis blanc-grisâtre, simulant le décollement de la rétine, et qui ne sont constitués que par un plissement congénital et anormal de la rétine. Le malade n'a jamais bien vu de cet œil. (Nous avons recueilli cette observation à la Clinique de Desmarres père, le 22 mars 1862.)

FIG. 6.

Cataracte zonulaire. — M. D..., âgé de 21 ans, présente une cataracte zonulaire qui se prolonge en haut et en bas sous forme de petites bandes. Le père de ce malade et les deux frères sont aussi atteints des cataractes congénitales.

FIG. 7.

Cataracte congénitale annulaire. — Madame L..., âgée de 44 ans, porte une cataracte annulaire centrale dans l'œil gauche, tandis que dans l'œil droit la cataracte est polaire postérieure. Son père avait aussi une cataracte dont il a été opéré par Desmarres père, en 1861. La malade amène un de ses fils, qui a la même forme de cataracte annulaire.

PLANCHE XII

NÉVRITES OPTIQUES.

FIG. 1.

Névrite optique symptomatique d'une tumeur cérébrale. — Madame L..., âgée de 28 ans, bien constituée, effrayée par les incendies de Paris au moment de la Commune, est prise d'accidents cérébraux graves, qui se traduisent par des vertiges, des maux de tête et des attaques convulsives avec vomissements. Ces accidents deviennent de plus en plus graves, et au commencement de 1872 la vue se trouble.

Examen ophthalmoscopique avec M. le professeur Charcot, le 5 mai 1872. — Nous avons constaté une névro-rétinite double avec infiltration séreuse qui s'étend tout autour de la papille sur une étendue de trois diamètres de la papille. Les vaisseaux, par places, se perdent dans l'exsudation. Les pupilles sont dilatées. L'acuité visuelle diminue sensiblement, la malade distingue à peine le n° 5 de l'œil droit et le n° 8 de l'œil gauche. Il s'agissait d'une tumeur cérébrale. La malade entra à l'Hôtel-Dieu dans le service du professeur Béhier, et mourut en 1873.

Autopsie. — On a constaté une tumeur située sur le pédoncule cérébelleux supérieur gauche.

FIG. 2.

Le même œil. — Huit mois après le début de la maladie, au moment où la cécité est devenue complète, le nerf s'atrophia et les exsudations disparurent en grande partie. On y constate quelques exsudations blanchâtres péripapillaires.

FIG. 3.

Névro-rétinite dans une tumeur du nerf optique. — M. X..., âgé de 48 ans, perdit subitement la vue de l'œil droit, après plusieurs attaques apoplectiformes, suivies d'aphasie et de l'hémiplégie droite.

Examen ophthalmoscopique fait en présence de MM. Hérard, Lancereaux et Brochin père, dans le service de M. Hérard à l'Hôtel-Dieu en 1865. — Nous constatons que les contours de la papille étaient voilés par une sorte d'infiltration séreuse. Des apoplexies nombreuses se trouvaient en outre disséminées sur toute la rétine.

Autopsie. — M. Lancereaux trouva deux tumeurs fibro-sarcomateuses, dont l'une occupait la couche optique gauche, et l'autre la portion orbitaire du nerf optique droit.

FIG. 4.

Névrite optique dans une méningite basilaire. — Un enfant de 5 ans entra le 30 novembre 1871 dans le service de M. H. Roger, à l'hôpital des Enfants malades, et fut couché au n° 6 de la salle Saint-Louis. Grande prostration, vomissements, constipations opiniâtres, mouvements réflexes, 180 pulsations. L'enfant resta la majeure partie du temps dans l'état comateux.

Examen ophthalmoscopique fait le 5 décembre, en présence de M. Roger et de son interne M. Pintaud Desallé. — Nous avons trouvé une névrite optique double avec des taches hémorrhagiques semblable à celle qu'on trouve dans les méningites cérébrales basilaires.

[illegible]

NEVRITES [illegible]

Fig. 1. Nevrite unipolaire [illegible] d'un tumeur cérébrale
Fig. 2. Le même sujet 8 mois plus tard
Fig. 3. Nevrite [illegible] dans une tumeur du corps striés
Fig. 4. Nevrite optique dans une méningite cérébro-spinale
Fig. 5. [illegible]
Fig. 6. [illegible] consécutive à une [illegible] dans une tumeur cérébrale
Fig. 7. Nevrite optique dans une tumeur du cervelet

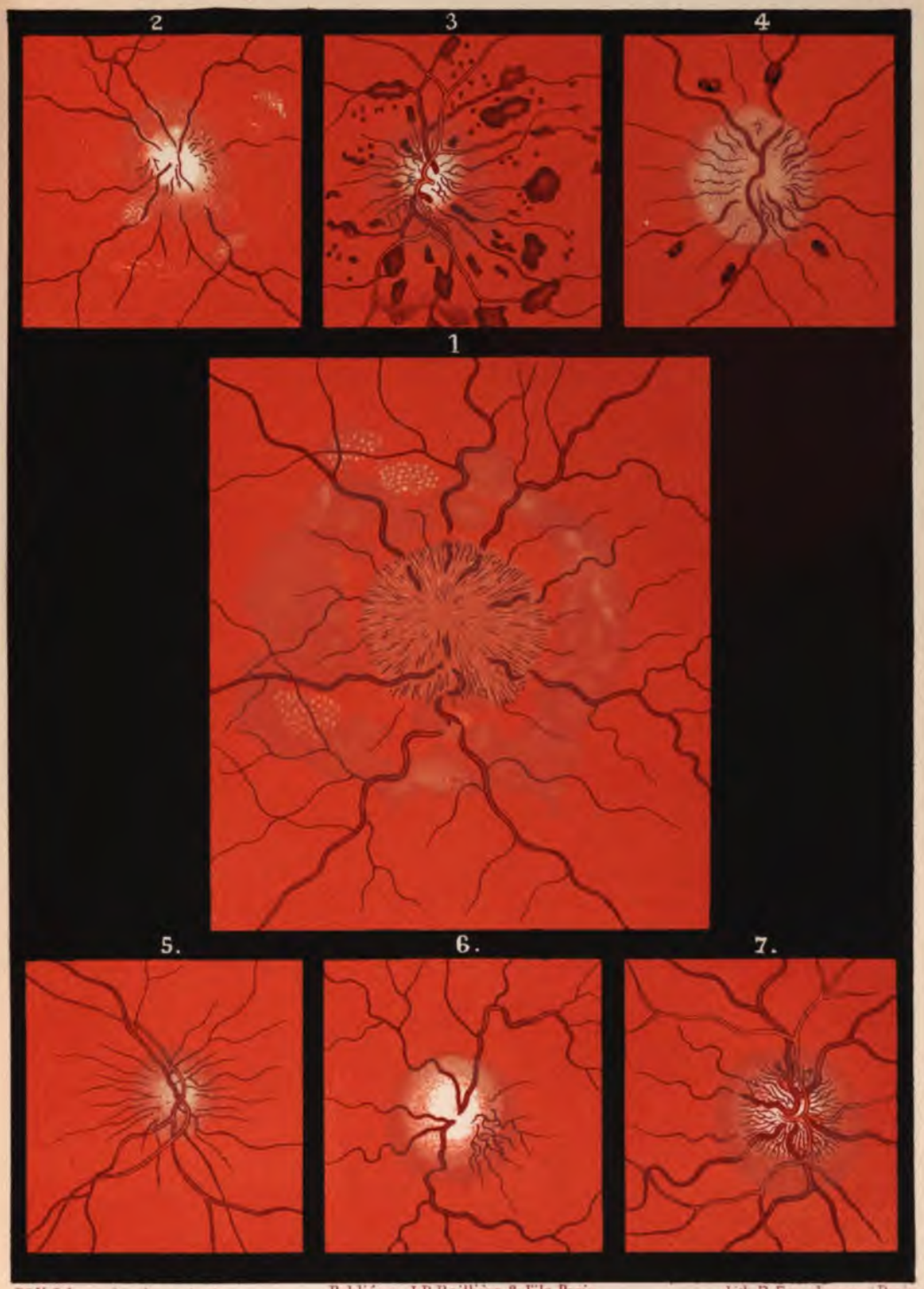

Dr X. Galezowski ad. nat. pinx.t — Publié par J. B. Baillière & Fils, Paris. — Lith. R. Engelmann, Paris

NÉVRITES OPTIQUES.

Fig. 1. Névrite optique symptomatique des tumeurs cérébrales.
Fig. 2. Le même œil 8 mois plus tard.
Fig. 3. Névro-rétinite dans une tumeur du nerf optique.
Fig. 4. Névrite optique dans une méningite basilaire.
Fig. 5. Périnévrite optique syphilitique.
Fig. 6. Atrophie de la papille consécutive à une névrite optique dans une tumeur cérébrale.
Fig. 7. Névrite optique dans une tumeur du cervelet.

L'enfant mourut.

Autopsie. — On a constaté à la base du cerveau des granulations miliaires dans l'épaisseur de la pie-mere, qui se trouvait elle-même épaissie, ainsi que l'arachnoïde.

FIG. 5.

Périnévrite optique syphilitique. — M. de M..., âgé de 29 ans, me fut adressé par le docteur Alfred Fournier, le 25 mai 1872. Atteint d'une névrite optique double avec choroïdite périphérique de nature syphilitique, depuis six semaines, le malade voyait des brouillards mobiles devant les yeux, malgré qu'il pouvait lire à une forte lumière les caractères n° 1 de l'échelle typographique. Le malade contracta le chancre huit mois auparavant, qui fut suivi de mal de gorge, de la chute des cheveux, de psoriasis palmaire et d'autres formes de syphilide.

FIG. 6.

Atrophie de la papille consécutive à une névrite optique dans une tumeur cérébrale. — Madame L..., âgée de 56 ans, entra à la Salpêtrière dans le service du professeur Charcot (salle Saint-Alexandre, n° 10), pour une cécite absolue et des accidents cérébraux graves, avec des douleurs de tête épouvantables, qui venaient plusieurs fois par jour.

Examen ophthalmoscopique, en présence du professeur Charcot, le 29 février 1872. — Nous avons pu constater une atrophie de deux papilles avec infiltration séreuse péri-papillaire consécutive à la névrite optique. Les veines étaient tortueuses et des vaisseaux capillaires se trouvaient fortement développés à un de ces bords.

Quelques mois après, la malade est morte.

Autopsie. — M. Charcot trouva une tumeur située dans le lobe moyen et inférieur du cerveau.

FIG. 7.

Névrite optique dans une tumeur de l'apophyse basilaire, ayant comprimé et refoulé le cervelet. — Madame R. C..., âgée de 28 ans, entra dans le service de Grisolle, à l'Hôtel-Dieu, au commencement de l'année 1865. Huit mois après l'accouchement, elle commença à éprouver des douleurs de tête dans la région occipitale, et elle fut paralysée d'abord du bras et puis de la jambe droite. Vint ensuite la paralysie de la septième paire du même côté, et l'affaiblissement progressif de la vue des deux yeux.

Examen ophthalmoscopique fait le 7 janvier. — Nous avons constaté, en présence de M. Lancereaux, la névrite optique dans les deux yeux avec un développement excessif des vaisseaux capillaires de la papille.

Trois mois après, la vue s'est perdue, et le nerf optique s'atrophia en conservant les contours troubles, diffus. La malade succomba le 22 juillet 1865.

Autopsie. — Lancereaux a trouvé une tumeur de nature fibro-plastique, située sur l'apophyse basilaire ; elle était inclinée à droite, et refoulait le lobe droit du cervelet fortement en arrière.

PLANCHE XIII

DIFFÉRENTES VARIÉTÉS D'ATROPHIES DE LA PAPILLE.

Fig. 1.

Atrophie de la papille avec scotome central. Glycosurie. — M. C..., âgé de 40 ans, vint nous consulter, le 21 mars 1867, pour un affaiblissement lent et progressif de la vue des deux yeux consécutive à une atrophie de deux papilles. Il lisait de l'œil gauche le n° 2 et de l'œil droit le n° 40. C'est dans cet œil qu'il existait un scotome central, et la macula présentait une tache grisâtre que nous avons reproduite sur la figure. Le malade est glycosurique, ses urines contiennent, d'après l'analyse de M. Sonnerat, 67 grammes de sucre par litre. Nous l'avons soumis au régime antiglycosurique; sa maladie s'est arrêtée, et pendant plus de quatre ans nous avons pu constater l'état stationnaire.

Fig. 2.

Atrophie de la papille par cause gastrique. Guérison. — M. B..., âgé de 36 ans, perdit la vue de l'œil gauche en décembre 1869 ; l'œil droit se perdait à son tour, au point que le malade ne voyait plus suffisamment pour se conduire.

Examen ophthalmoscopique fait à la fin de février 1870. — Nous avons constaté une atrophie complète de la papille de l'œil gauche. La papille de l'œil droit était aussi en grande partie atrophiée, comme le montre la figure 2. Le champ visuel interne était sensiblement rétréci, le malade distinguait à peine les caractères n° 20.

Il n'a jamais eu d'accidents syphilitiques, mais il vomissait quelquefois et avait la région précordiale très sensible et gonflée. Nous l'avons soumis au traitement par des vomitifs administrés une ou deux fois par semaine. Sous l'influence de ce traitement, la vue de l'œil droit revint à un tel degré qu'il peut aujourd'hui lire les caractères n° 2 de l'échelle. La guérison s'est maintenue pendans deux ans consécutifs, après quoi j'ai perdu le malade de vue.

Fig. 3.

Atrophie de la papille dans l'ataxie locomotrice. — Femme P..., âgée de 44 ans, entra le 7 août 1866 à la Pitié, dans le service de M. Gallard. Elle est née d'un père alcoolique ; un de ses frères est mort à la suite d'accidents cérébraux alcooliques, et une sœur hystérique à la suite des couches. A l'âge de 37 ans elle a ressenti les premiers symptômes de l'ataxie locomotrice, et en même temps, elle éprouva des douleurs circum orbitaires et un affaiblissement progressif de la vue.

Examen ophthalmoscopique, fait en présence de M. Gallard. — Nous avons constaté une atrophie complète des papilles avec cécité absolue. Les vaisseaux capillaires du nerf optique ont disparu. Les contours de la papille sont bien tranchés, circonscrits, sans trace d'infiltration.

Fig. 4.

Atrophie de la papille, consécutive à la névrite optique. — M. M..., âgé de 22 ans, me fut adressé le 29 janvier 1874 par le docteur Cahierre (du Havre) pour une névrite optique des deux yeux, accompagnée de douleurs de tête, de vomissements, d'at-

Publié par J.B. Baillière & Fils, Paris. Lith. R. Lemercier et Cie, Paris.

ATROPHIES DE LA PAPILLE

Fig. 1. [illegible] sous membre central.
Fig. 2. [illegible] congénitale.
Fig. 3. [illegible] dans l'atrophie [illegible].

Fig. 4. Atrophie de la papille consécutive à la rétinite [illegible].
Fig. 5. Atrophie progressive de la papille (tabétique).
Fig. 6. Atrophie de la papille dans la rétinite pigmentaire.

Dr X. Galezowski ad. nat. pinx.t Publié par J. B. Baillière & Fils, Paris. Lith. R. Engelmann, Paris.

ATROPHIES DE LA PAPILLE.

Fig. 1. Atrophie de la papille avec scotôme central.
Fig. 2. Atrophie de la papille progressive.
Fig. 3. Atrophie de la papille dans l'ataxie locomotrice.
Fig. 4. Atrophie de la papille consécutive à la nevrite optique.
Fig. 5. Atrophie progressive de la papille (ataxie)
Fig. 6. Atrophie de la papille dans la retinite pigmentaire.

taques convulsives. Tous ces accidents sont survenus depuis le 15 décembre 1873. Dans le courant de cette affection, il a été pris d'une iritis de l'œil droit et d'un sarcocèle syphilitique. Sous l'influence d'un traitement mixte antisyphilitique, que nous avons prescrit avec le professeur Alfred Fournier, nous avons obtenu la guérison de tous les symptômes cérébraux et syphilitiques, mais la vue se perdit totalement, et les deux nerfs optiques se sont atrophiés, en conservant des traces d'une infiltration péripapillaire.

FIG. 5.

Atrophie de la papille consécutive à l'ataxie locomotrice fausse ou gastrique. Amélioration. — M. T..., âgé de 30 ans, fut pris, en 1870, de vertiges et d'affaiblissement de la vue, d'accidents gastriques, de faiblesse ou de douleurs lancinantes dans les jambes, de pertes séminales et de cessation d'érections. La vue baissait progressivement au point que lorsque nous l'avons vu pour la première fois le 4 septembre 1871, le malade ne voyait plus à se conduire.

Examen ophthalmoscopique. — Nous avons constaté que les papilles du nerf optique étaient presque complètement atrophiées, comme l'indique la figure 5. — Nous l'avons soumis au traitement par des vomitifs souvent répétés et, sous l'influence de ce traitement et d'un régime tonique, non seulement nous sommes parvenu à arrêter les progrès de l'ataxie, mais nous avons fait améliorer la vue, au point que le malade aujourd'hui marche tout seul et distingue les caractères n° 20 de l'échelle typographique. Depuis plus de deux ans il ne suit plus de traitement, et le mieux se maintient.

FIG. 6.

Atrophie de la papille dans la rétinite pigmentaire. — M. R..., âgé de 35 ans, ancien soldat, me fut adressé en 1866 par le docteur Cuignet (d'Alger), pour une cécité complète de l'œil droit, et une amblyopie très prononcée de l'œil gauche avec héméralopie. Il lit de cet œil les caractères n° 10 avec peine. Le champ visuel est rétréci concentriquement, et la vue n'existe conservée que sur une surface de 5 centimètres de diamètre.

Examen ophthalmoscopique. — Nous avons constaté l'existence d'une rétinite pigmentaire double, et tandis que la papille gauche était encore rosée, celle de l'œil droit était complètement atrophiée, et on trouvait à peine quelques petits filets vasculaires que l'on trouve reproduits sur la figure.

PLANCHE XIV

ATROPHIES DE LA PAPILLE, ET EMBOLIES DE L'ARTÈRE CENTRALE.

Fig. 1.

Atrophie de la papille avec infiltration séreuse dans un ramollissement cérébral. — Madame L..., âgée de 34 ans, atteinte d'accidents de méningo-encéphalite chronique partielle avec démence, et des idées de grandeur, entra, en 1866, dans le service de M. Aug. Voisin, à la Salpêtrière. Elle perdit complètement la vue.

Examen ophthalmoscopique, fait en présence de M. Voisin, le 2 août 1867. Nous avons constaté une atrophie complète de deux papilles, avec disparition des vaisseaux capillaires et l'état normal des gros vaisseaux. Les contours de la papille étaient diffus, et recouverts d'une exsudation séreuse.

La malade succomba le 9 novembre 1868 à la suite des accidents comateux.

Autopsie. — On a trouvé les méninges opaques, adhérentes et couvertes de taches ecchymotiques dans différents endroits et notamment sur la portion qui tapisse le chiasma, sur les nerfs optiques, sur la protubérance et sur certaines circonvolutions; les nerfs optiques étaient diminués de volume; la substance cérébrale était ramollie dans plusieurs endroits.

Fig. 2.

Atrophie de la papille dans l'alcoolisme. — M. C..., âgé de 45 ans, vint me consulter le 8 août 1867 pour une amblyopie très prononcée, dont il était affecté depuis trois ans. Avec le champ visuel normal, l'acuité visuelle était descendue à 5/12 : il confondait les nuances faibles des couleurs.

Examen ophthalmoscopique. — Nous avons constaté en présence du docteur Montalvo (actuellement praticien distingué à la Havane), que la papille était blanche, atrophiée, mais avec un certain degré de transparence de son tissu. Les artères étaient très minces, et les veines très volumineuses et tortueuses.

Le malade était un fort buveur depuis de longues années, et il accusait des tremblements dans tous les membres; il a eu souvent des hallucinations, et tous les autres symptômes d'alcoolisme chronique.

Fig. 3.

Embolie de l'artère centrale un an après le début, avec transformation d'une branche périphérique en un cordon blanc. — M. G..., âgé de 45 ans, entra dans le service de Vigla à l'Hôtel-Dieu, salle Saint-Julien, en août 1869, pour un rétrécissement mitral. Il raconte que le 11 août 1868 il a perdu subitement la vue de l'œil gauche, et il a eu en même temps un affaiblissement du bras et de la jambe droite, ainsi que la surdité du côté gauche.

Examen ophthalmoscopique. — Appelé pour examiner ce malade, nous avons constaté qu'il s'agissait d'une embolie de l'artère centrale. La papille était blanche, et ses contours légèrement infiltrés. Les artères centrales étaient entourées sur une grande partie de leur trajet d'une exsudation blanchâtre. Une de ses branches périphériques, se dirigeant à la macula, était complètement oblitérée. La macula présentait une tache rouge foncée.

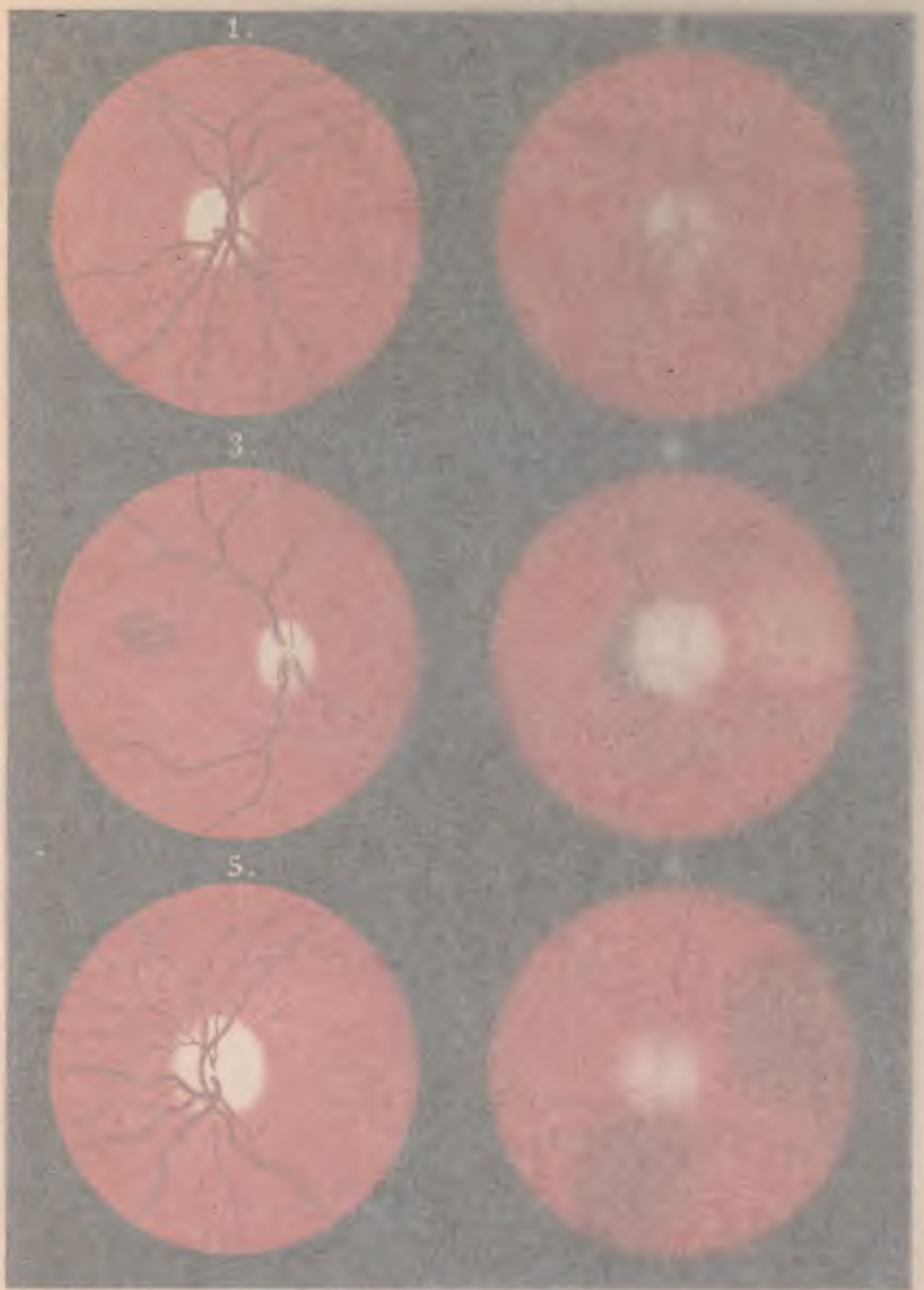

Dr X. Galezowski ad nat. pinx.

ATROPHIES DE LA PAPILLE ET [illegible]

Fig 1. Atrophie de la papille avec infiltration [illegible] dans un vaisseau [illegible]

Fig 2. Atrophie de la papille dans l'alcoolisme.

Fig 3. Pâleur de l'artère [illegible]

Fig 4. [illegible]

Fig 5. [illegible]

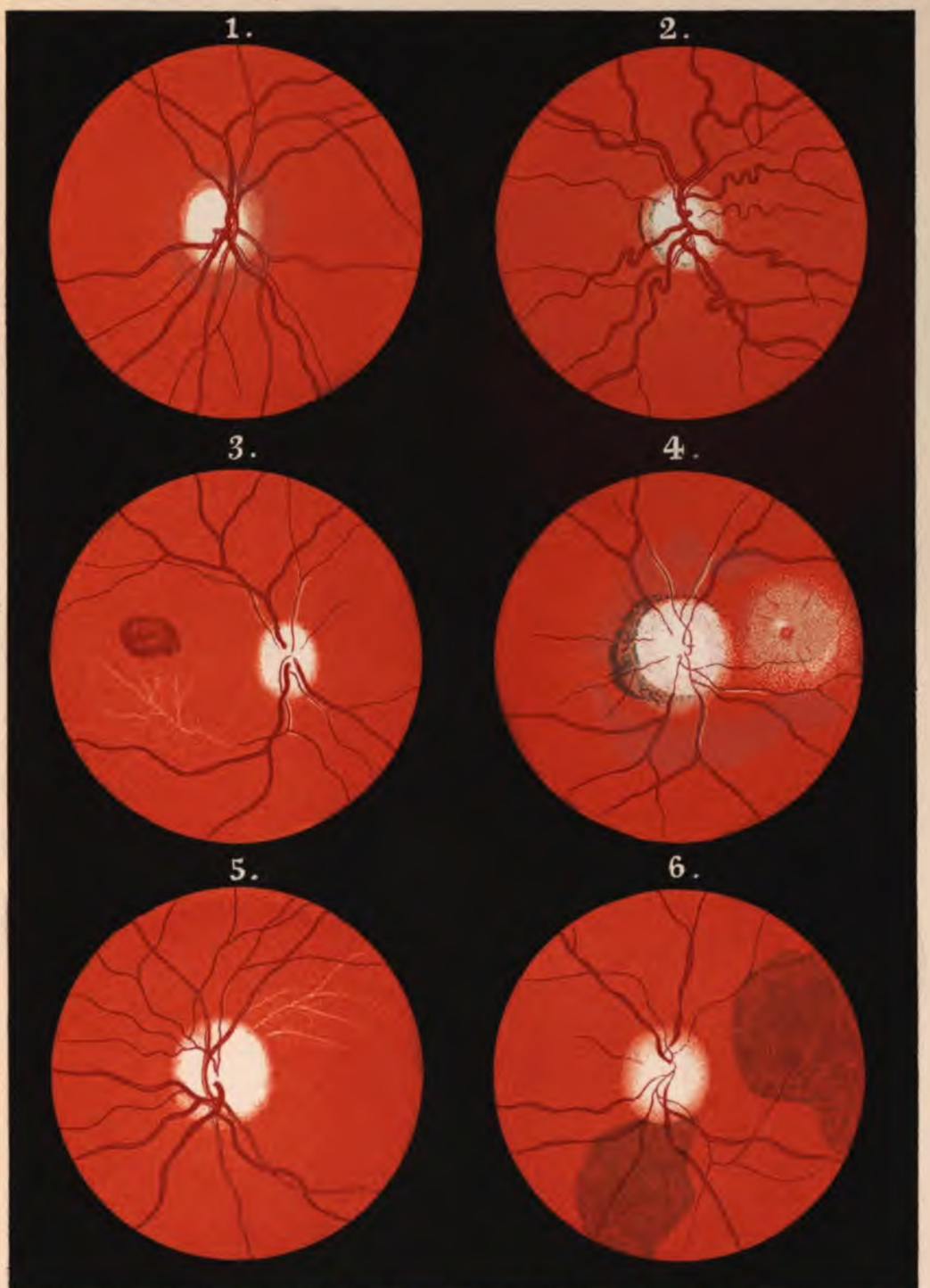

Dr X. Galezowski ad. nat. pinx.t Publié par J. B. Baillière & Fils, Paris. Lith. R. Engelmann, Paris.

ATROPHIES DE LA PAPILLE ET EMBOLIES DE L'ARTÈRE CENTRALE.

Fig. 1. Atrophie de la papille avec infiltration séreuse dans un ramollissement cérébral.

Fig. 2. Atrophie de la papille dans l'alcoolisme.

Fig. 3. Embolie de l'artère centrale, un an après le début.

Fig. 4. Embolie de l'artère centrale au début.

Fig. 5. Embolie partielle de l'artère centrale.

Fig. 6. Le fond de l'œil après la mort.

FIG. 4.

Embolie de l'artère centrale au début. — Madame G..., âgée de 69 ans, forte et bien constituée, vint me consulter le 4 mars 1874, pour une cécité subite de l'œil droit, qui lui était survenue huit jours auparavant. Elle déclare avoir vu pendant les trois derniers mois des bluettes et des éclairs. Elle était sujette depuis longtemps aux battements de cœur, et à l'auscultation M. Remy, mon chef de clinique, a constaté une insuffisance mitrale.

FIG. 5.

Embolie partielle de l'artère centrale. — Madame Van..., âgée de 41 ans, vint me consulter le 15 janvier 1870, pour une perte subite de la vue des deux yeux, en août 1869, après une attaque de convulsions. La malade raconte qu'elle a perdu ses règles il y a plus de deux ans, et depuis ce temps elle était toujours souffrante. De l'œil gauche elle distingue à peine le jour, de l'œil droit elle peut distinguer les caractères n° 10 de l'échelle.

Examen ophthalmoscopique. — Nous constatons une oblitération des artères qui se rendent à la portion supérieure et interne de la rétine (image renversée). Quelques-unes de ces artères sont transformées en cordon blanc. La partie inférieure de l'artère centrale est conservée.

FIG. 6.

Le fond de l'œil après la mort. — Femme, morte dans le service du professeur Lasègue, à la Pitié. Nous avons pu examiner le fond de l'œil cinq minutes après qu'elle a cessé de vivre. La papille était blanche et ses contours diffus, les artères minces, et les veines formaient des nodosités et des varices qui changeaient constamment de place pendant qu'on examinait l'œil. En même temps nous avons vu apparaître des taches foncées, brunâtres aux deux endroits de la choroïde, qui grossissaient rapidement, puis le fond de l'œil devint tout à fait trouble, blanchâtre, après quoi tout examen devint impossible.

PLANCHE XV

DÉCOLLEMENT DE LA RÉTINE.

Fig. 1.

Décollement de la partie supérieure de la rétine. Stries blanches aboutissant à la papille et qui sont consécutives à un ancien décollement cicatrisé. — M..., brigadier du 4e dragons, âgé de 25 ans, m'a été amené par le docteur Boncour. Il était entré le 5 janvier 1872 à l'hôpital militaire de Courcelles, pour une adénite suppurée. En même temps il se plaignait de ne point voir de l'œil droit, qui était très faible depuis plusieurs années. Pendant la guerre de 1870, il avait reçu un coup avec un éclat d'obus sur le bord orbitaire de la paupière, ce qui occasionna une forte inflammation et un trouble marqué de la vue.

Examen ophthalmoscopique. — Nous avons constaté, avec le docteur Boncour, que la papille était blanche; des deux côtés de cette dernière on remarquait des stries blanchâtres le long des vaisseaux, et qui les masquaient par places ; dans d'autres endroits, comme en bas et à gauche, on voyait de nombreux vaisseaux fins en forme des zigzags. Ces stries aboutissaient du côté droit à un soulèvement de la rétine. Ces taches n'étaient que des brides cicatricielles à l'endroit de l'ancien décollement, qui a pris une adhérence. Au-dessus de la papille, on aperçoit une autre portion de la rétine décollée.

Fig. 2.

Décollement avec déchirure de la rétine. — Madame X..., âgée de 46 ans, vint me consulter le 8 mai 1875, pour une perte subite de l'œil gauche, survenue il y a quinze mois à la suite d'une forte colère. Il en est résulté une rougeur très forte du globe de l'œil tout entier, qui n'avait cédé qu'à un traitement antiphlogistique.

En examinant l'état de sa vue, nous avons constaté que la malade pouvait lire le caractère n° 4 difficilement; les lettres paraissent festonnées. Le champ visuel supérieur et interne était rétréci à 20 centimètres du point de fixation.

Examen ophthalmoscopique. — Nous constatons une large portion de la rétine décollée, mais qui n'atteint pas la région de la macula. A l'extrême périphérie on aperçoit deux larges déchirures de la rétine, à travers lesquelles on distingue très nettement les *vasa vorticosa* de la choroïde.

Dr X. Galezowski del. et sculp. Publié par J. B. Baillière & Fils, Paris. Lith. R. Engelmann, Paris.

DÉCOLLEMENT DE LA RÉTINE.

Fig. 1. Décollement dans la partie moyenne et en haut de la rétine. Droite. Chorioïdite, adhérence à la papille et accidents à son contour (Glaucome contracté).

Fig. 2. Décollement de la rétine. Gauche. Glaucome.

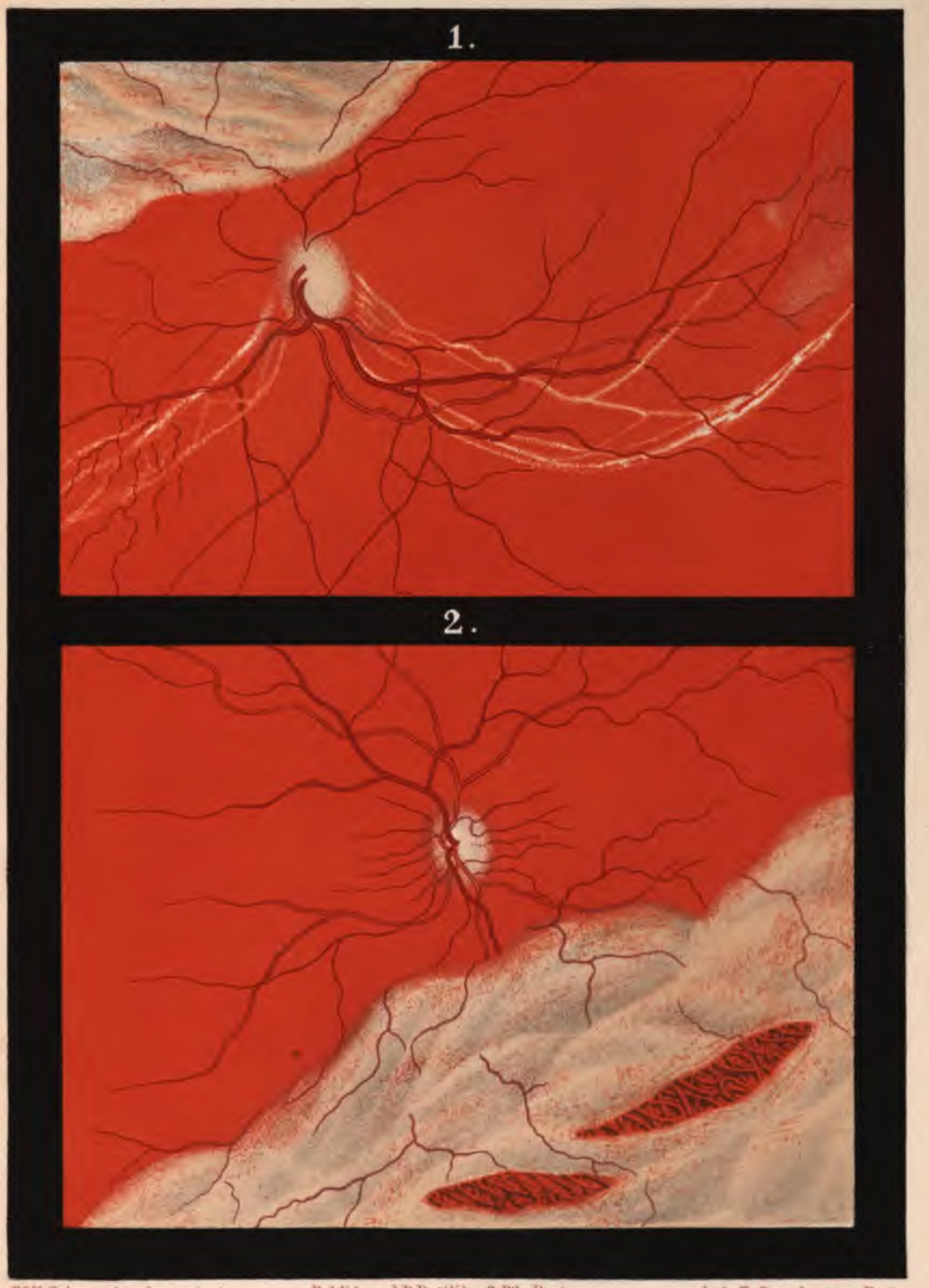

Dr X. Galezowski ad. nat. pinx.t Publié par J. B. Baillière & Fils, Paris. Lith. R. Engelmann, Paris.

DÉCOLLEMENT DE LA RÉTINE.

Fig. 1. Décollement dans la partie supérieure de la rétine. Stries blanches, aboutissant à la papille et consécutives à un ancien décollement cicatrisé.

Fig. 2. Décollement de la rétine avec déchirures.

PLANCHE XVI

DÉCOLLEMENT ET CORPS ÉTRANGER DE LA RÉTINE.

Fig. 1.

Décollement circonscrit de la rétine, enveloppant la papille optique. — Mlle C..., âgée de 19 ans, habitant la Haute-Savoie, perdit la vue de l'œil droit, à l'âge de huit ans, à la suite d'une blessure faite par une flèche. Il en est résulté une cataracte que j'ai extraite dans les premiers jours de février 1876. L'opération a très bien réussi, la pupille est restée complètement nette, mais la vision centrale n'a pu être rétablie. En l'examinant le 19 mars suivant, j'ai constaté une diminution concentrique du champ visuel, avec une large échancrure s'étendant plus particulièrement en dedans et en haut.

Examen ophthalmoscopique. — On distinguait un décollement de la rétine, en forme de comète, présentant des ondulations caractéristiques autour de la papille.

Fig. 2.

Paillette de fer de la rétine, extraite à l'aide d'un aimant. — Cataracte consécutive, opération, guérison. — M. L..., âgé de 41 ans, ajusteur, demeurant à la Villette, avait reçu en burinant un éclat de fer dans l'œil gauche, sa vue se troubla immédiatement, et il voyait tomber comme des gouttes d'huile devant l'œil. Le 21 mars, il est venu me voir à la clinique, et nous avons pu constater une plaie au bord inférieur de l'iris.

Examen ophthalmoscopique. — On pouvait découvrir une bande opaque dans la partie inférieure du cristallin occupant presque toutes les couches. Les deux tiers supérieurs du cristallin étaient libres, transparents, de sorte qu'il était facile de reconnaître à l'image renversée un corps étranger noir placé au bord d'un vaisseau et qui était entouré d'une exsudation blanchâtre.

Cet examen a été fait à plusieurs reprises par moi ainsi que par MM. Parent, Yvert, Chevalier et Despagnet. Nous avons prescrit l'installation du collyre et l'atropine et l'application de cinq sangsues à la tempe. La nuit suivante le malade avait beaucoup souffert; l'œil droit était devenu très rouge, surtout dans la partie équaternale. Nous avons pris la décision, sur les conseils de M. Yvert, de pratiquer l'extraction du corps étranger à l'aide d'une sonde aimantée qui a été construite à cet effet par M. Collin.

Le 23 mars nous avons procédé à cette opération. Le malade ayant été couché sur le lit d'opérations, nous avons écarté les paupières avec le blépharostat. Après avoir saisi l'œil avec une pince et attiré très fortement dans l'angle interne, j'ai marqué approximativement le point que devait occuper le corps étranger à peu près à deux centimètres du bord de la cornée et dans l'espace situé entre les muscles droits externe et supérieur. Avec le couteau de Graefe j'ai fait une incision de 4 à 5 millimètres d'avant en arrière, parallèlement aux muscles droits de l'œil. La plaie est devenue immédiatement béante et le corps vitré commençait à sortir au dehors ainsi qu'une certaine quantité du sang choroïdien. J'ai introduit la sonde aimantée dans le corps vitré, et je l'ai promenée autour de la plaie contre la rétine; mais le corps étranger n'est point sorti. Ma première tentative ayant échoué, j'ai engagé M. Yvert à renouveler les mêmes essais, le résultat étant encore négatif. Croyant alors que le corps étranger était trop fortement fixé à la rétine, j'ai introduit une petite pince irienne dans la plaie, et je l'ai promenée

Dr X. Galezowski ad nat. pinx.t Publié par J. B. Baillière, 19, Rue Hautefeuille. Lith. R. Engelmann, Paris.

DÉCOLLEMENT ET CORPS ÉTRANGER DE LA RÉTINE

Fig. 1. Décollement circonscrit de la Rétine survenu à la suite d'un coup à l'œil de bois aux

Fig. 2. Rouillure de fer extraite de la boule d'un aimant.

Fig. 3. Décollement de la Rétine en cours de cicatrisation.

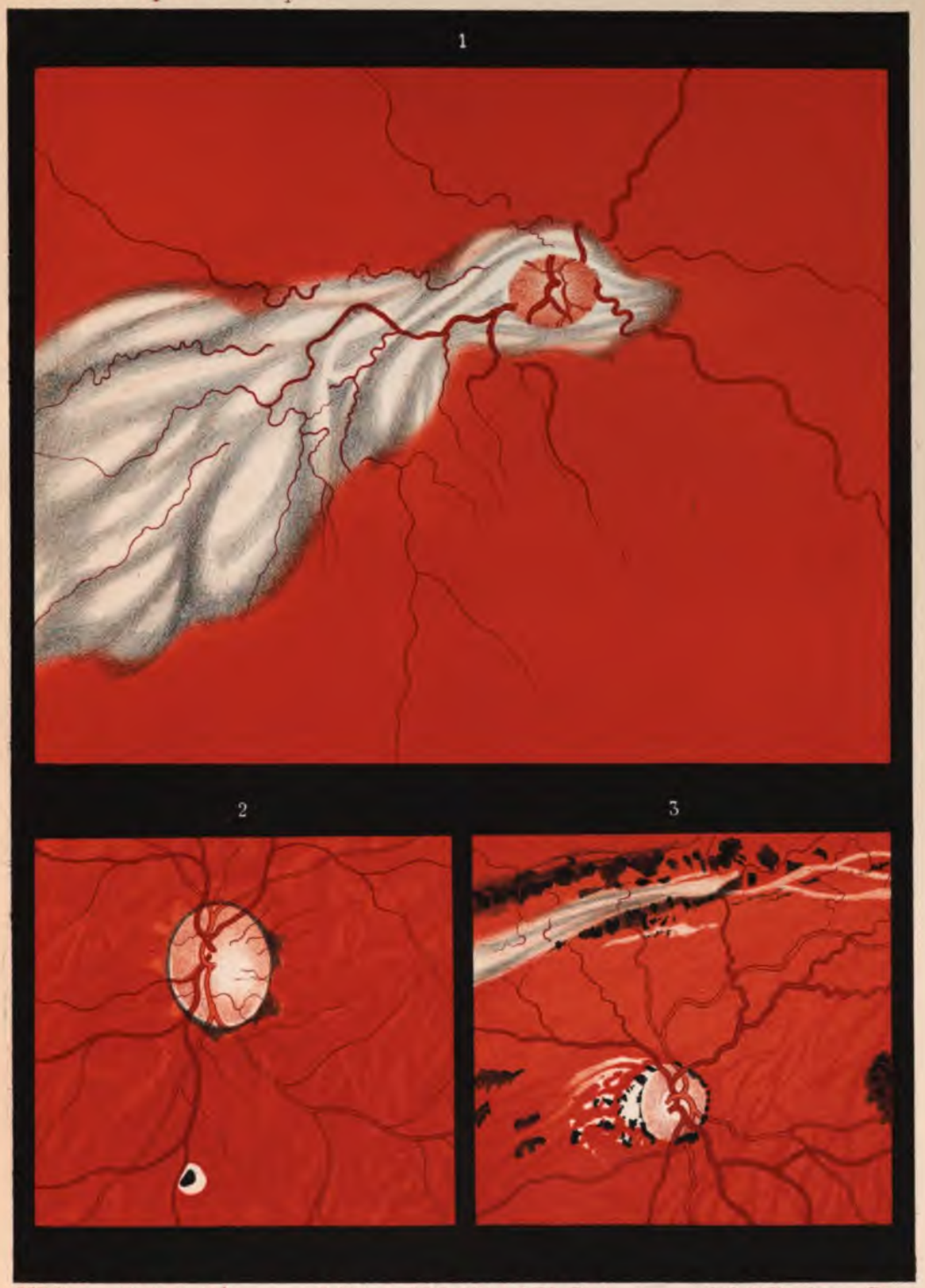

Dr X. Galezowski ad. nat. pinxt. Publié par J. B. Baillière & Fils, Paris. Lith. R. Engelmann, Paris.

DÉCOLLEMENT ET CORPS ÉTRANGER DE LA RÉTINE

Fig. 1. Décollement circonscrit de la Rétine survenu à la suite d'un coup à l'âge de huit ans

Fig. 2. Paillette de fer extraite à l'aide d'un aimant.

Fig. 3. Décollement de la Rétine en voie de cicatrisation.

en appuyant doucement sur les parties de la rétine voisines de la plaie; puis j'ai introduit encore une fois la sonde aimantée dans la plaie; cette fois-là j'ai eu la satisfaction de retirer la paillette de fer adhérente à l'extrémité de la sonde.

Ce corps mesure à peine 2 millimètres de diamètre, complètement lisse à la surface. Immédiatement après l'extraction de ce corps étranger, j'ai réuni les deux bords de la plaie avec un point de suture et j'ai appliqué un bandage compressif.

Pendant les premières douze heures le malade a beaucoup souffert, mais la nuit était calme. Le lendemain, la plaie est très injectée, la pupille dilatée par l'atropine et l'œil rouge et endolori. Dès le quatrième jour les douleurs cessèrent complètement; le sixième jour la suture scléroticale est tombée toute seule, et à partir de ce moment la rougeur du globe oculaire a commencé à diminuer rapidement.

En examinant le fond de l'œil, le neuvième jour, nous avons pu constater, avec les docteurs Yvert et Parent, qu'il existait un large épanchement sanguin dans le corps vitré situé au voisinage de la rétine et très probablement à l'endroit de la plaie.

9 *avril*. — L'épanchement a diminué beaucoup, la papille paraît plus claire; l'opacité du cristallin n'a point augmenté; le malade peut lire les caractères 12, ce qu'il ne pouvait pas faire avant l'opération. Toute trace d'inflammation a disparu, et son œil peut être considéré comme guéri. Son champ visuel est libre, excepté dans une partie assez limitée en dedans et en bas, où il existe un large scotome. (*Bulletin de la Société de chirurgie*, 1881.)

Six mois après la cataracte s'est complétée et je l'ai extraite sans excision de l'iris avec le concours des docteurs Parent et Despagnet. L'opération a parfaitement réussi.

5 *mai* 1883. — La guérison est complète. Le fond de l'œil est très clair, et on voit des taches exsudatives et atrophiques à la place où était le corps étranger. L'œil voit e n° 1 de l'échelle avec le verre convexe n° 15.

FIG. 3.

Décollement de la rétine en voie de cicatrisation. — Mlle Marie R..., âgée de 22 ans, vint me consulter le 7 mars 1877, pour une perte subite de la vue de l'œil gauche, qui lui était survenue deux mois auparavant, à la suite d'un coup de poing reçu sur l'œil. Il en est résulté un large décollement de la rétine, dans sa moitié supéro-externe. L'œil est devenu rouge, douloureux, et la malade éprouvait de fréquents phénomènes lumineux. La vue était presque complètement perdue. L'œil était myope d'un $^1/_8$. Nystagmus de naissance. Après l'application de sangsues et de vésicatoires volants, l'instillation prolongée de l'atropine et le séjour pendant deux mois au lit, la rétine a repris sa position normale, et l'acuité visuelle s'est rétablie au point que Mlle R... pouvait, le 18 mai suivant, lire les caractères n° 3 de l'échelle.

Examen ophthalmoscopique. — On constatait une traînée blanche cicatricielle à la place de l'ancien décollement.

PLANCHE XVII

THROMBOSES ET NÉVRITE OPTIQUE DANS LA MIGRAINE OPHTHALMIQUE.

Fig. 1.

Thrombose rétinienne dans la migraine ophthalmique. — Le général S., âgé de 67 ans, perd subitement la vue de l'œil droit, le 25 janvier 1881. Depuis vingt ans il souffrait de troubles visuels périodiques se présentant sous forme d'hémiopie ou de scotome central, avec des éclairs en zigzag et suivis de mal de dents violent et de vertiges. Ce phénomène disparaissait au bout de deux ou trois heures et revenait tous les mois ou toutes les semaines et quelquefois seulement deux ou trois fois par an.

Examen ophthalmoscopique. — Nous reconnaissons une trombose de l'artère centrale avec une tache hémorrhagique. La papille est blanche, légèrement infiltrée. Les artères sont filiformes, présentent des contours doublés d'un liséré blanc. L'examen du cœur, fait par M. le professeur Potain, n'a révélé aucune lésion de cet organe.

Fig. 2.

Thrombose artérielle dans la migraine ophthalmique. — Mlle X..., âgée de 15 ans, me fut adressée par le professeur Jaume (de Montpellier), le 8 février 1881. Elle est sujette aux migraines ophthalmiques depuis l'âge de sept ans, accompagnées d'éblouissements, d'éclairs sous forme de pluie, de feu ou de zigzags. Par moments sa vue se perdait totalement pour une quinzaine de minutes. Ce phénomène était toujours suivi d'un mal de tête et de vertiges qui revenaient tous les deux ou trois mois, parfois plusieurs semaines consécutives. Dans les derniers temps, ils venaient tous les jours et invariablement dans l'œil gauche. Une fois la crise passée, il ne restait aucune trace du trouble de la vue, de sorte qu'elle pouvait lire et écrire sans difficulté. Le 28 décembre 1881, après une crise semblable, la vue n'est plus revenue qu'en partie. En l'examinant, nous constatons qu'elle lit difficilement le n° 2 de l'échelle. $S = {}^{3}/_{20}$. Le champ visuel est perdu dans toute la moitié inférieure.

Examen ophthalmoscopique. — La papille est blanche avec une légère suffusion séreuse, qui s'étend sur une partie de la rétine et sur la macula. L'aspect du fond de l'œil ressemble en tous points à une embolie de l'artère centrale. Les branches fronto-temporales, fronto-nasales et temporo-malaires sont oblitérées et entourées d'un liséré blanc.

Maurice Raynaud, Noël Guéneau de Mussy et le professeur Charcot, auxquels j'ai adressé la malade, n'ont constaté aucune lésion au cœur. La malade est anémique et sujette aux rhumatismes. Son père était goutteux. Les altérations rétiniennes sont dues à une *trombose autoctone*.

Fig. 3.

Névro-rétinite avec thrombose capillaire dans la migraine ophthalmique. — Mme S..., âgée de 52 ans, toujours bien portante, a été prise en 1876 pour la première fois d'un accès de migraine ophthalmique avec hémiopie et très fort vertige, avec phénomène lumineux visuel en zigzag. Cette crise a été suivie d'un mal de tête très violent pendant trois jours, et depuis les maux de tête et les vertiges revenaient très fréquemment; mais le trouble de la vue n'apparaissait que trois ou quatre fois par

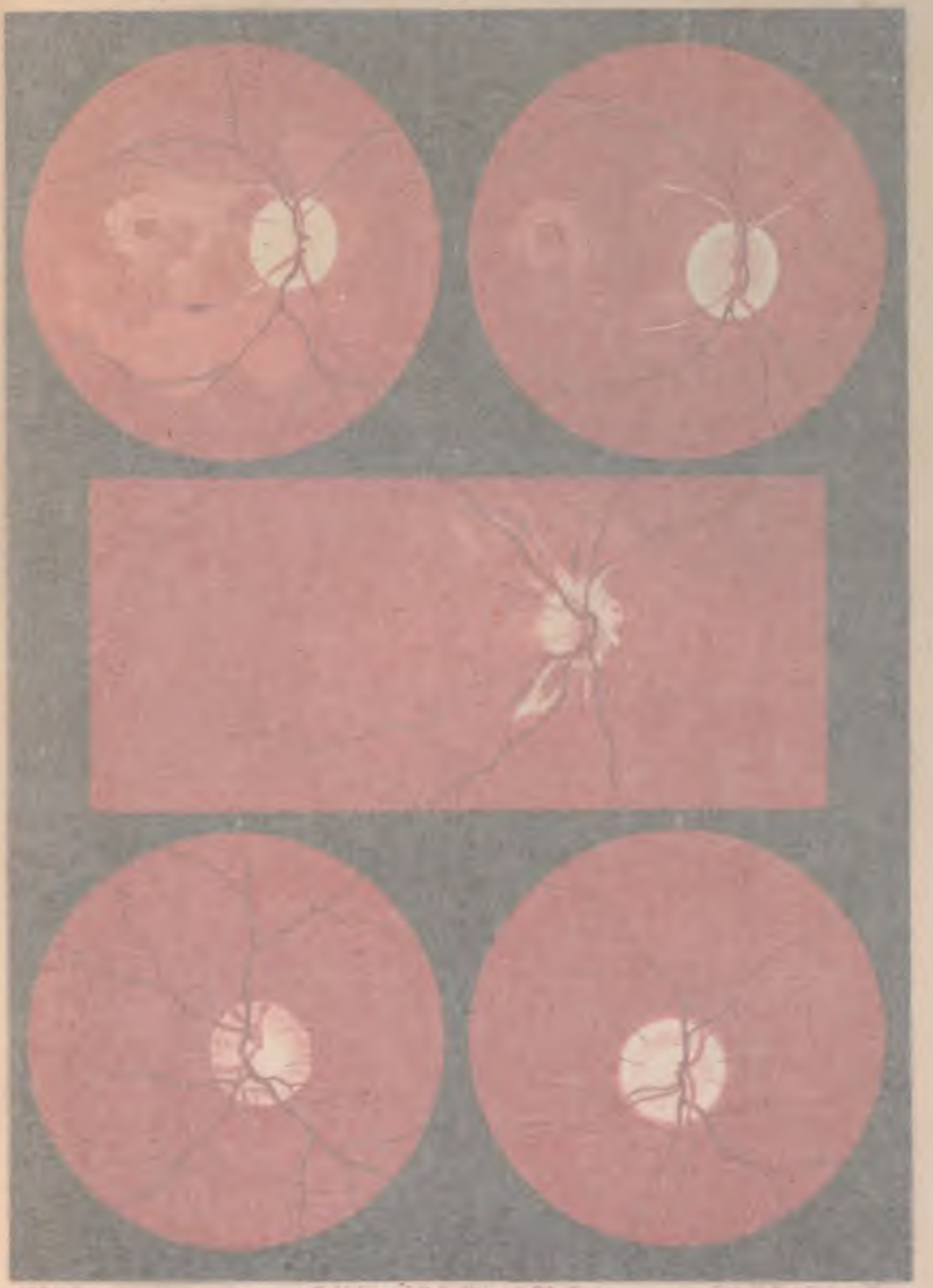

N° 2 Galezowski et Nel pinx. Publié par J. B. Baillière & Fils, Paris. — Lith. H. Engelmann, Paris.

TROMBOSES ET NÉVRITE OPTIQUE DANS LA MIGRAINE OPHTHALMIQUE.

Fig. 1. Thrombose veineuse dans la migraine ophthalmique.

Fig. 2. Thrombose artérielle dans la migraine ophthalmique.

Fig. 3. Nevrite optique dans la migraine ophthalmique.

Fig. 4. Atrophie de la papille gauche suite d'une thrombose artérielle dans la migraine ophthalmique.

Fig. 5. Papille optique gauche normale de la malade, opposé avec atrophie papillaire de droite ci-dessus.

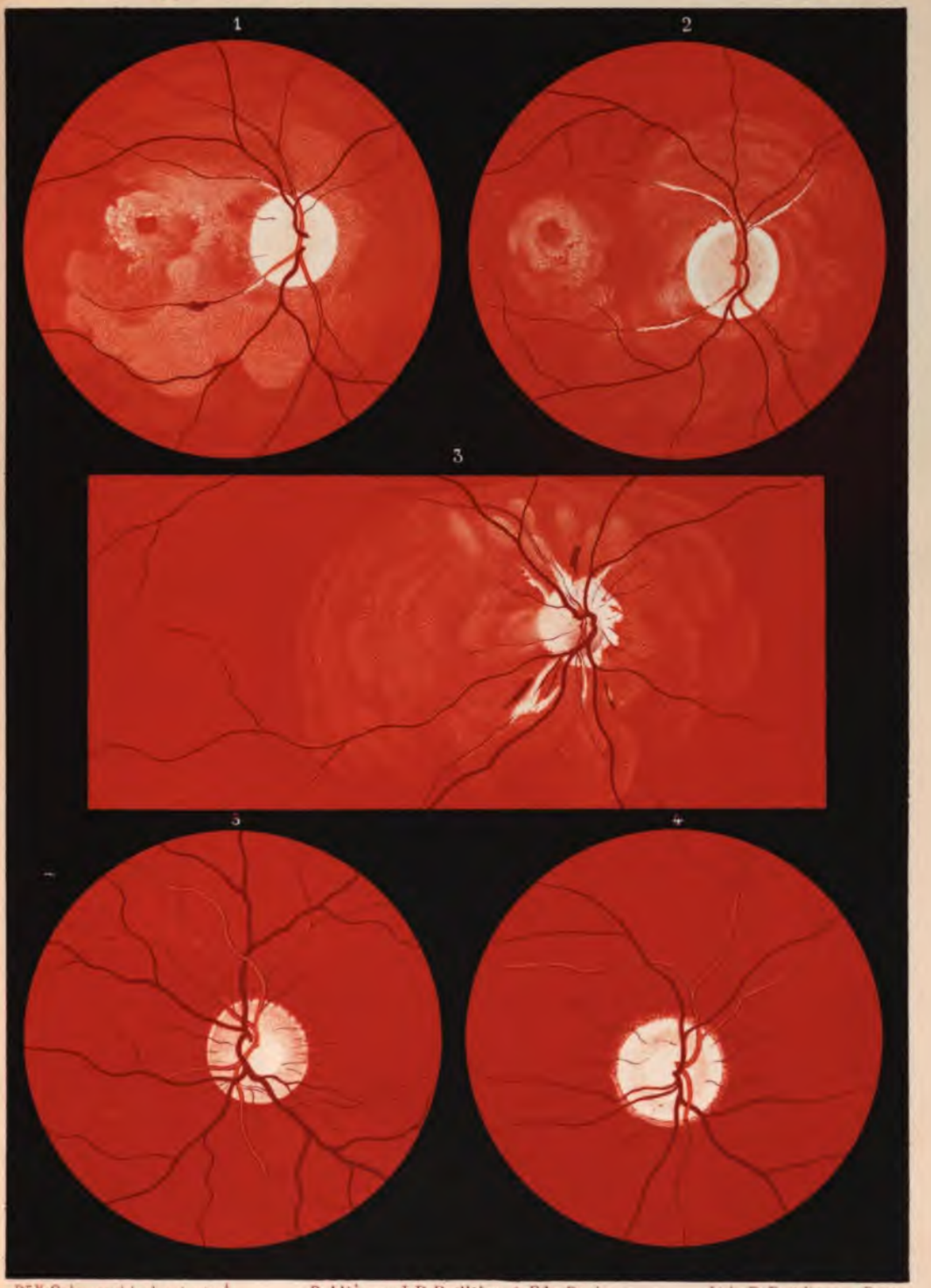

Dr X. Galezowski ad. nat. pinx.t Publié par J. B. Baillière & Fils, Paris. Lith. R. Engelmann, Paris.

TROMBOSES ET NÉVRITE OPTIQUE DANS LA MIGRAINE OPHTHALMIQUE

Fig. 1. Trombose rétinienne dans la migraine ophthalmique.

Fig. 2. Trombose artérielle dans la migraine ophthalmique.

Fig. 3. Névro-Rétinite dans la migraine ophthalmique.

Fig. 4. Atrophie de la papille gauche suite d'une Trombose artérielle dans la migraine ophthalmique.

Fig. 5. Papille optique gauche normale de la malade ayant une atrophie papillaire de l'autre œil.

an. Le 23 novembre 1880, la vue de l'œil gauche se perdit subitement après une de ces crises migraineuses. A l'examen, je constate qu'elle est hypermétrope de 4 D. L'acuité visuelle de l'œil droit est normale, tandis que de l'œil gauche elle est très affaiblie; $S = {}^{3}/_{20}$. La malade lit difficilement avec un verre convexe de 4 D. le n° 4 de l'échelle. Le champ visuel est libre.

Examen ophthalmoscopique. — J'ai pu constater qu'il existait une névro-rétinite gauche avec une thrombose de quelques artères, de petites hémorrhagies et des plaques exsudatives périvasculaires. L'infiltration séreuse s'étend sur une grande partie de la rétine. L'aménorrhée date de quinze mois. Aucune lésion au cœur; l'autre œil est sain.

FIG. 4.

Atrophie de la papille droite, suite d'une thrombose artérielle dans la migraine ophthalmique. — Mme H..., âgée de 45 ans, vint me consulter le 26 novembre 1881 pour une perte de la vue de l'œil droit, qui s'est affaibli depuis trois ans après une suite de crises migraineuses violentes accompagnées d'un scintillement lumineux, d'hémiopie, de vertiges, d'étourdissements et de maux de tête, après quoi la vue revenait à l'état normal. Ces crises apparaissaient quelquefois tous les quinze jours, d'autres fois tous les deux ou trois jours.

Examen ophthalmoscopique. — Je constate une atrophie de la papille avec conservation du champ visuel périphérique et une diminution de l'acuité visuelle. $S = {}^{3}/_{10}$. L'autre œil est complètement sain (comme on peut juger par la fig. 5). Rien au cœur. Acide urique dans les urines et attaques de goutte aux genoux et dans les orteils depuis dix ans.

FIG. 5.

Papille optique normale de l'œil gauche chez la même malade (fig. 4).

PLANCHE XVIII

ENDARTÉRITE OBLITÉRANTE AVEC ANASTOMOSES ARTÉRIOSO-VEINEUSES.

Fig. 1.

Endartérite rétinienne oblitérante avec anastomose consécutive. — M. M..., âgé de 67 ans, vint me consulter en juin 1875, se plaignant d'un affaiblissement subit de la vue de l'œil droit. Cet accident s'était répété plusieurs fois depuis un an, accompagné de maux de tête, d'éclairs et d'un brouillard s'étendant sur tous les objets.

Examen ophthalmoscopique. — On constate une oblitération de l'artère supéro-externe, et des hémorrhagies avec des exsudations consécutives à une rupture de la branche inféro-externe. On aperçoit, en outre, des anastomoses entre les vaisseaux capillaires artériels et veineux.

Aucune lésion du cœur. Constitution arthritique.

Fig. 2.

Anastomose artérioso-veineuse consécutive à une endartérite oblitérante syphilitique. — M. G..., âgé de 23 ans, fut pris d'un mal de tête qui dura quinze jours, après lequel il se déclara un trouble de la vue de l'œil droit et une paralysie de la troisième paire gauche. Ce malade vint me consulter le 7 novembre 1874. Il pouvait à peine lire les caractères n° 6. Il avoua avoir eu un chancre et tous les antécédents syphilitiques en 1870. L'examen du cœur, fait par le professeur Potain, a démontré l'absence de toute lésion de cet organe.

Examen ophthalmoscopique. — Je constate une oblitération de la branche artérielle avec infiltration péripapillaire. Sous l'influence d'un traitement antisyphilitique mixte, suivi pendant six mois, une amélioration notable se produit, mais la papille est devenue plus blanche, et des anastomoses artérioso-veineuses se sont établies entre les branches collatérales.

[illegible] Imprimerie de [illegible] Gravé par [illegible] Lith. [illegible] Imp. E. Engelmann, Paris.

ENDARTÉRITE OBLITÉRANTE

Fig. 1. Endartérite [illegible] oblitérante [illegible] artère.
Fig. 2. Endothrombose [illegible] oblitérante.

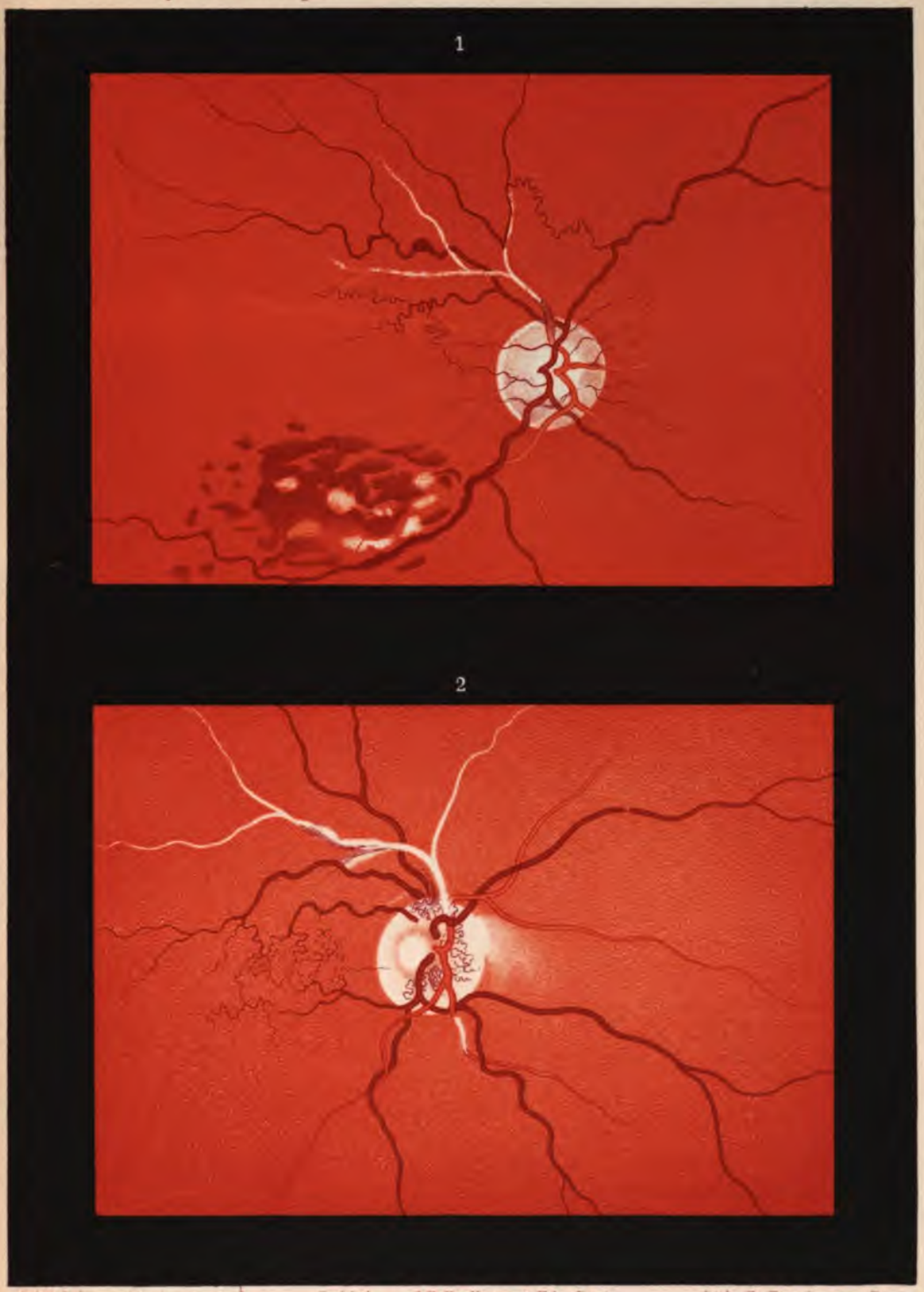

Dr X. Galezowski ad. nat. pinx.t Publié par J. B. Baillière & Fils, Paris. Lith. R. Engelmann, Paris.

ENDARTÉRITE OBLITÉRANTE

Fig. 1. Endartérite rétinienne oblitérante avec anastomoses consécutives.
Fig. 2. Anastomose artérioso-veineuse consécutive à une endartérite oblitérante.

PLANCHE XIX

ENDARTÉRITE ET THROMBOSE VEINEUSE.

Fig. 1.

Endartérite oblitérante consécutive à la présence d'une paillette de fer dans la choroïde. — M. V..., âgé de 30 ans, vint me consulter le 4 novembre 1878, pour un trouble de la vue occasionné par une blessure faite par un éclat d'acier, qui, après avoir traversé la sclérotique, s'était logé dans la choroïde.

Examen ophthalmoscopique. — Nous constatâmes une oblitération complète des deux artères principales rétiniennes, et des stases veineuses. A la partie supérieure de la rétine, on apercevait des amas nombreux pigmentaires, avec des déchirures de la choroïde. Le corps étranger se voit au milieu de la tache blanche sclérotícale.

Fig. 2.

Thrombose des veines rétiniennes avec exsudations plastiques consécutives. — M. l'abbé X..., âgé de 30 ans, vint me consulter le 24 mars 1877. Il a été subitement atteint d'apoplexie de la rétine gauche avec une diminution notable de la vision, il pouvait à peine lire le n° 8 de l'échelle. L'autre œil se perdit subitement il y a douze ans et actuellement il existe une cataracte amaurotique. Aucune lésion cardiaque, mais constitution goutteuse. Le 3 juillet de la même année, sous l'influence d'un traitement antigoutteux, d'applications successives de sangsues, la vision s'est améliorée au point que, trois mois après, le malade pouvait lire le n° 2 de l'échelle, et les taches hémorrhagiques disparurent.

Publié par J.B. Baillière & Fils. Paris. Lith. F. Engelmann. Paris

ENDARTÉRITE & THROMBOSES VEINEUSES

Fig. 1. Endartérite oblitérante consécutive à la présence d'une paillette de fer dans la choroïde. | *Fig. 2. Thrombose des veines rétiniennes avec accidents vasculaires consécutifs.*

1

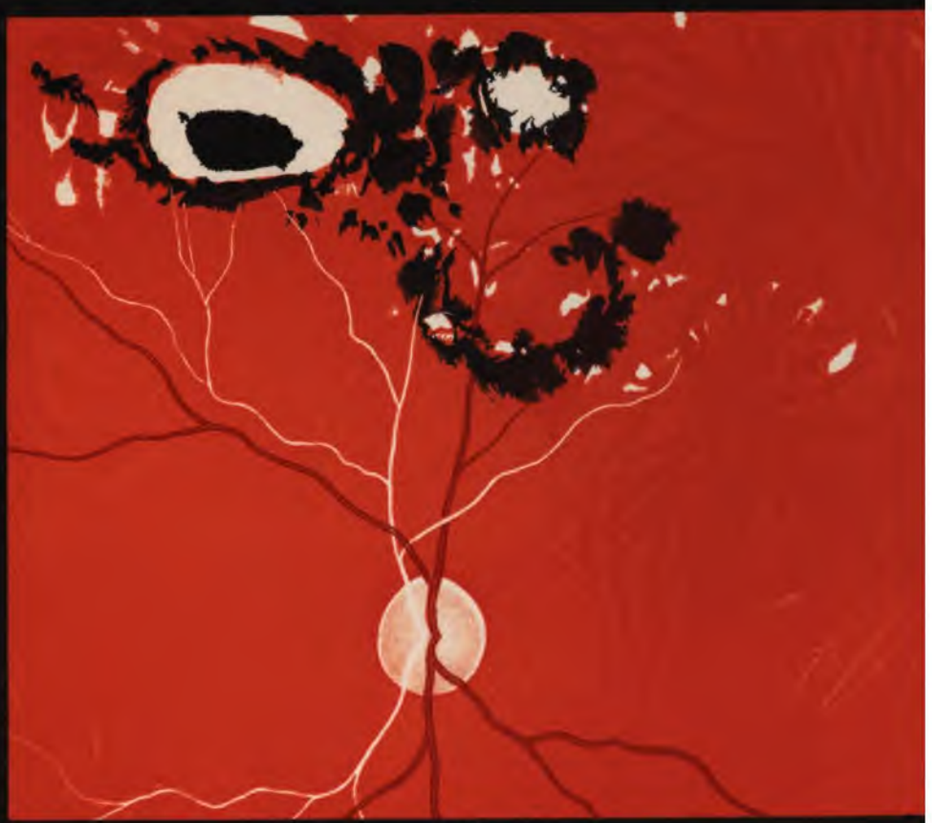

2

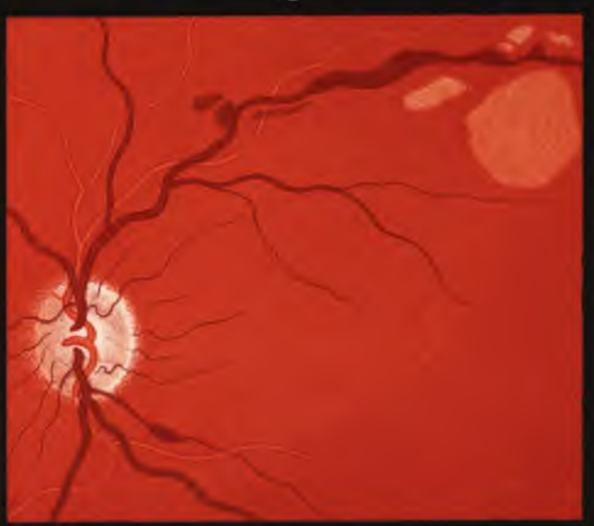

Dr X Galezowski ad. nat. pinx.t Publié par J. B. Baillière & Fils, Paris. Lith. R. Engelmann

ENDARTÉRITE & TROMBOSES VEINEUSES

Fig. 1. Endartérite oblitérante consécutive à la présence d'une paillette de fer dans la choroïde ‖ *Fig. 2. Trombose des veines rétiniennes e exsudations plastiques consécuti*

PLANCHE XX

NÉVRO-RÉTINITE ET EMBOLIE.

FIG. 1.

Névro-rétinite sympathique avec exsudations disséminées de la macula. — M. N..., âgé de 47 ans, notaire dans une ville de province, avait perdu l'œil droit à l'âge de 8 ans, par suite d'une blessure. Cet œil est resté atrophié, sans jamais lui causer la moindre douleur. L'œil gauche était parfaitement sain. En 1880, M. N..., s'aperçut subitement d'un trouble de la vue, qui augmenta rapidement, au point de l'empêcher de lire et d'écrire. Il vint me consulter au mois d'avril 1881.

Examen ophthalmoscopique. — Je constatai, ainsi que M. le professeur Panas, appelé en consultation, une névrite optique avec des plaques exsudatives, en forme d'éventail, dans la région de la macula. L'analyse des urines démontra la présence exagérée de phosphates, sans sucre ni albumine. L'œil atrophié accusait de la sensibilité circonscrite au toucher, ce qui me permit de conclure qu'il s'agissait d'une production osseuse dans la coque oculaire, et que la névrite optique était de nature sympathique. L'énucléation de l'œil atrophié fut faite par moi, le 17 avril. Cette opération eut pour résultat d'amener la disparition progressive de la névrite ainsi que des exsudations de la macula, et le rétablissement de l'acuité visuelle normale. Mais une artère collatérale est restée oblitérée, comme cela se voit sur la figure n° 2.

FIG. 2.

Le même œil trois mois après l'énucléation de l'œil blessé. — La névrite ayant complètement disparu, on constate la présence d'une légère tache exsudative dans le voisinage de la macula, et une oblitération complète de l'artère inféro-externe de la rétine. Le champ visuel se trouve aboli, dans la partie correspondante, mais l'acuité visuelle centrale est redevenue normale.

FIG. 3.

Névrite optique avec un tubercule de la choroïde. — Mlle B..., âgée de 8 ans, demeurant à Pantin, présente une déviation de la colonne vertébrale, causée, disent les parents, par une chute faite il y a cinq ans. Vers le mois de novembre 1876, l'enfant a commencé à avoir des maux de tête et de dents, suivis bientôt d'un abcès à la mâchoire inférieure droite, et d'un écoulement de l'oreille correspondante. Au mois de mars suivant, Mlle B... a eu des accès de fièvre fréquents, des vomissements et des maux de tête qui ne la quittaient point. En même temps sa vue se troubla, ses yeux se tournèrent en dedans, et depuis le 20 avril, elle ne voit plus du tout.

Examen ophthalmoscopique. — Je constate, le 6 mai, une névrite optique avec un tubercule de la choroïde entouré de petites hémorrhagies dans l'œil gauche, et deux tubercules semblables dans l'œil droit.

FIG. 4.

Embolie de l'artère centrale, avec hémorrhagies rétiniennes. — M. P...,

PLANCHE XX

[illegible] ET EMBOLIE.

Fig. 1.

[illegible] sympathique avec exsudations disséminées de la ma-[illegible] ans de 27 ans, [illegible] une rôle de pavement, [illegible] ans, par suite d'une blennorrhagie. Cet œil est resté [illegible], sans [illegible] douleurs. L'œil gauche était parfaitement sain. Il [illegible] d'un trouble de la vue, qui augmente rapidement, et pour [illegible] et d'excès. Il vient me consulter au mois d'avril 1881.

Examen ophthalmoscopique. — Je constate, ainsi que M. le professeur Panas, [illegible] une névrite optique avec des plaques exsudatives, en forme d'[illegible], [illegible] la macula. L'analyse des artères démontre la présence complète de [illegible] et albumine. L'œil droit présente actuellement de la [illegible] [illegible] on peut en conclure qu'il s'agissait d'une [illegible] dans la [illegible] que la névrite optique était de nature sympathique. L'énucléation de [illegible] fut faite par moi, le 17 avril. Cette opération eut pour résultat d'amener la [illegible] de la névrite ainsi que des exsudations de la macula, et la [illegible] de l'œil droit redevint normale. Mais pour avoir satisfaction aux règles [illegible], [illegible] on en voit sur la figure n° 2.

Fig. 2.

Le même œil trois mois après l'énucléation de l'œil blessé. — La né-[illegible] ayant complètement disparu, on constate la présence d'une légère tache exsudative dans le voisinage de la macula, et une oblitération complète de l'artère intéro-externe de la rétine. Le champ visuel se trouve altéré, dans la partie correspondante, mais l'acuité visuelle centrale est redevenue normale.

Fig. 3.

Névrite optique avec un tubercule de la choroïde. — Mme B..., âgée de 4 ans, demeurant à Paris, présente une déviation de la colonne vertébrale, causée, disent les parents, par une chute faite il y a cinq ans. Vers le mois de novembre 1879, l'enfant a commencé à avoir des maux de tête et de dents, suivis bientôt d'un abcès à la mâchoire inférieure droite, et d'un écoulement de l'oreille correspondante. Au mois de mars suivant, Mme B... a eu des accès de fièvre fréquents, des vomissements et des maux de tête qui ne la quittaient point. En même temps sa vue se troubla, ses yeux se tournèrent en dedans, et depuis le 20 avril, elle ne voit plus du tout.

Examen ophthalmoscopique. — Je constate, le 6 mai, une névrite optique avec un tubercule de la choroïde entouré de petites hémorrhagies dans l'œil gauche, et deux tubercules semblables dans l'œil droit.

Fig. 4.

Embolie de l'artère centrale, avec hémorrhagies rétiniennes. — M. P..,

Dr X. Galezowski ad nat. pinxit. Publié par J. B. Baillière & Fils, Paris. Lith. R. Engelmann, Paris.

NÉVRO-RÉTINITES & EMBOLIE

Fig. 1. Névro-Rétinite sympathique
Fig. 2. Le même œil après l'énuclation de l'œil blessé.
Fig. 3. Névrite optique avec tubercule de la choroïde.
Fig. 4. Embolie de l'artère centrale avec hémorragies rétinniennes.

âgé de 30 ans, rhumatisant et ayant eu, à l'âge de 19 ans, une attaque de rhumatisme aigu qui l'avait tenu au lit pendant plus de deux mois. Depuis, il était toujours resté faible, très essoufflé et sujet aux battements de cœur. Vers la fin de juin 1876, il s'aperçut d'un trouble de la vue avec une diplopie qui dura trois jours. Huit jours après, tout d'un coup, perte complète de la vue de l'œil droit. Le malade vint me consulter le 7 juillet, trois jours après cet accident.

Examen ophthalmoscopique. — J'ai constaté une embolie de l'artère centrale avec des hémorrhagies disséminées, et une infiltration séreuse de la papille optique et de la rétine. L'examen du cœur démontra une insuffisance mitrale. Après l'application de sangsues à la tempe et derrière l'oreille, plusieurs fois répétée, une partie de la vue est revenue, et l'infiltration rétinienne a considérablement diminué.

PLANCHE XXI

THROMBOSE, EMBOLIE ET ANÉVRYSMES MILIAIRES DE LA RÉTINE.

Fig. 1.

Thromboses artérielles survenues dans un érysipèle de la face. — Mme L..., âgée de 68 ans, demeurant à Courbevoie, a eu des ulcères variqueux aux jambes ; rien au cœur. Le 8 septembre 1875, elle fut prise d'un érysipèle de la face et de toute la tête. Elle resta cinq semaines malade avec beaucoup de fièvre ; tous ses cheveux tombèrent. Pendant la convalescence, un jour, en se levant du lit, elle s'aperçut tout d'un coup de la perte de la vue de l'œil droit. Elle vient me consulter le 23 octobre.

Examen ophthalmoscopique. — Je constate des thromboses artérielles dans toutes les branches rétiniennes, des stases veineuses considérables ; de plus on remarque une tache hémorrhagique sur le trajet d'une veine, et deux taches d'atrophie choroïdienne. Les veines sont très tortueuses et triplées de volume. La papille est rosée.

Fig. 2.

Embolie partielle de l'artère rétinienne, avec une infiltration séreuse consécutive. — Mme L..., âgée de 30 ans, mal réglée depuis six mois, ayant toujours joui d'une bonne vue, perdit subitement la vue centrale de l'œil gauche, le 22 août 1881. En l'examinant, trois jours après, avec mon chef de clinique le docteur Parent, je constatai une cécité centrale complète, avec un large scotome.

Examen ophthalmoscopique. — Nous découvrîmes une oblitération d'une branche collatérale rétinienne, passant au-dessus de la macula et entourée d'une infiltration séreuse, blanche. Nous prescrivîmes des instillations d'atropine et d'ésérine alternativement, l'iodure de potassium à l'intérieur, et l'application de sangsues sur la partie interne des cuisses, tous les mois. Sous l'influence de ce traitement, un mieux sensible s'est déclaré, et déjà, au mois de novembre suivant, la malade pouvait lire le n° 1 de l'échelle, bien qu'avec difficulté. Un large scotome se trouve au-dessus du point de fixation.

Fig. 3.

Stases veineuses avec des anévrysmes miliaires. — Mme R..., âgée de 52 ans, avait été réglée dès l'âge de 11 ans, mais irrégulièrement. Elle éprouvait, au moment des époques, de violentes céphalalgies. Mariée à 18 ans, elle avait eu un fils, et depuis cette couche elle avait été prise d'un tic de la face, d'une grande irritabilité nerveuse, de varices aux jambes et de palpitations au cœur ; ces dernières dues à une hypertrophie du cœur. Peu à peu, la vue se troubla.

Examen ophthalmoscopique. — A l'examen fait à la clinique le 18 septembre 1879, nous avons constaté, avec Parent et Despagnet, une hypermétropie de 6 D. L'aspect ophthalmoscopique de l'œil droit diffère essentiellement de celui de l'œil gauche. On trouve, dans le premier, des veines grosses et tortueuses, triples de volume. Le long de la branche temporo-frontale, on constate dans une des sinuosités de la veine trois petits anévrysmes bien circonscrits, sans aucune trace d'ecchymoses. En exerçant une pression douce sur le globe de l'œil, on fait diminuer considérablement ces taches, qui



Fig. 1. Trombosi della vena centrale della retina. Dilatazione e tortuosità delle vene, emorragie, edema della papilla, ecc.

Fig. 2. Trombosi della vena centrale della retina. Dilatazione e tortuosità delle vene, emorragie, edema della papilla, ecc.

Fig. 3. Trombosi della vena centrale della retina. Dilatazione e tortuosità delle vene, emorragie, edema della papilla, ecc.

Fig. 4. Trombosi della vena centrale della retina. Dilatazione e tortuosità delle vene, emorragie, edema della papilla, ecc.

Fig. 5. Trombosi della vena centrale della retina. Dilatazione e tortuosità delle vene, emorragie, edema della papilla, ecc.

Fig. 6. Trombosi della vena centrale della retina. Dilatazione e tortuosità delle vene, emorragie, edema della papilla, ecc.

PLANCHE XXI

[illegible] MALADIES DE LA RÉTINE.

Fig. 1.

[illegible] dans un érysipèle de la face. — [illegible] Le malade avait beaucoup du fièvre; tout [illegible] Bientôt la convalescence, un jour où on levant du lit, elle s'aperçut [illegible] le point de la vue de l'œil droit. Elle alors me consulter le 22 [illegible]

Examen ophthalmoscopique. — Je constate des hémorragies nombreuses dans toutes les [illegible] (Fig. 1) une veinette considérable; de plus on remarque une [illegible] d'une veine, et dans l'artère d'ensemble thrombosée [illegible] et triplée de volume. La papille est pâle.

Fig. 2.

[illegible] du l'artère rétinienne, avec une infiltration sa[illegible] — [illegible], âgée de 19 ans, mal réglée depuis six mois, [illegible] pour [illegible], perte subitement la vue centrale de l'œil gauche, [illegible] Il l'examinant, notre jeune malade, avec mon chef de clinique, le docteur [illegible] avec [illegible] complète, avec un large scotome.

Examen ophthalmoscopique. — Nous découvrons une oblitération d'une branche [illegible] de la rétine et accompagnée d'une infiltration [illegible] Une prescription des insufflations d'atropine et d'iodure [illegible] Enfin on prescrivit à l'intérieur, et l'application de sangsues sur le parti[illegible] Sous l'influence de ce traitement, au [illegible] d'un [illegible] et siège, au cours de novembre suivant, la malade pouvait lire le n° 1 de l'échelle, bien qu'avec difficulté. Un large scotome se trouve au-dessus du point de fixation.

Fig. 3.

Stases veineuses avec des anévrysmes miliaires. — Mme B..., âgée de 62 ans, avait été réglée dès l'âge de 11 ans, mais irrégulièrement. Elle éprouvait, au moment des règles, de violentes céphalalgies. Mariée à 18 ans, elle avait eu sept fils, et depuis cette époque elle avait été prise d'un tic de la face, d'une grande irritabilité nerveuse, de varices aux jambes et de palpitations au cœur; ces dernières dues à une hypertrophie du cœur. Peu à peu, la vue se troubla.

Examen ophthalmoscopique. — A l'examen fait à la clinique le 18 septembre 1879, nous avons constaté, avec Parent et Desgagnes, une hypermétropie de 6 D. L'aspect ophthalmoscopique de l'œil droit diffère essentiellement de celui de l'œil gauche. On trouve, dans le premier, des veines grosses et tortueuses, triples de volume. Le long de la branche temporo-frontale, on constate dans une des sinuosités de la veine trois petits anévrysmes bien circonscrits, sans aucune trace d'ecchymoses. En exerçant une pression douce sur le globe de l'œil, on fait diminuer considérablement ces taches, qui

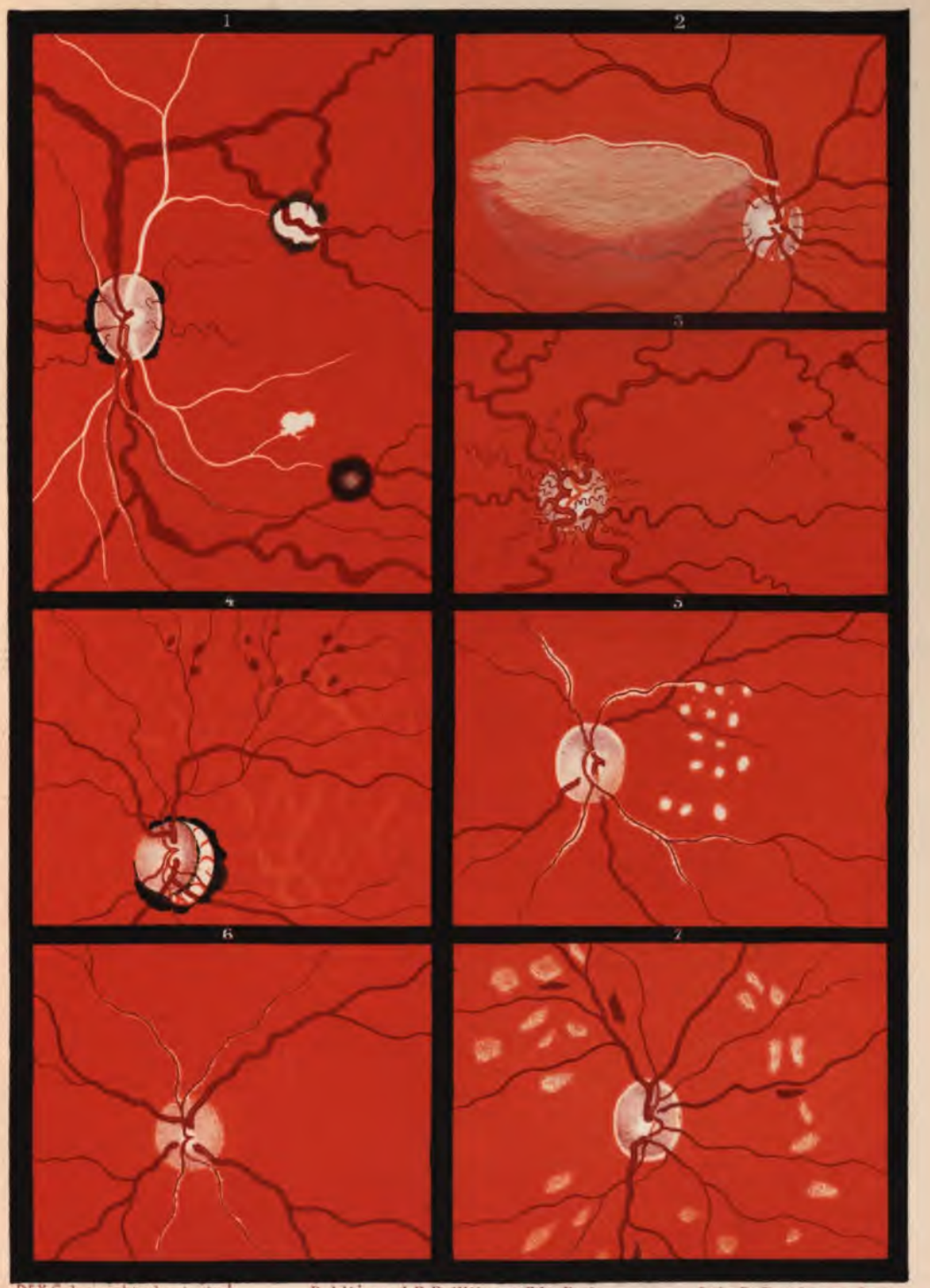

Dr X. Galezowski ad nat. pinx^t Publié par J. B. Baillière & Fils, Paris. Lith. R. Engelmann, Paris.

TROMBOSES EMBOLIES & ANÉVRYSMES MILIAIRES

Fig. 1. Tromboses artérielles survenues dans un érysipèle de la face.
Fig. 2. Embolie partielle de la rétine avec une infiltration séreuse consécutive.
Fig. 3. Stases veineuses avec des anévrysmes miliaires.
Fig. 4. Anévrysmes miliaires des artères rétiniennes.
Fig. 5. Péri-artérite rétinienne.
Fig. 6. Papille normale de l'autre œil (Fig. 5.)
Fig. 7. Rétinite gravidique.

reparaissent aussitôt que la compression cesse. La vision de cet œil est fortement affaiblie. La malade peut à peine lire le n° 5 de l'échelle.

FIG. 4.

Anévrysme miliaire des artères rétiniennes. — Madame Blanche L..., âgée de 20 ans, myope de 4 D., fut prise d'un trouble de la vue le cinquième mois de sa grossesse. Deux mois après, elle vint me consulter, le 25 mai 1876.

Examen ophthalmoscopique. — Nous avons constaté, dans l'œil gauche, un staphylome postérieur, et plusieurs anévrysmes miliaires, sur le trajet de l'artère temporo-frontale. Ces taches rouges disparaissent sous l'influence de la pression exercée sur le globe oculaire et reparaissent immédiatement après.

FIG. 5.

Péri-artérite rétinienne. — M. T..., âgé de 30 ans, avait été pris, à l'âge de 24 ans, d'accidents syphilitiques, suivis de plaques muqueuses et d'éruptions aux jambes. Dix-huit mois après, il lui était survenu une paralysie de la face gauche, et un sarcocèle syphilitique, pour lesquels il a été soigné, par le docteur Horteloup, à l'hôpital du Midi, au moyen de l'iodure de potassium et du biiodure de mercure. En 1878, apparition d'une hydrocèle. Le 9 décembre 1880, en se couchant, il a été pris d'une hémiplégie gauche qui nécessita son transport à l'hôpital Saint-Louis, où il a été soigné par le docteur Vidal (9 février 1881). Le 23 février suivant, subitement, il perdit la vue pendant un quart d'heure, puis la vue est revenue pour quelques heures, et se perdit ensuite définitivement. Sa santé générale s'étant améliorée, il vint me consulter le 1er mai suivant. Je constatai qu'il ne distinguait qu'un peu de lumière sur le côté externe.

Examen ophthalmoscppique. — On remarque des infiltrations blanches le long des artères, qui sont à moitié oblitérées, et des taches blanches dans la région de la macula. Rien au cœur.

FIG. 6.

Papille normale de l'autre œil chez le même malade. — M. T..., dont nous avons rapporté l'histoire et l'image du fond de l'œil gauche, présente l'œil droit complètement sain, comme le montre la figure 6.

FIG. 7.

Rétinite gravidique. — Madame C..., âgée de 33 ans, devint grosse pour la cinquième fois. A partir du sixième mois, elle fut prise de névralgies dans l'estomac, dans la tête, et la vue commença à baisser.

Examen ophthalmoscopique. — Appelé en consultation par le docteur Lœwenhardt, au mois de novembre 1877, nous avons constaté une rétinite en apparence albuminurique, mais sans traces d'albumine dans les urines ; la papille optique n'était pas infiltrée. L'œil droit était moins atteint, mais les altérations de la macula en étaient plus prononcées. Le 25 décembre suivant, elle fit une fausse couche, et depuis, la vue alla en s'améliorant. — 10 janvier : œil droit lit le n° 5 ; œil gauche, le n° 8. — 13 février, les deux yeux infiniment mieux ; une grande partie des taches ont disparu. Œil droit lit le n° 4, œil gauche lit le n° 2 ; santé générale tout à fait satisfaisante.

PLANCHE XXII

CHOROÏDO-RÉTINITES CONSTITUTIONNELLES.

Fig. 1.

Choroïdo-rétinite goutteuse. — Madame G..., âgée de 41 ans, se présente à ma clinique le 31 janvier 1881, se plaignant de troubles de la vue qui lui étaient survenus après un rhumatisme articulaire aigu, qu'elle avait eu en 1872 et qui lui avait laissé une enflure des jambes, et de l'engorgement dans les articulations des mains et des pieds. Sa mère avait eu les mains déformées par la goutte. Madame G... éprouve des migraines, chaque mois, pendant 24 heures; souvent les jambes sont enflées, les orteils également, quand les accès de goutte reviennent. Acide urique en abondance dans les urines. Les yeux sont hypermétropes, et avec 4 D, convexe, elle lit difficilement les caractères n° 2 de l'échelle.

Examen ophthalmoscopique. — On constate une choroïdo-rétinite exsudative et atrophique, avec quelques taches hémorrhagiques. Les veines sont très engorgées, et les artères minces.

Fig. 2.

Choroïdo-rétinite syphilitique. — M. L..., âgé de 54 ans, est atteint, en 1879, d'un chancre soigné par le professeur Fournier. Le 24 décembre 1880, iritis de l'œil gauche avec des synéchies postérieures. Le 9 avril suivant, perte subite de la vue.

Examen ophthalmoscopique. — Je constate une absence complète de la perception lumineuse. Toute la choroïde est couverte de taches blanches disséminées; de plus on aperçoit des membranes flottantes blanches, attachées à la papille.

Fig. 3.

Névro-rétinite glycosurique. — Madame X..., âgée de 47 ans, souffre de maux de tête et d'étourdissements depuis plus de deux ans; elle a maigri beaucoup, n'a point d'appétit et souffre d'une très grande soif. 57 grammes de sucre par litre dans les urines. La vue commença à se troubler depuis un an, d'abord dans l'œil droit et ensuite, au bout de trois mois, dans l'autre œil.

Examen ophthalmoscopique. — Nous constatons qu'elle est atteinte d'une rétinite exsudative et hémorrhagique de l'œil droit et d'une néo-membrane de l'œil gauche, avec des troubles de la vue qui augmentent périodiquement d'intensité. Le champ visuel est conservé, mais la vision centrale est notablement diminuée. Elle compte les doigts à 20 centimètres, peut se conduire, mais ne peut pas lire.

Fig. 4.

Néo-membrane organisée de la papille et du corps vitré de l'œil gauche chez la même malade (fig. 3). — Cet œil voit à peine le jour, mais ne distingue aucun objet.

[illegible] Lith. [illegible] Paris.

[illegible] TYPHIQUE & GLYCOSURIQUE

Fig. 1. [illegible] albumineuse.
Fig. 2. [illegible] de la papille [illegible] albumineuse.

Mio-membrane organisée de la papille et du corps vitré de l'œil gauche chez la même malade (fig. 5). — Cet œil voit à peine le jour, mais ne distingue aucun objet.

Dr X. Galezowski ad nat. pinxt. Publié par J. B. Baillière & Fils, Paris. Lith. R. Engelmann, Paris.

CHOROÏDO-RÉTINITES GOUTTEUSE SYPHILITIQUE & GLYCOSURIQUE

Fig. 1. Choroïdo-Rétinite goutteuse.
Fig 2. Choroïdo-Rétinite Syphilitique.
Fig. 3. Névro-Rétinite glycosurique.
Fig 4. Néo-Membrane organisée de la papille et du corps vitré chez un glycosurique.

PLANCHE XXIII

DÉCOLLEMENT DE LA MEMBRANE HYALOÏDIENNE. — NÉVRO-RÉTINITE ET ATROPHIE DE LA PAPILLE.

Fig. 1.

Décollement de la membrane hyaloïdienne. — M. M..., âgé de 50 ans, employé de bureau, demeurant à Paris, vint me consulter le 21 septembre 1876 pour une perte subite de la vue de l'œil droit. Il était très myope et portait depuis de longues années des lunettes n° 13 concaves. L'acuité visuelle était sensiblement diminuée, il pouvait à peine lire le n° 2 de l'échelle typographique. Tous les objets lui paraissent ondulés, diffus et comme noyés dans l'eau. Le champ visuel était diminué concentriquement d'une manière très marquée, surtout vers le côté nasal. La vision n'est conservée que sur une étendue de 25 centimètres dans le diamètre horizontal, et de 12 centimètres dans le vertical. La perception des couleurs est conservée.

Examen ophthalmoscopique. — Par le simple éclairage du miroir on distingue de larges plaques blanches d'atrophie choroïdienne péripapillaire qui se confondent avec le staphylome postérieur.

A la distance d'un diamètre de la papille on aperçoit un arc de cercle grisâtre, par place presque noir, qui contourne la papille dans les deux tiers de sa circonférence et toujours à la même distance. Ce cercle se présente avec des contours bien tranchés à sa face interne, tandis qu'elle paraît diffuse à sa face externe; il fait une saillie dans le corps vitré, ce qui fait que les vaisseaux rétiniens forment un crochet en face de ce cercle. Lorsqu'on fait mouvoir la lumière avec le miroir, en haut ou en bas, à droite ou à gauche, on voit le cercle noir se déplacer et exécuter des mouvements parallactiques, ce qui prouve que cette ligne semi-lunaire est constituée par la membrane hyaloïdienne décollée, soulevée par un liquide et formant un corps transparent et plus fortement réfringent que les parties voisines du corps vitré.

Fig. 2.

Névro-rétinite droite avec thrombose artérielle et une embolie de la rétine de l'œil gauche dans une fièvre intermittente larvée. — M. B..., âgé de 42 ans, perdit subitement la vue de l'œil gauche, le 2 juillet 1879, sans douleur ni inflammation. En l'examinant le 28 juillet avec MM. Parent, Yvert et Despagnet, nous avons constaté une embolie partielle typique de l'œil gauche. Le malade ne distinguait pas le jour de la nuit. En examinant son cœur on constate des bruits de galop sans souffle anormal. Aucun traitement n'avait amené d'amélioration, lorsque, le 12 août, le malade s'aperçut que son œil droit commençait à s'affaiblir. Nous constatâmes alors à l'ophthalmoscope qu'il s'agissait d'une névro-rétinite avec des infiltrations périvasculaires et des thromboses artérielles avec des hémorrhagies nombreuses et des exsudats plastiques disséminés. L'acuité visuelle était diminuée au point qu'il lisait à peine les caractères n° 8 de l'échelle. Il souffrait de maux de tête, de nausées et de vomissements, ainsi que de fièvres intermittentes.

Vers le 20 août, il perdit totalement la vue. Nous prescrivîmes l'application de huit sangsues derrière l'oreille, et le sulfate de quinine à 80 centigrammes par jour. Au bout

DÉCOLLEMENT DE LA RÉTINE

RÉTINITE

PLANCHE XXIII

[illegible] DE LA MEMBRANE HYALOÏDIENNE. — RÉVÉO-RÉTINITE ET ATROPHIE DE LA PAPILLE.

Fig. 1.

[illegible] **de la membrane hyaloïdienne.** — M. H..., âgé de [illegible] ans, [illegible] à Paris, vint me consulter le 21 septembre 1870 pour une [illegible] la vue de l'œil droit. Il était très myope et portait depuis de longues [illegible] n° 12 convexe. L'acuité visuelle était considérablement diminuée, il [illegible] n° 5 de l'échelle typographique. Tout les objets lui paraissaient [illegible] dans l'eau. Le champ visuel était diminué concentriquement [illegible] surtout vers le côté nasal. La vision n'est conservée [illegible] centimètres dans le diamètre horizontal, et de 12 centimètres [illegible] La perception des couleurs est conservée.

[illegible] — Par le simple éclairage du miroir on distingue de larges [illegible] hémorrhagies parapapillaires qui se confondent avec le [illegible]

[illegible] la papille on aperçoit un arc de cercle grisâtre, par [illegible] qui contourne la papille dans les deux tiers de sa circonférence et [illegible] Ce cercle se présente avec des contours très tranchés à sa [illegible] diffuse à sa face externe, il fait une saillie dans le [illegible] les vaisseaux rétiniens forment un crochet en face de ce cercle [illegible] avec le miroir, en haut en un lieu, à droite ou à gauche, [illegible] et exécuter des mouvements parallactiques, ce qui prouve que cette ligne semi-lunaire est constituée par la membrane hyaloïdienne [illegible] qui, fixée à la papille et formant un corps transparent et plus fortement réfléchissant que les parties voisines du corps vitré.

Fig. 2.

Rétino-rétinite double avec thrombose artérielle et une embolie de la rétine de l'œil gauche dans une fièvre intermittente larvée. — M. X..., âgé de 42 ans, portait habituellement la vue de l'œil gauche, le 2 juillet 1870, mais douloureuse et inflammatoire. Le lendemain 3 juillet avec MM. Parent, Yvert et Dupuyren, nous avons constaté une cécité [illegible] typique de l'œil gauche. Le malade ne distinguait pas le jour de la nuit. Le [illegible] du cœur ne cessait des bruits de galop sans souffle normal. Aucun traitement n'avait amené d'amélioration, lorsque, le 19 août, le malade s'aperçut que son œil droit commençait à s'affaiblir. Nous constatâmes alors à l'ophthalmoscope qu'il s'agissait d'une rétino-rétinite avec des infiltrations périvasculaires et des thromboses artérielles avec des hémorragies nombreuses et des exsudats plastiques [illegible]. L'acuité visuelle était diminuée au point qu'il lisait à peine les caractères [illegible] de l'échelle. Il souffrait de maux de tête, de nausées et de vomissements, ainsi que de fièvres intermittentes.

Dès le 20 août, il perdit totalement la vue. Nous prescrivîmes l'application de [illegible] sangsues derrière l'oreille, et le sulfate de quinine à 50 centigrammes par jour, en [illegible]

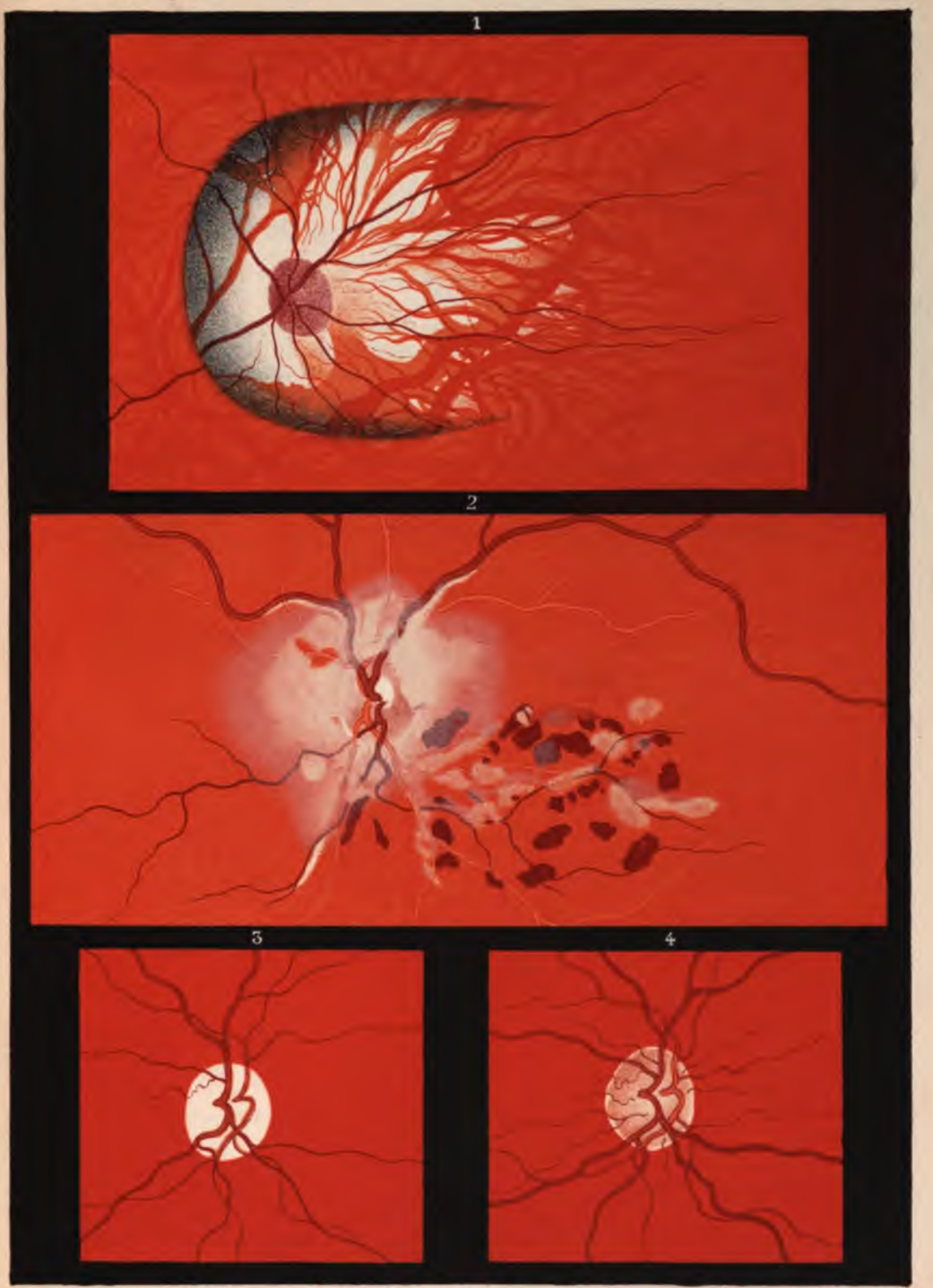

Dr X. Galezowski ad.nat.pinxt. Publié par J. B. Baillière & Fils, Paris. Lith. R. Engelmann, Paris.

DÉCOLLEMENT DE LA MEMBRANE HYALOÏDIENNE & NEVRO-RÉTINITE

Fig. 1. Décollement de membrane hyaloïdienne avec atrophie choroïdienne péri-papillaire.
Fig. 2. Névro-Rétinite avec péri-artérite.
Fig. 3. Atrophie de la papille dans un cas de fracture de l'orbite.
Fig. 4. Papille normale de l'autre œil chez le même individu (Fig. 3.)

de huit jours, une nouvelle application de sangsues et la continuation du sulfate de quinine. Sous l'influence de ce traitement, un mieux sensible s'est déclaré. Peu à peu la vue revenait, les douleurs cessaient. Le 14 décembre, le malade peut déjà se conduire tout seul. Œil droit lit avec 4 D convexe n° 2 de l'échelle. S = $^4/_{50}$. L'examen du cœur fait par M. le professeur Potain a donné un résultat absolument négatif.

FIG. 3.

Atrophie de la papille droite dans un cas de fracture de l'orbite. — Garçon P..., âgé de 17 ans, ouvrier maçon, reçoit un coup violent avec une pierre sur la tempe droite et reste deux heures sans connaissance. A la suite de cet accident, le malade a des saignements de nez très abondants pendant plusieurs jours. Toute la moitié de la tête est enflée et endolorie. L'œil droit ne distingue pas le jour de la nuit.

A l'examen ophthalmoscopique fait par moi le 2 avril 1878, j'ai pu constater que les deux papilles optiques étaient complètement saines, et il n'y avait pas la moindre différence entre les deux yeux, bien que l'œil droit ne distinguât pas le jour de la nuit, et l'œil gauche conservait la vue parfaitement normale. — 11 *juin*. La papille droite paraît un peu plus pâle. — 25 *juillet*. Le nerf optique est blanc, atrophié, les capillaires ont complètement disparu.

FIG. 4.

Papille normale de l'œil gauche chez le garçon P... (fig. 3), dont l'œil droit a perdu la vue par suite de la fracture de l'orbite dans le trou optique.

PLANCHE XXIV

DÉCHIRURES DE LA CHOROÏDE ET DÉCOLLEMENT DE LA RÉTINE.

Fig. 1.

Déchirure de la choroïde avec hémorrhagies. — M. A..., âgé de 22 ans, a reçu un coup de pied de cheval sur l'œil, à la suite de quoi le sourcil a été fendu dans la direction du nerf sourcilier. Il en est résulté une inflammation très intense du globe de l'œil et de l'orbite qui dura deux mois. Après la guérison M. A... s'est aperçu que la vue était perdue. L'examen fait en juin 1869 nous a permis de découvrir un scotome central, d'une forme ovale, ayant 36 centimètres dans le plus grand diamètre.

Examen ophthalmoscopique. — Nous avons constaté dans la macula une tache blanche irrégulière, entourée de pigment et de quelques taches hémorrhagiques. De là partait une ligne blanche, doublée de noir, et qui indique la déchirure de la choroïde.

Fig. 2.

Exsudation sous-rétinienne ayant précédé de plusieurs semaines le décollement de la rétine. — M. B..., âgé de 42 ans, perdit tout d'un coup la vue de l'œil droit, les objets lui paraissaient tordus, les lignes droites brisées. Cet accident était précédé pendant cinq mois de névralgies faciales qui ont cessé depuis. Quatre semaines après l'accident il vint nous consulter, et nous avons pu constater qu'il distinguait à peine le n° 6 de l'échelle typographique; le champ visuel supérieur et interne était totalement aboli.

Examen ophthalmoscopique. — Nous découvrons une infiltration blanche sous-rétinienne, avec le bord légèrement saillant; la papille est blanche. Cet état a persisté sans grand changement pendant trois mois, et puis la rétine s'est décollée tout d'un coup dans toute cette portion qui apparaissait précédemment blanc-grisâtre.

Fig. 3.

Déchirure dans la région de la macula. — M. E. M..., âgé de 14 ans, à qui l'un de ses camarades avait lancé une balle de plomb sur l'œil droit, perdit la vue à la suite de cet accident. Il vint me voir quatre mois après, en décembre 1868, et j'ai pu constater qu'il avait une diplopie avec strabisme divergent. L'acuité visuelle était diminuée, les lignes paraissaient courbes, brisées par places, et le malade ne lisait que le n° 10 de l'échelle avec le verre n° 10 convexe. La pupille était dilatée.

Examen ophthalmoscopique. — Nous constatons qu'il existe une tache blanche atrophique située verticalement dans la macula, et dont les contours sont bordés de pigment. C'est une déchirure de la choroïde, déjà cicatrisée.

Fig. 4.

Déchirure dans la région de la macula. — M. A..., âgé de 53 ans, myope, se contusionne l'œil, en tombant contre un meuble; il en résulte un trouble de la vue très marqué; les objets paraissent brisés et déformés, et le malade ne peut lire que les caractères n° 8 de l'échelle.

Dr X. Galezowski del. et lith. Publié par J.B. Baillière & Fils. Paris. Lith. H. Ipatieff et Fils. Paris.

DÉCHIRURES DE LA CHOROIDE ET DÉCOLLEMENT DE LA RÉTINE.

Fig. 1. Déchirure de la choroïde avec hémorrhagie.
Fig. 2. Exsudation sero-sanguine ayant précédé de plusieurs semaines le décollement de la rétine.
Fig. 3. Déchirure de la région de la macula.
Fig. 4. Déchirure de la région de la macula.
Fig. 5. Déchirure de la choroïde et de la rétine ayant amené l'hémorrhagie dans vaisseaux rétiniens.
Fig. 6. Décollement simple de la rétine.

LANE LIBRARY, STANFORD UNIVE

PLANCHE XXIV

[illegible] DE LA CHOROÏDE ET DÉCOLLEMENT DE LA RÉTINE.

Fig. 1.

[illegible] de la choroïde avec hémorrhagies. — M. A..., âgé de 72 ans, [illegible] [illegible] sur l'œil, à la suite de quoi le malade a été frappé d'une [illegible] [illegible]. Il ne se rendait que difficilement qu'à Lakanal. Il guérit [illegible] dans deux mois. Après la guérison M. A... n'est opéré que [illegible] [illegible] en juin 1903 nous a permis de découvrir un [illegible] [illegible] [illegible] 10 centimètres dans le pôle grand diamètre.

[illegible] — Nous avons constaté dans la macula une cicatrice blanche [illegible] [illegible] et de quelques taches hémorrhagiques. Du fait [illegible] [illegible] de sang, et qui indiquent la déchirure de la choroïde.

Fig. 2.

[illegible] syphilitique procède de plusieurs centaines [illegible] — M. E..., âgé de 12 ans, perdit tout d'un coup la vue de l'œil [illegible] [illegible] les lignes droites brisées. Les accidents [illegible] [illegible] qui ont cessé depuis. Quatre [illegible] [illegible] on constate qu'il distingue à peine [illegible] le champ visuel supérieur et interne [illegible]

[illegible] — Nous découvrons une cicatrice blanche [illegible] [illegible] la papille est blêmâtre. Cet état a permis [illegible] [illegible] rouge noire, et plus la rétine s'est décollée [illegible] d'un [illegible] [illegible] qui apparaissait précédemment blanc-grisâtre.

Fig. 3.

Déchirure dans la région de la macula. — M. E. M..., âgé de 16 ans, [illegible] [illegible] sur l'œil droit, perdit la vue à la suite de cet accident. Il vint me voir [illegible] après, en décembre 1903, et j'ai pu constater qu'il avait une digitale avec strabisme divergent. L'acuité visuelle était [illegible] [illegible] les lignes parallèles, courbes, brisées par places, et le malade ne lisait que [illegible] [illegible] de l'échelle avec le verre n° 20 convexe. La papille était [illegible]

Examen ophthalmoscopique. — Nous constatons qu'il existe une tache blanche atrophique située [illegible] dans la macula, et dont les contours sont bordés de pigment. C'est une déchirure de la choroïde, déjà cicatrisée.

Fig. 4.

Déchirure dans la région de la macula. — M. A..., âgé de 22 ans, voyage, en [illegible] l'œil, en tombant contre un meuble; il en résulta un [illegible] de la vue [illegible] [illegible] les objets paraissent brisés et déformés, et le malade ne peut lire que les caractères n° 8 de l'échelle.

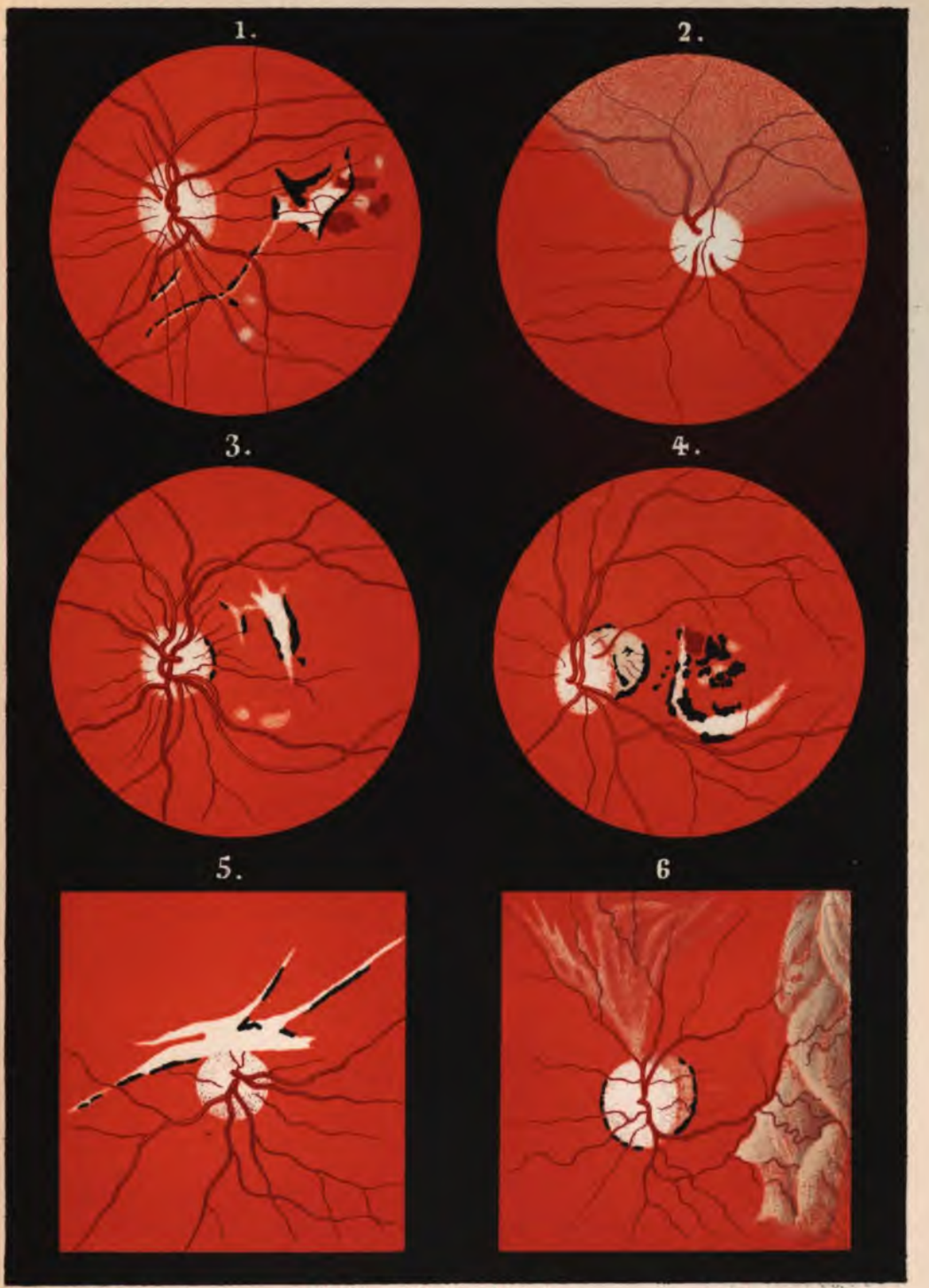

Dr X. Galezowski ad. nat. pinx.t Publié par J.B. Baillière & Fils, Paris. Lith. R. Engelmann, Paris.

DÉCHIRURES DE LA CHOROÏDE ET DÉCOLLEMENT DE LA RÉTINE.

Fig. 1. Déchirure de la choroïde avec hémorrhagies.
Fig. 2. Exsudation sous-rétinienne ayant précédé de plusieurs semaines le décollement de la rétine.
Fig. 3. Déchirure de la région de la macula.
Fig. 4. Déchirure de la région de la macula.
Fig. 5. Déchirue de la choroïde et de la rétine ayant amené l'atrophie des vaisseaux rétiniens.
Fig. 6. Décollement double de la rétine.

LANE LIBRARY, STANFORD UNIV.

Examen ophthalmoscopique. — Nous constatons une atrophie choroïdienne, en forme de fer à cheval. C'est une déchirure de la choroïde, autour de laquelle, ainsi qu'au centre de la macula, il existe des taches pigmentaires.

FIG. 5.

Déchirure de la choroïde et de la rétine ayant amené l'atrophie des vaisseaux rétiniens. — M. T..., âgé de 31 ans, fut blessé à l'œil gauche avec un éclat d'obus pendant le siège de Paris. En l'examinant le 12 mai 1871, j'ai constaté une plaie de la sclérotique, au voisinage de la cornée et en bas, au milieu de laquelle on apercevait un bourgeon charnu, que j'ai excisé séance tenante.

Examen ophthalmoscopique. — Nous avons constaté des taches blanches atrophiques dans la choroïde au bord de la papille, et qui se perdaient à droite et à gauche, vers l'ora serrata. Les vaisseaux de toute cette portion étaient complètement détruits, ce qui avait occasionné une perte du champ visuel correspondant. L'acuité visuelle était réduite à 5/20.

FIG. 6.

Décollement double de la rétine. — Madame V..., âgée de 64 ans, myope, avec un léger staphylome postérieur, est prise de deux décollements rétiniens, dont l'un se trouve situé en haut de la papille (image renversée), et l'autre plus étendu, et probablement plus ancien, occupe la partie externe périphérique. La malade voit à peine la lumière de la lampe de cet œil, mais elle souffre beaucoup de névralgies périorbitaires. Malgré un traitement antiphlogistique et dérivatif très énergique, les souffrances augmentent, l'œil est pris d'abord d'iritis à répétitions, puis au bout de trois mois d'une irido-choroïdite tellement violente, que, pour faire cesser les souffrances, nous avons été forcé de faire une énucléation du globe de l'œil.

PLANCHE XXV

TUMEURS DE LA RÉTINE ET DE LA CHOROÏDE.

Fig. 1.

Tumeur du nerf optique et de la rétine avec développement excessif des artères et oblitération de ses branches périphériques. — G..., âgé de 11 ans, me fut adressé à la fin de mars 1872 par le docteur Colson (de Beauvais) pour un affaiblissement très marqué de la vue de l'œil gauche, qui s'était déclaré d'une manière lente et progressive. L'œil est divergent et légèrement saillant; il paraît injecté, la pupille se contracte incomplètement; la vision est diminuée d'une manière très notable, l'enfant compte à peine les doigts; le champ visuel interne est complètement perdu.

Examen ophthalmoscopique. — Toute la région de la papille et des parties voisines est occupée par des vaisseaux très volumineux et variqueux : la majeure partie de ces vaisseaux a un triple ou quadruple volume, ils s'entre-croisent entre eux et se perdent au-dessous de l'exsudation blanchâtre. Plusieurs de ces artères sont oblitérées et transformées en cordons blancs. Évidemment il s'agissait ici d'une tumeur du nerf optique, dont la nature me paraissait difficile à préciser.

Le 12 août 1874, le père me ramena son enfant et j'ai pu me convaincre que la tumeur a fait relativement peu de progrès au bout de trois années et demie; l'aspect ophthalmoscopique s'est modifié en ce sens que plusieurs autres branches artérielles se sont oblitérées; la vision est presque totalement perdue, et c'est à peine si l'enfant perçoit la lumière dans le champ visuel externe.

Selon moi, il s'agissait là d'une tumeur télangiectasique ou caverneuse du nerf optique, dont nous voyons jusqu'à présent le premier exemple.

Fig. 2.

Tumeur mélano-sarcomateuse de la choroïde, du nerf optique et de la rétine. — Madame K..., âgée de 30 ans, vint me consulter le 17 novembre 1870 sous les auspices du professeur Lasègue; elle se plaignait de douleurs névralgiques excessivement violentes, occupant la moitié de la tête; par moment elle éprouvait des élancements dans l'œil droit, dont la vue s'était affaiblie depuis un mois; elle distinguait le n° 5 de l'échelle, mais difficilement, et il existait un scotôme dans le champ visuel externe.

Examen ophthalmoscopique. — Nous constatons une exsudation blanche, rayonnant au bord interne de la papille, ressemblant aux plaques fibreuses de la rétine; du côté externe, au contraire, l'exsudation ressemblait à une infiltration séreuse.

Évidemment il s'agissait là d'une tumeur sarcomateuse; la malade a de nombreuses glandes au cou du côté malade, ce qui ferait craindre la généralisation de la maladie. Tous ces phénomènes se sont déclarés, au dire de la malade, quinze mois après les dernières couches.

J'ai perdu de vue la malade pendant plusieurs mois, et elle n'est revenue me voir qu'au mois de février de l'année suivante, souffrant d'une manière atroce d'accidents glaucomateux avec cataracte. C'était un glaucome secondaire, consécutif à la tumeur sar

TUMEURS DE LA RÉTINE

Fig. 1. Tumeur de cette rétine [illegible] de la choroïde [illegible] de son bourrelet [illegible]

Fig. 2. Tumeur [illegible] de la choroïde [illegible]

PLANCHE XXV

[illegible] DE LA RÉTINE ET DE LA CHOROÏDE.

FIG. 1.

[illegible] **et de la rétine avec développement excessif** [illegible] **de ses branches périphériques.** — G..., âgé [illegible] le 7e du mois 1873 par le docteur Cohen [illegible] de la vue de l'œil gauche, qui s'était déclaré d'une [illegible] douleurs. L'œil est divergent et légèrement saillant; il paraît [illegible] complètement; la vision est diminuée d'une manière telle [illegible] à peine les doigts. Le champ visuel interne est complètement [illegible]

[illegible] — Toute la région de la papille et des parties voisines est [illegible] veineuses et variqueuses : la majeure partie de ces vaisseaux [illegible] volume. Ils s'entre-croisent entre eux et se perdent au [illegible] Plusieurs de ces artères sont oblitérées et [illegible] Évidemment il s'agissait ici d'une tumeur du nerf optique, [illegible] à préciser.

[illegible] ce vaisseau est enfoncé et j'ai pu me convaincre que la tumeur [illegible] le progrès au bout de trois années et demie; l'aspect ophthalmoscopique [illegible] plusieurs autres branches artérielles se sont oblitérées; [illegible] partie, et c'est à peine si l'enfant perçoit la lumière [illegible]

[illegible] d'une tumeur téléangiectasique ou cavernome du nerf optique, [illegible] le premier exemple.

FIG. 2.

[illegible] **de la choroïde, du nerf optique et de la rétine.** — [illegible] âgée de 50 ans, vint me consulter le 17 novembre 1870 [illegible] professeur Lasègue; elle se plaignait de douleurs névralgiques [illegible] moitié de la tête; par moment elle éprouvait des [illegible] Depuis la vue s'était affaiblie depuis un mois; elle distinguait le jour à de l'obscurité, mais difficilement, et il existait un scotome dans le champ visuel interne.

Examen ophthalmoscopique. — Nous constatons une exudation blanche, rayonnant au bord interne de la papille, ressemblant aux plaques fibreuses de la rétine; du côté externe, au contraire, l'exudation ressemblait à une infiltration séreuse.

Évidemment il s'agissait ici d'une tumeur sarcomateuse; la malade a de nombreuses glandes au cou du côté malade, ce qui fera craindre la généralisation de la maladie. Tous ces phénomènes se sont déclarés, au dire de la malade, quinze mois après les dernières couches.

J'ai perdu de vue la malade pendant plusieurs mois, et elle n'est revenue me voir qu'au mois de février de l'année suivante, souffrant d'une manière atroce d'accidents glaucomateux avec cataracte. C'était un glaucome secondaire, consécutif à la tumeur sar-

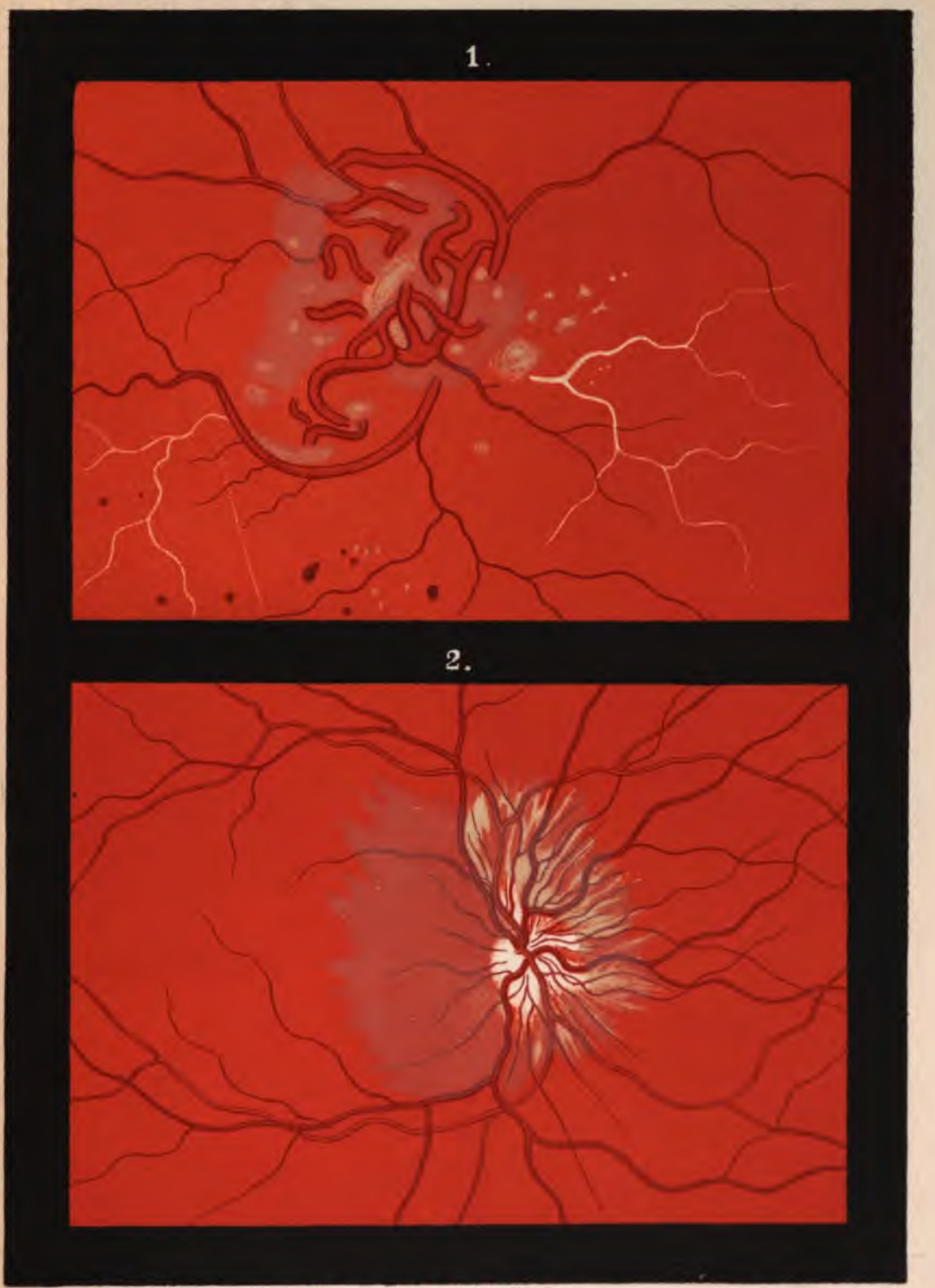

Dr X. Galezowski ad. nat. pinxt. Publié par J. B. Baillière & Fils, Paris. Lith. R. Engelmann, Paris.

TUMEURS DE LA RÉTINE ET DE LA CHOROÏDE.

Fig. 1. Tumeur du nerf optique et de la rétine, avec développement excessif des artères et obliteration de ses branches périphériques.

Fig. 2. Tumeur mélano-sarcomateuse de la choroïde, du nerf optique et de la rétine.

comateuse intra-oculaire. L'énucléation était devenue indispensable, et nous l'avons pratiquée au mois de mars 1871. Cette opération avait débarrassé la malade de ses souffrances, mais la maladie générale cachectique prit un développement rapide, et elle mourut six mois après.

L'examen de l'œil énucléé, fait par le docteur Cornil, nous a permis de constater qu'il s'agissait d'un mélano-sarcome développé dans la choroïde autour du nerf optique. Le sarcome s'est propagé le long des vaisseaux et des nerfs vers la partie du cercle ciliaire et a amené consécutivement des stases veineuses et un glaucome secondaire.

PLANCHE XXVI

EXCAVATION DE LA PAPILLE.

Fig. 1.

Excavation physiologique de la papille. — Œil sain d'un homme âgé de 47 ans, qui vint me consulter pour un trouble de la vue consécutif à une hypermétropie de 1/16.

Examen ophthalmoscopique. — La papille présente une excavation très profonde avec des contours bien tranchés; la partie centrale est blanche, nacrée; la partie périphérique du nerf optique est au contraire rosée, ce qui constitue le signe pathognomonique de l'excavation physiologique. Les vaisseaux décrivent des courbes qui correspondent au bord escarpé de l'excavation.

Fig. 2.

Excavation glaucomateuse de la papille avec un développement variqueux des vaisseaux capillaires. — Mademoiselle N..., âgée de 65 ans, vint me consulter le 5 octobre 1871 pour un glaucome absolu qui lui était survenu tout d'un coup, pendant la Commune de Paris; effrayée par les événements, elle n'a pas osé sortir de chez elle, ni se soigner, et la vue se perdit totalement. Mais elle fut prise tout d'un coup en octobre d'accidents inflammatoires du côté de la cornée gauche. C'était une suppuration avec hypopyon, pour laquelle j'ai dû faire le 18 novembre une large paracentèse.

Examen ophthalmoscopique. — L'œil droit présentait une excavation glaucomateuse; les artères sont à peine visibles, les veines sont tortueuses et s'arrêtent au bord de l'excavation en y formant des crochets. Des vaisseaux capillaires forment de très nombreuses varices. Quatre taches atrophiques rondes s'aperçoivent au milieu de la choroïde.

Fig. 3.

Excavation de la papille dans un glaucome simple. — M. E..., âgé de 62 ans, est opéré par moi avec le docteur Bouteille le 2 octobre 1869 pour un glaucome simple, qui a été précédé des phénomènes de cercles d'arc-en-ciel sans aucun changement du côté de la chambre antérieure ou du côté de l'iris. Le champ visuel interne est perdu.

Examen ophthalmoscopique. — La papille présente une excavation très prononcée, la partie centrale est blanche, nacrée; l'anneau périphérique, qui a échappé à l'excavation, est encore rosé. Les vaisseaux s'arrêtent sous forme de crochet au bord de l'excavation; dans la partie centrale on n'aperçoit qu'une anse artérielle formant un triangle.

Fig. 4.

Excavation de la papille dans un glaucome aigu. — Madame W..., âgée de 62 ans, a été atteinte d'un glaucome aigu de l'œil droit vers les derniers jours d'octobre 1874, et je lui ai pratiqué l'iridectomie le 9 novembre suivant, après quoi la vue revint complètement.

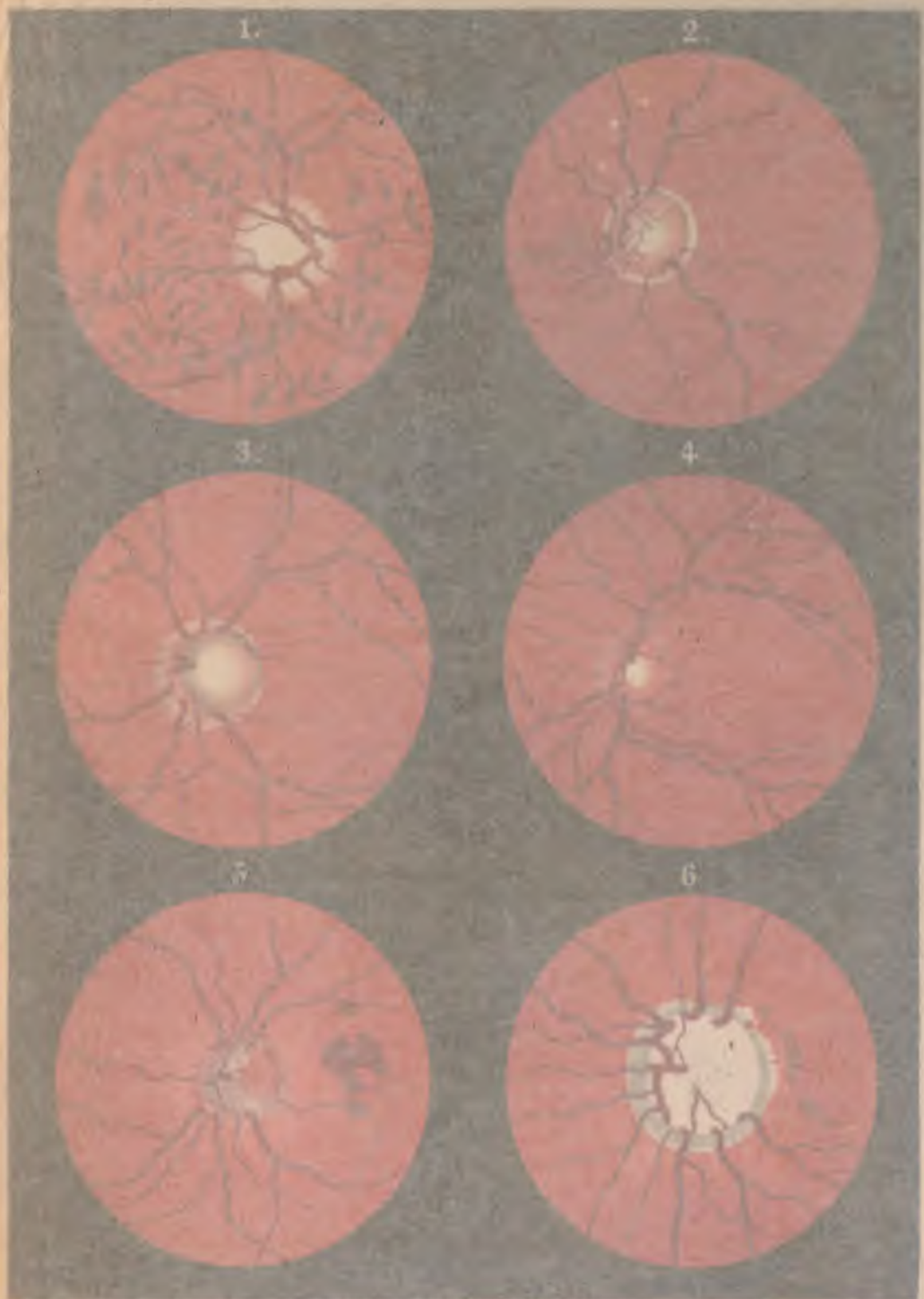

Dr F. Gerzewski del. et inc. Publié par J.B. Baillière & Fils, Paris. Lith. H. Langlumé, Paris.

EXCAVATION DE LA PAPILLE.

Fig. 1. Excavation physiologique de la papille.
Fig. 2. Excavation de la papille dans un glaucome et adénopathie vasiquense des vaisseaux capillaires.
Fig. 3. Excavation de la papille dans un glaucome simple.
Fig. 4. Excavation de la papille dans un glaucome aigu.
Fig. 5. Excavation de la papille avec synéchrisme.
Fig. 6. Excavation de la papille dans un glaucome chronique.

PLANCHE XXVI

EXCAVATION DE LA PAPILLE

Fig. 1.

[illegible] **de la papille.** — [illegible] sain d'un homme âgé de [illegible] ; vue hypermétrope [illegible]

[illegible] — La papille présente une excavation très profonde avec [illegible] ; la partie [illegible] nacrée ; la partie périphérique [illegible] qui constitue le signe pathognomonique du [illegible]. Les vaisseaux décrivent des courbes qui correspondent au [illegible].

Fig. 2.

[illegible] **glaucomateuse de la papille avec un developpement va-** [illegible] **capillaires.** — Mademoiselle N..., âgée de 65 ans, vint [illegible] pour un glaucome absolu qui lui était survenu tout d'un [illegible] ; effrayée par les événements, elle n'a pas [illegible] et la vue se perdit totalement. Mais elle fut prise tout d'un [illegible] d'accidents hémi-cérébraux du côté de la cornée gauche. C'était une [illegible], pour laquelle j'ai dû faire le 18 novembre une large paracentèse.

[illegible] — L'œil droit présentait une excavation glaucomateuse ; [illegible] les veines sont tortueuses et s'arrêtent au bord de l'excavation [illegible]. Les vaisseaux capillaires forment de très nombreuses [illegible] qui s'aperçoivent au milieu de la choroïde.

Fig. 3.

Excavation de la papille dans un glaucome simple. — M. E..., âgé de 12 ans, [illegible] par le docteur Bouteille le 2 octobre 1869 pour un glaucome simple, qui a été précédé des phénomènes de cercles d'arc-en-ciel sans aucun changement [illegible] de la chambre antérieure ou du côté de l'iris. Le champ visuel interne est perdu.

[illegible] — La papille présente une excavation très prononcée, la partie [illegible] nacrée ; l'anneau périphérique, qui a échappé à l'excavation, est [illegible]. Les vaisseaux s'arrêtent sous forme de crochet au bord de l'excavation ; dans la partie centrale on n'aperçoit qu'une anse artérielle formant un triangle.

Fig. 4.

Excavation de la papille dans un glaucome aigu. — Madame W..., âgée de 35 ans, a été atteinte d'un glaucome aigu de l'œil droit vers les derniers jours d'octobre 1874, et je lui ai pratiqué l'iridectomie le 9 novembre suivant, après quoi la vue revint complètement.

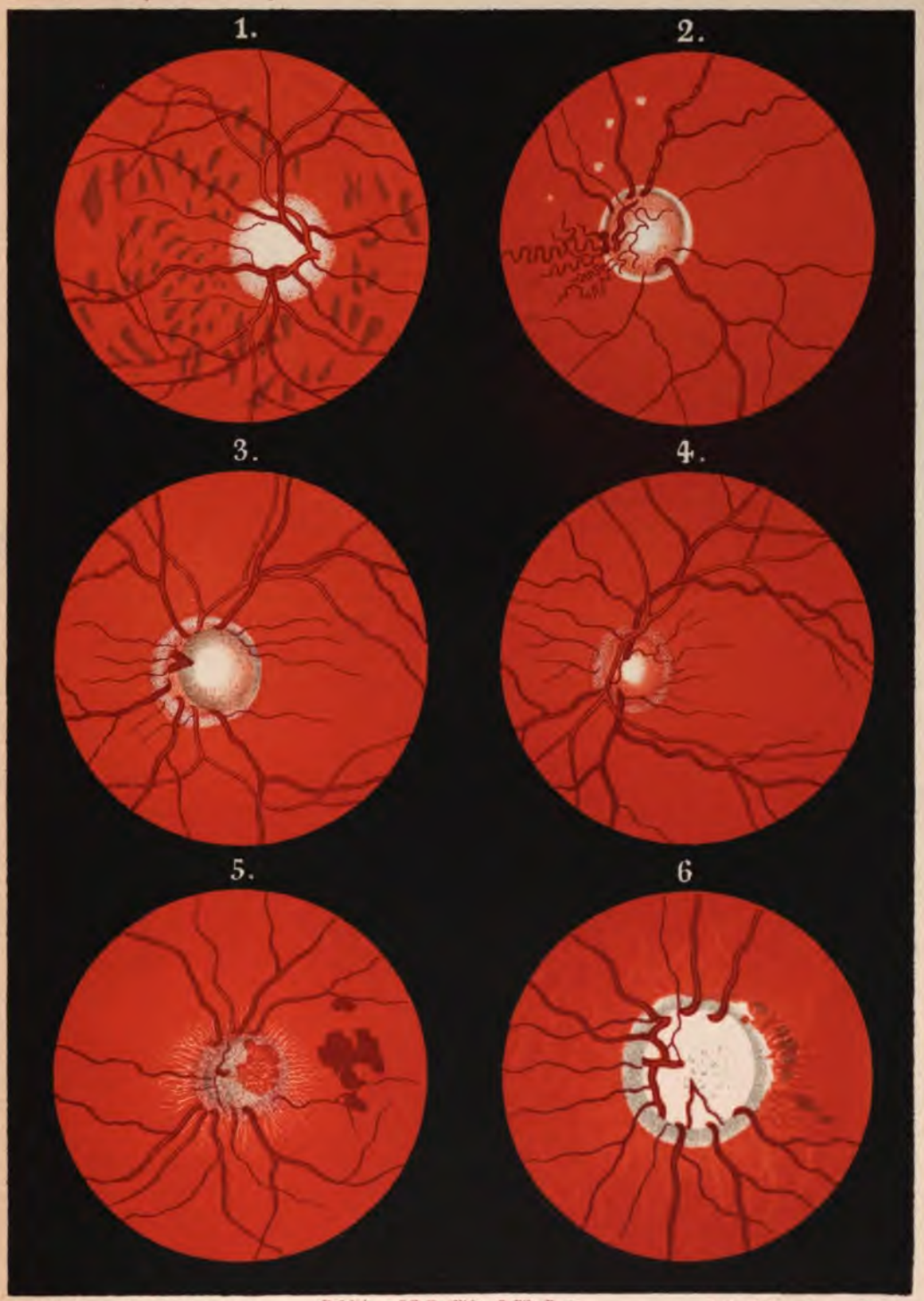

Dr X. Galezowski ad. nat. pinx.t Publié par J.B. Baillière & Fils, Paris. Lith. R. Engelmann, Paris.

EXCAVATION DE LA PAPILLE.

Fig. 1. Excavation physiologique de la papille.
Fig. 2. Excavation de la papille dans un glaucôme et développement variqueux des vaisseaux capillaires.
Fig. 3. Excavation de la papille dans un glaucôme simple.
Fig. 4 Excavation de la papille dans un glaucôme aigu.
Fig. 5 Excavation de la papille avec apoplexies.
Fig. 6 Excavation de la papille dans un glaucôme chronique.

Examen ophthalmoscopique, fait avant l'opération. — J'ai pu constater une légère dépression au centre, au bord de laquelle les veines s'arrêtaient; l'artère centrale n'était point déviée, mais elle présentait une pulsation spontanée sur tout son parcours papillaire.

FIG. 5.

Excavation de la papille avec apoplexies. — M. C..., âgé de 58 ans, se présenta à ma clinique, le 13 février 1869, atteint d'un glaucome chronique de l'œil droit, datant de plusieurs mois.

Examen ophthalmoscopique. — Nous avons constaté, avec mon excellent ami le docteur Daguenet, la présence d'une excavation glaucomateuse ; les veines s'arrêtaient au bord de l'excavation, les artères étaient filiformes, et au milieu de l'excavation on constatait une large tache hémorrhagique, ainsi qu'un large foyer sanguin dans la région de la macula.

FIG. 6.

Excavation de la papille dans un glaucome chronique. — M. B..., âgé de 58 ans, a été atteint d'un glaucome chronique depuis le mois d'octobre 1865, et je lui ai pratiqué une iridectomie sur les deux yeux le 4 juillet 1866.

Examen ophthalmoscopique. — La papille présentait un double contour, et l'anneau externe paraissait légèrement grisâtre. Au bord externe de la papille (image droite) on voyait une atrophie choroïdienne. — Le malade avait le champ visuel interne perdu jusqu'à la distance de 5 centimètres du point de fixation. La maladie a été arrêtée par l'opération, mais la vision est restée affaiblie d'une manière très sensible, de sorte que l'œil droit, dont l'image de la papille est représentée dans la figure 6, distinguait, le 19 août 1867, les caractères n° 4 de l'échelle typographique.

PLANCHE XXVII

ALTÉRATIONS DIVERSES DE LA RÉTINE.

Fig. 1.

Rétinite périvasculaire dans un cas de diarrhée chronique. — M. C..., âgé de 40 ans, demeurant à Paris, est venu me consulter, le 8 janvier 1870, pour une amblyopie double, dont il souffrait depuis plus de cinq ans. Il est affaibli par des diarrhées chroniques et dyssenteries dont il est affecté depuis dix ans, époque où il est tomb dans l'escalier, et est resté malade pendant trois semaines. Depuis cette époque la diarrhée ne l'a jamais quitté. Il lit difficilement le n° 2 de l'échelle et il est devenu héméralope.

Examen ophthalmoscopique. — Nous constatons que la papille est anémique, et qu'elle est entourée de pigment ; les vaisseaux sont en apparence normaux, mais la rétine sur leur trajet présente des infiltrations séreuses, comme on les voit sur la figure. La même lésion existe dans les deux yeux. Le malade distingue les couleurs, mais il ne voit pas bien le soir pour se conduire.

Sous l'influence du traitement que nous avons institué, et notamment : sulfate de quinine à hautes doses et ensuite les pilules et les lavements au nitrate d'argent, nous avons obtenu une amélioration dans la santé générale et dans la vue. Déjà, le 6 septembre, M. C... pouvait lire très couramment les caractères les plus fins ; son héméralopie a totalement guéri et une partie d'exsudation ancienne a disparu ; d'autres taches sont devenues beaucoup plus pâles.

Fig. 2.

Rétinite apoplectique et exsudative dans un cas de ramollissement cérébral. — Une femme, âgée de 56 ans, est venue me consulter pour une amblyopie des deux yeux qui s'était déclarée d'une manière instantanée. Elle voyait à peine le n° 6 de l'œil droit et le n° 5 de l'œil gauche.

Examen ophthalmoscopique. — J'ai pu constater une rétinite apoplectique et exsudative analogue à celle qu'on trouve dans l'albuminurie ; la papille était pourtant plutôt atrophiée et n'avait aucune trace d'infiltration séreuse.

L'examen des urines n'avait pas dévoilé la moindre trace d'albumine.

Deux mois après, je retrouve cette malade à l'hôpital Necker, dans le service du docteur Delpech, qui était remplacé par M. le docteur Lancereaux, et nous avons pu constater avec ce confrère les lésions qu'on voit reproduites sur cette figure, sans albuminurie.

Cette malade était atteinte d'un ramollissement cérébral, avec affaiblissement de tout le côté droit, perte de mémoire et difficulté de la parole.

Fig. 3.

Anévrysme vrai de la papille. — Mlle M..., âgée de 28 ans, m'avait été adressée par le docteur Maurice Raynaud, le 30 mai 1872, pour une faiblesse de la vue de l'œil gauche. Elle est myope de — 1/20, mais l'acuité visuelle est légèrement diminuée ; elle lit difficilement le n° 2 de l'échelle typographique. Son champ visuel est normal. Par moments elle voit des étincelles et comme des grains de poussière devant les yeux.



Dr J. Gelezowski ad nat pinx.

Publié par [illegible]

ALTÉRATIONS [illegible]

Fig. 1. Rétinite plastique dans un cas de [illegible]

Fig. 2. Rétinite apoplectique [illegible] vaisseaux [illegible] ramollissement cérébral.

Fig. 3. Anatocytose [illegible] de la papille.

PLANCHE XXVII

[illegible] DE LA RÉTINE

Fig. 1.

[illegible] dans un cas de diarrhée chronique. — M. C[illegible] à Paris, fut mis, sur consultation, le 8 janvier 1870, pour [illegible] vingt ans. Il fut affaibli par des diar[illegible] depuis dix ans, époque où il est [illegible] Depuis cette époque il [illegible] le n° 9 de l'échelle et Zoé devenu [illegible] — Nous remarquerons que la papille est [illegible] et qu'elle [illegible] sont en apparence normaux, mais le [illegible] vasculaires, comme on les voit sur la figure. Le malade distingue les couleurs, mais il ne voit pas [illegible]

[illegible] que nous avons [illegible], au mouvement [illegible] les pilules et les [illegible] au sirop d'argent, nous [illegible] générale et dans la rue Pujol, le 8 septembre [illegible] les [illegible] les yeux [illegible] d'artère [illegible] d'entre [illegible]

Fig. 2.

[illegible] et exsudative dans un cas de ramollissement [illegible] — [illegible] âgée de 18 ans, est venue me consulter pour une [illegible] d'une [illegible] intermittente. Elle voyait à peine le [illegible] de l'œil gauche.

Examen [illegible]. — J'ai pu constater une rétinite apoplectique et exsudative [illegible] qu'on trouve dans l'albuminurie ; la papille était pourtant plutôt [illegible] sans infiltration séreuse.

[illegible] n'avait pas décelé le moindre trace d'albumine.

Deux mois après, je rencontrai cette malade à l'hôpital Necker, dans le service du docteur Delpech, qui avait consulté par M. le docteur Lancereaux, et nous avons pu constater avec ce confrère les lésions qu'on voit représentées sur cette figure, sans albuminurie.

Cette malade était atteinte d'un ramollissement cérébral, avec affaiblissement de tout le côté droit, perte de mémoire et difficulté de la parole.

Fig. 3.

Anévrysme vrai de la papille. — Mme M..., âgée de 28 ans, m'avait été adressée par le docteur Maurice Reynaud, le 30 mai 1872, pour une faiblesse de la vue de l'œil gauche. Elle est myope de — 1/20, mais l'acuité visuelle est légèrement diminuée ; elle lit difficilement le n° 2 de l'échelle typographique. Son champ visuel est normal. Par moments elle voit des étincelles et comme des grains de poussière devant les yeux.

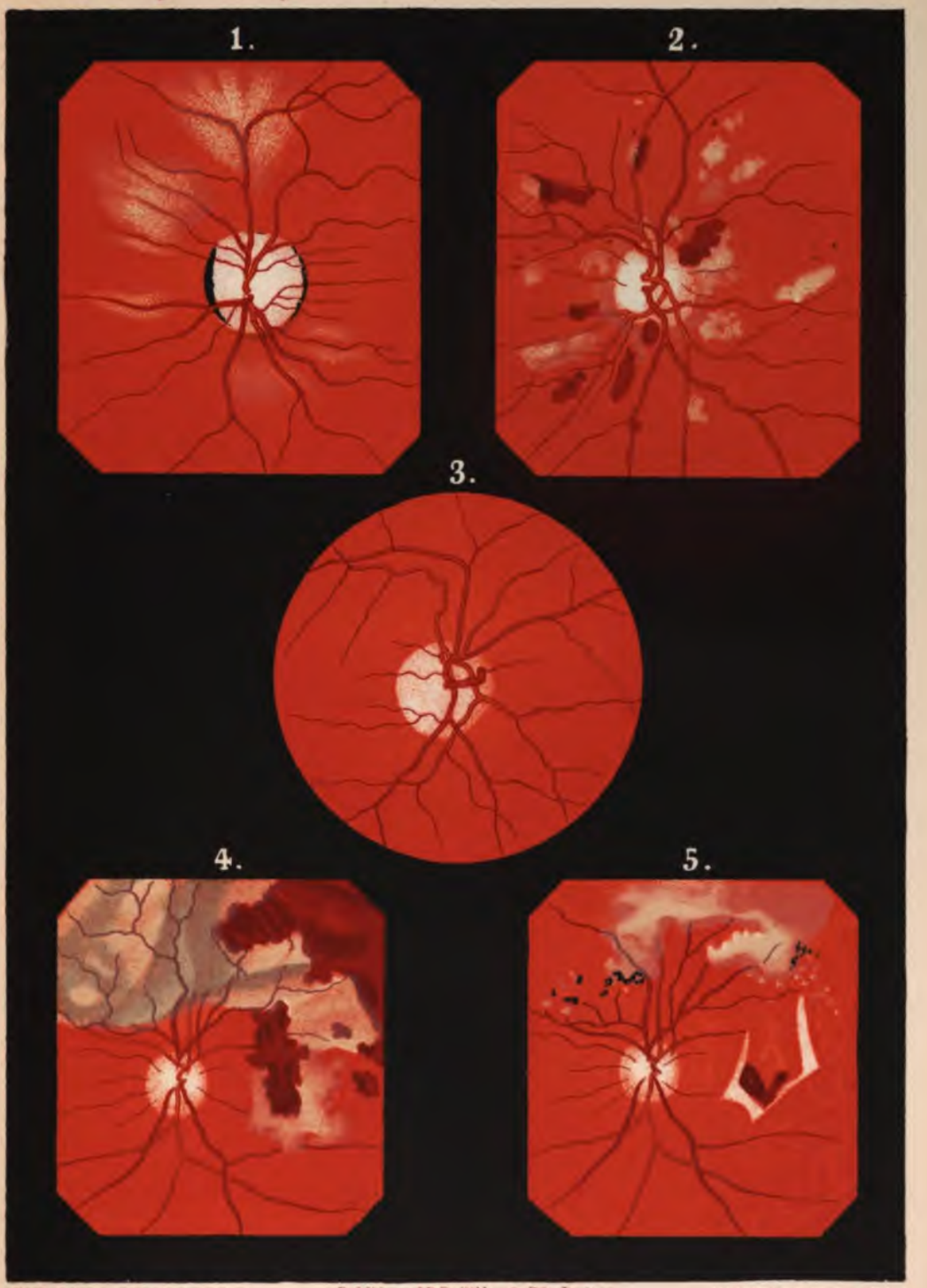

Dr X. Galezowski ad. nat. pinx.t Publié par J.B. Baillière & Fils, Paris. Lith. R. Engelmann, Paris.

ALTÉRATIONS DIVERSES DE LA RÉTINE.

Fig. 1. Rétinite plastique dans un cas de diarrhée chroniq

Fig. 2. Rétinite apoplectique et exsudative dans un cas de ramollissement cérébral.

Fig. 3. Anévrysme vrai de la papille.

Fig. 4. Décollement traumatique de la rétine avec apoplexies.

Fig. 5. Le même œil guéri : des exsudations cicatricielles remplacent le décollement.

Examen ophthalmoscopique, fait en présence de M. Raynaud. — Nous avons constaté un petit anévrysme arrondi, faisant saillie dans le corps vitré et que l'on faisait battre à la moindre pression exercée sur l'œil.

Le 10 juin, nous l'avons présentée à M. le professeur Charcot, qui a reconnu voir là une sorte d'anévrysme cirsoïde, à cause des inégalités qu'il présente à sa surface. Pour lui, cette petite tumeur rappelait le cœur d'une grenouille lorsqu'on le regarde en ouvrant la poitrine. — Les artères rétiniennes sont sinueuses.

FIG. 4.

Décollement traumatique de la rétine avec apoplexies. — Madame M..., âgée de 38 ans, reçoit un coup de pierre sur l'œil droit le 22 janvier 1862, à la suite de quoi elle perd la vue de cet œil. Elle vient à la clinique de Desmarres le 17 juillet, et nous constatons avec le docteur Cuignet qu'elle distingue à peine les mouvements de la main, agitée à droite et en bas.

Examen ophthalmoscopique. — Nous constatons un large décollement de la rétine, occupant la partie inférieure et externe, et s'étendant au delà de la macula. Vers l'ora serrata on découvre de larges plaques apoplectiques ; le corps vitré est rempli de larges flocons sanguins. Sous l'influence d'un traitement antiphlogistique et dérivatif, la guérison a pu être obtenue, au point que le 6 septembre elle pouvait lire le n° 2 de Jæger, bien qu'elle vît encore un scotôme en forme de T devant elle, et que le champ visuel fût rétréci à cause d'exsudations qui se sont formées à la place du décollement, comme on en peut juger par la figure suivante.

FIG. 5.

Le même œil guéri ; des exsudations cicatricielles remplacent le décollement.

Examen ophthalmoscopique. — Toute la partie supérieure de la rétine est recouverte d'une exsudation blanchâtre, où la rétine a pris des adhérences avec la choroïde. Quelques taches pigmentaires indiquent une altération de cette dernière membrane. Dans la région de la macula il existe une tache blanche en forme de U avec une partie du sang en voie de résorption.

PLANCHE XXVIII

CYSTICERQUES. TUMEURS DU FOND DE L'ŒIL. LUXATION DU CRISTALLIN.

Fig. 1.

Tumeurs glio-sarcomateuses de la rétine. — Une femme de 35 ans mourut dans le service du docteur Vigla, en 1864, à la suite d'une tumeur située dans le cervelet, et chez laquelle nous avons observé pendant la vie avec Vigla, Duchenne (de Boulogne) et le professeur Dolbeau, dans l'œil droit des tumeurs rougeâtres, situées sur le trajet des artères très fortement développées, et qui à l'autopsie ont été reconnues ainsi que celles du cervelet pour des tumeurs glio-sarcomateuses. L'acuité visuelle était peu diminuée, la malade lisait de cet œil le n° 1 de Jæger. L'œil gauche était atrophié.

Fig. 2.

Tubercules de la choroïde. — Un malade du service de Noël Guéneau de Mussy à l'Hôtel-Dieu, atteint d'une phthisie pulmonaire et d'une dégénérescence des glandes lymphatiques du cou, se plaignait d'un trouble de la vue. Il pouvait lire le n° 2 de l'échelle typographique, mais il se fatiguait au bout de quelques minutes de lecture; il éprouvait en outre des éblouissements et des éclairs.

Examen ophthalmoscopique. — Nous avons constaté de petites taches exsudatives, arrondies, disséminées sur tout le fond de l'œil, et qui étaient occasionnées par des produits tuberculeux. Ces taches présentent une coloration et un volume différent; quelques-unes sont blanches, d'autres jaunâtres.

Le malade mourut treize mois plus tard; N. Guéneau de Mussy m'a fait remettre les yeux de l'individu, et l'examen microscopique, fait par Le Gros, a démontré la présence de productions tuberculeuses dans toute l'étendue de la choroïde.

Fig. 3.

Cysticerque du cors vitré ayant amené un décollement de la rétine. — Louis Coquerel, âgé de 32 ans, a été reconnu par Desmarres père, en novembre 1856, pour être atteint d'un cysticerque. L'observation détaillée se trouve rapportée dans son *Traité des maladies des yeux*, t. III, p. 758. — Ce même malade est venu à sa clinique le 16 novembre 1862.

Examen ophthalmoscopique. — Nous avons constaté la présence de ce même cysticerque qui se trouve reproduit dans le livre de Desmarres. Mais la rétine se trouve décollée dans tout le pourtour.

Fig. 4.

Cysticerque sous-rétinien. — M. H..., âgé de 26 ans, soldat au 70e régiment d'infanterie, s'était aperçu, au commencement de 1862, d'un trouble de la vue de l'œil gauche. Il voyait des éclairs et des taches noires devant l'œil. Le malade lit le n° 18 de Jæger. Le champ visuel est diminué dans la partie supérieure et externe.

Examen ophthalmoscopique. — Nous constatons, le 7 novembre de la même année, avec notre ami le docteur Cuignet, que la papille est troublée; dans la partie supérieure et

Lith. Imprimerie Nouvelle, 31, Rue Pierre Sarrazin. Publié par J.B. Baillière & Fils, Paris. Lith. F. Ingelmann, Paris.

ANEURYSMES ET TUMEURS DU FOND DE L'ŒIL. LUXATION DU CRISTALLIN.

Fig. 1. Tumeur gliomatreuse de la rétine.
Fig. 2. Kyste solide de la choroïde.
Fig. 3. Le pied du corps vitré apparaît comme une dépendance de la rétine.
Fig. 4. Anévrysme rétinien.

Fig. 5. Fond de l'œil atteint un cas de rétinite albuminurique.
Fig. 6. Cataracte molle aux adultes.
Fig. 7. Cataracte zonulaire.
Fig. 8. Luxation interne du cristallin.
Fig. 9. Luxation cylindrique du cristallin.

PLANCHE XXVIII

[illegible] FUNDUS DE L'ŒIL, LUXATION DU CRISTALLIN.

Fig. 1.

[illegible] sarcomateuses de la rétine. — Une [illegible] Vigla, en 1861, à la suite d'une [illegible] Vigla. [illegible] dans l'œil droit des tumeurs rougeâtres, [illegible] sur la trajet [illegible] développées, et qui à l'autopsie [illegible] tumeurs [illegible] des tumeurs gliomateuses. L'acuité visuelle était peu dimi[illegible] sur le n° 1 de Jaeger l'œil gauche était simples.

Fig. 2.

[illegible] ancienne. — Un malade du service de Nell [illegible] d'une phthisie pulmonaire et d'une [illegible], se plaignait d'un trouble de la vue. Il pouvait lire le n° 2 [illegible], mais il se fatiguait au bout de quelques minutes de lecture; [illegible] des éblouissements et des éclairs.

[illegible] — Nous avons constaté des petites taches [illegible] sur tout le fond de l'œil, et qui étaient [illegible] par des [illegible]. Ces taches présentent une coloration et un volume [illegible] quelques [illegible] d'autres parasites.

[illegible] mais plus tard, M. Cornaton de Mussy m'a fait remarquer les [illegible], et l'examen ophthalmoscopique, fait par Le Gros, a démontré la présence de [illegible] dans toute l'étendue de la choroïde.

Fig. 3.

Cysticerque de cure vitré ayant causé un décollement de la rétine. — Louis Chabrol, âgé de 22 ans, a été reçu par Desmarres père, en novembre 1856, pour [illegible] d'une [illegible]. L'observation détaillée se trouve rapportée dans [illegible] Traité des maladies des yeux, t. III, p. 758. — Ce même malade est venu à sa clinique le 11 novembre 1867.

Examen ophthalmoscopique. — Nous avons constaté la présence de ce même cysticerque qui se trouve représenté dans le livre de Desmarres. Mais la rétine se trouve décollée dans tout le pourtour.

Fig. 4.

Cysticerque sous-rétinien. — M. B..., âgé de 26 ans, soldat au 75e régiment d'Infanterie, s'était aperçu, au commencement de 1867, d'un trouble de la vue de l'œil gauche. Il voyait des éclairs et des taches noires devant l'œil. Le malade lit le n° 16 de Jaeger. Le champ visuel est diminué dans la partie supérieure et externe.

Examen ophthalmoscopique. — Nous constatons, le 7 novembre de la même année, avec nous tous le docteur Cuignet, que la papille est troublée; dans la partie supérieure et

Dr X. Galezowski ad. nat. pinxt. Publié par J.B. Baillière & Fils, Paris. Lith. R. Engelmann, Paris.

CYSTICERQUES ET TUMEURS DU FOND DE L'ŒIL. LUXATION DU CRISTALLIN.

Fig. 1. Tumeurs glio-sarcomateuses de la rétine.
Fig. 2. Tubercules de la choroïde.
Fig. 3. Cysticerque du corps vitré ayant amené un décollement de la rétine.
Fig. 4. Cysticerque sous-rétinien.
Fig. 5. Fond de l'œil dans un cas de sub-luxation du cristallin.
Fig. 6. Cataracte senile au début.
Fig. 7. Cataracte zonulaire.
Fig. 8. Luxation latérale du cristallin.
Fig. 9. Luxation inférieure du cristallin.

externe (*image renversée*), on aperçoit un corps arrondi d'un blanc nacré, quatre fois plus grand que la papille et offrant des contours bien tranchés. Un prolongement de 5 à 6 millimètres de long se détache de ce corps et se termine par un bout ovalaire ayant des bourgeons de chaque côté. C'est le cou et la tête de l'animal, qui s'allongent et se raccourcissent visiblement. — Le malade entra au Val-de-Grâce, dans le service de M. Legouest, où nous avons eu l'occasion de l'examiner six mois après. L'œil était alors atteint d'une irido-choroïdite chronique; de nombreuses taches opaques remplissaient le corps vitré, à travers lesquelles on distinguait encore, quoique difficilement, le cysticerque.

FIG. 5.

Fond de l'œil dans un cas de luxation du cristallin. — M. B..., âgé de 16 ans, myope depuis son enfance, se plaint de diplopie monoculaire de l'œil gauche. L'iris de cet œil est décoloré, verdâtre, et le synchésis y est très prononcé.

Examen ophthalmoscopique. — Nous apercevons deux papilles, l'une au-dessus et l'autre au-dessous d'un demi-cercle noir, qui est constitué par le rebord cristallinien. L'image inférieure est vue à travers le cristallin luxé, la supérieure est vue à travers le corps vitré.

FIG. 6.

Cataracte sénile au début. — Le centre du cristallin est trouble, mais on ne l'aperçoit directement que lorsqu'on a dilaté la pupille; la cataracte se présente alors comme une ombre grisâtre sur le fond rouge.

FIG. 7.

Cataracte zonulaire. — C'est une tache ronde, à contours bien tranchés; elle est presque noire, mais au milieu légèrement transparente.

FIG. 8.

Luxation latérale du cristallin, visible à un simple éclairage du miroir.

FIG. 9.

Luxation du cristallin dans le champ inférieur de la pupille, vue à un simple éclairage ophthalmoscopique.

TABLE DES MATIÈRES

PRÉFACE v

PREMIÈRE PARTIE.

DE L'OPHTHALMOSCOPE ET DE SES APPLICATIONS.

CHAPITRE Ier. — **Historique** 1

CHAPITRE II. — **Théorie de l'examen à l'image droite et à l'image renversée** 5

Explication du procédé par l'image droite 5

Explication du procédé par l'image renversée 6

CHAPITRE III. — **Description de l'ophthalmoscope et de ses différentes variétés** 7

Article I. Ophthalmoscopes à main, simples (ancien modèle) 8

I. Ophthalmoscope de Helmholtz 8

II. — de Frobélius 9

III. — à miroir prismatique de Meyerstein 10

IV. — de Coccius 10

V. — de Zehender 11

VI. — de Jæger 12

VII. — de Zehender 14

VIII. — de Desmarres père 14

IX. — de Gillet de Grandmont 14

X. — de Stellwag von Carrion 15

XI. — à main de Follin 16

XII. — de Panas 16

XIII. à main de Galezowski 17

XIV. — à main de Monoyer 19

Article II. Ophthalmoscopes fixes et à démonstration 21

I. Ophthalmoscope de Ruete 21

II. — de Donders Epkens 22

III. — de Hasner 23

IV. — fixe de Follin 23

V. — fixe de Liebreich 25

VI. — de Desmarres fils 25

VII. — de Cusco 25

VIII. — de Galezowski à démonstrations 26

IX. — de Poncet 29

X. Ophthalmoscope à deux observateurs de Sichel fils 30
XI. — à trois observateurs de Monoyer..... 31
XII. — de Burck..... 32
Article III. Ophthalmoscopes binoculaires à amplification 34
I. Ophthalmoscope binoculaire de Giraud-Teulon 35
II. — de Coccius pour l'amplification de l'image..... 37
Article IV. Ophthalmoscopes mobiles à réfraction 38
I. Ophthalmoscope à réfraction du Dr Galezowski..... 41
II. — de Loring..... 42
III. — de Knapp..... 43
IV. — de Landolt..... 44
V. — à réfraction, de Parent, muni de verres cylindriques..... 46
Article V. Auto-ophthalmoscope 51
Article VI. Ophthalmo-microscope..... 52

CHAPITRE IV. — **Règles générales pour l'examen ophthalmoscopique.** 53
Choix de l'ophthalmoscope..... 53
Chambre noire 53
Conditions d'examen ophthalmoscopique auprès du lit des malades et principalement dans les hôpitaux..... 54
Position du malade et du chirurgien..... 54
Position de la lampe..... 54
Nécessité d'examiner les yeux successivement à l'image droite et à l'image renversée..... 55
Procédé à l'image renversée..... 55
Position du miroir dans l'examen à l'image renversée..... 56
Position de la lentille biconvexe..... 56
Examen de la papille du nerf optique..... 56
Reflet de la cornée..... 57
État de la pupille..... 57
Procédé à l'image droite 58
Définition de la réfraction par le procédé de kératoscopie ou dioptroscopie..... 58

DEUXIÈME PARTIE.

EXPLORATION DES MEMBRANES INTERNES DE L'ŒIL A L'AIDE DES DIFFÉRENTS PROCÉDÉS.

CHAPITRE Ier. — **Examen fonctionnel de la vision**..... 73
Article I. De l'acuité visuelle et de l'échelle typographique..... 73
Article II. Du champ visuel périphérique..... 76
Article III. Des différentes formes de rétrécissement du champ visuel..... 81
§ 1. Hémiopie ou hémianopsie..... 82
§ 2. Scotomes fixes..... 85
Article IV. Examen de la faculté chromatique..... 85
§ 1. Dyschromatopsie ou daltonisme 85
§ 2. Chromopsie ou vision colorée..... 87
§ 3. Photopsie 87
§ 4. Phosphènes..... 87
Article V. Sensibilité de l'œil aux différents degrés d'éclairage..... 88

§ 1. Héméralopie, nyctalopie 88
§ 2. Photophobie 89

CHAPITRE II. — **Exploration de la cornée** 90
Article I. État physiologique 90
Article II. État pathologique 90
§ 1. Néphélions ou taies de la cornée 91
§ 2. Kératite ponctuée 92
§ 3. Staphylome pellucide de la cornée, cornée conique 93

CHAPITRE III. — **Exploration de l'iris et du bord pupillaire** 94
Article I. Aspect physiologique 94
Article II. État pathologique 95
§ 1. Synéchies postérieures 95
§ 2. Acorie 96

CHAPITRE IV. — **Exploration du cristallin** 96
Article I. État physiologique 96
Article II. État pathologique 97
§ 1. Cataractes capsulaires 97
§ 2. — lenticulaires 98
§ 3. — pigmentées 98
§ 4. — corticales 99
§ 5. — polaires postérieures 101
§ 6. Segmentation anormale du cristallin 101
§ 7. Luxations du cristallin 101

CHAPITRE V. — **Exploration du corps vitré** 103
Article I. État physiologique 103
Article II. État pathologique 105
§ 1. Troubles de nutrition endosmotique 105
§ 2. Corps étrangers, cristallin luxé et cysticerques du corps vitré 109
§ 3. Décollement de la membrane hyaloïdienne 112
§ 4. Persistance congénitale des vaisseaux hyaloïdiens 113

CHAPITRE VI. — **Exploration de la papille du nerf optique** 114
Article I. Aspect physiologique de la papille 116
Article II. État pathologique 121
§ 1. Névrite optique, périnévrite et névro-rétinite 121
§ 2. Atrophie des papilles 128
§ 3. Excavations de la papille 135
§ 4. Tumeurs du nerf optique 140
§ 5. Anomalies de la papille du nerf optique 142

CHAPITRE VII. — **Exploration de la rétine** 145
Article I. État physiologique 145
Article II. État pathologique 148
§ 1. Apoplexies de la rétine 148
§ 2. Rétinite syphilitique et ses différentes variétés 150
§ 3. Rétinite albuminurique 152
§ 4. Rétinite glycosurique 156
§ 5. Rétinite polyurique 159
§ 6. Rétinite leucémique 159
§ 7. Rétinite hémophilique 160
§ 8. Embolie des vaisseaux rétiniens 161
§ 9. Thrombose des artères rétiniennes 165

. Décollement de la rétine..... 166
. Rétinite pigmentaire..... 176
. Tumeurs de la rétine..... 182
. Anomalies de la rétine..... 183

- Exploration de la choroïde..... 184

. Aspect physiologique..... 185
. État pathologique..... 187
Aperçu général sur les maladies de la choroïde..... 187
Choroïdite atrophique..... 188
. Staphylome postérieur..... 195
. Choroïdite syphilitique..... 198
. Ophthalmie sympathique..... 202
. Apoplexies de la choroïde..... 203
. Déchirures de la choroïde..... 204
. Décollement de la choroïde..... 206
. Tubercules de la choroïde..... 208
. Sarcomes de la choroïde..... 210
. Anomalies de la choroïde..... 212

TROISIÈME PARTIE.

ENTRE LES LÉSIONS OCULAIRES ET LES MALADIES GÉNÉRALES ET CÉRÉBRALES.

Maladies générales et constitutionnelles de l'organisme..... 217

. Troubles visuels dans la diphthérie..... 217
. Troubles visuels dans la syphilis..... 220
. Troubles visuels dans la glycosurie..... 223
. Troubles visuels dans l'albuminurie..... 230
. Troubles visuels pendant la grossesse et la parturition..... 230
. Affections oculaires dans l'aménorrhée et la dysménorrhée..... 232
. Accidents oculaires dans la goutte..... 234
. Accidents oculaires dans la fièvre typhoïde..... 236
. Affections de la rétine et du nerf optique dans la fièvre palustre. 238
. Affections oculaires dans l'alcoolisme..... 240
. Amblyopie nicotinique..... 241
. Altérations de la vue dans l'intoxication saturnine..... 241
. Amblyopie hystérique..... 243
. Altérations de la rétine dans les maladies du cœur..... 245
. Troubles visuels dans certaines affections gastriques..... 249
. Troubles visuels dus aux diarrhées chroniques..... 253

Troubles visuels dans les maladies cérébrales..... 256

. Altérations oculaires dans les méningites..... 256
. Troubles oculaires dans les tumeurs cérébrales..... 262
. Altérations de la vue dans les apoplexies cérébrales et méningées. 270
. Altérations de la vue dans l'encéphalite et la périencéphalite... 273
. Troubles visuels dans l'aphasie..... 275
. Troubles visuels dans la sclérose en plaques, la paralysie agitante et la chorée..... 277

§ 7. Troubles visuels dans l'ataxie locomotrice..... 282
§ 8. Accidents oculaires dans les blessures et fractures du crâne.... 288

CHAPITRE III. — **Aspect du fond de l'œil après la mort**..... 290

QUATRIÈME PARTIE.

ICONOGRAPHIE OPHTHALMOSCOPIQUE.

Pl. I. Variétés du fond de l'œil à l'état physiologique..... 294
Pl. II. Apoplexies de la rétine..... 296
Pl. III. Altérations de la rétine dans les maladies du cœur..... 298
Pl. IV. Rétinite albuminurique..... 300
Pl. V. Affections de la rétine dans l'albuminurie, la glycosurie et la polyurie..... 302
Pl. VI. Affections syphilitiques du fond de l'œil..... 304
Pl. VII. Rétinites pigmentaires..... 306
Pl. VIII. Rétino-choroïdites syphilitiques..... 308
Pl. IX. Staphylome postérieur..... 310
Pl. X. Choroïdite atrophique..... 312
Pl. XI. Anomalies congénitales..... 314
Pl. XII. Névrites optiques..... 316
Pl. XIII. Différentes variétés d'atrophies de la papille..... 318
Pl. XIV. Atrophies de la papille et embolies de l'artère centrale..... 320
Pl. XV. Décollement de la rétine..... 322
Pl. XVI. Décollement et corps étrangers de la rétine..... 324
Pl. XVII. Thromboses et névrite optique dans la migraine ophthalmique. 326
Pl. XVIII. Endartérite oblitérante avec anastomoses artérioso-veineuses... 328
Pl. XIX. Endartérite et thrombose veineuse..... 330
Pl. XX. Névro-rétinite et embolie..... 332
Pl. XXI. Thrombose, embolie et anévrysmes miliaires de la rétine..... 334
Pl. XXII. Choroïdo-rétinite goutteuse et glycosurique..... 336
Pl. XXIII. Décollement de la membrane hyaloïdienne; névro-rétinite et atrophie de la papille..... 338
Pl. XXIV. Déchirures de la choroïde et décollement de la rétine..... 340
Pl. XXV. Tumeurs de la rétine et de la choroïde..... 342
Pl. XXVI. Excavation de la papille..... 344
Pl. XXVII. Altérations diverses de la rétine..... 346
Pl. XXVIII. Cysticerques et tumeurs du fond de l'œil. Luxation du cristallin. 348

FIN DE LA TABLE DES MATIÈRES.

37-84. — CORBEIL. Typ. et stér. CRÉTÉ.

LIBRAIRIE J.-B. BAILLIÈRE ET FILS

19, rue Hautefeuille, près le boulevard Saint-Germain.

LA VISION ET SES ANOMALIES

COURS THÉORIQUE ET PRATIQUE SUR LA PHYSIOLOGIE ET LES AFFECTIONS FONCTIONNELLES DE L'APPAREIL DE LA VISION

Par le docteur F. GIRAUD-TEULON

Membre de l'Académie de médecine

Paris, 1881, 1 vol. gr. in-8 de 1000 pages avec 117 figures..... 20 fr.

LEÇONS D'ANATOMIE GÉNÉRALE FAITES AU COLLÈGE DE FRANCE

TERMINAISONS NERVEUSES SENSITIVES

CORNÉE

Par L. RANVIER

Professeur d'anatomie générale au Collège de France

Paris, 1881, 1 vol. in-8 de 447 pages avec figures..... 10 fr.

TRAITÉ ICONOGRAPHIQUE D'OPHTHALMOSCOPIE

COMPRENANT LA DESCRIPTION DES DIFFÉRENTS OPHTHALMOSCOPES L'EXAMEN OU L'EXPLORATION DES MEMBRANES INTERNES DE L'ŒIL, ET LE DIAGNOSTIC DES AFFECTIONS CÉRÉBRALES ET CONSTITUTIONNELLES

Par X. GALEZOWSKI

Professeur libre d'ophthalmologie à l'École pratique de la Faculté de médecine de Paris

1 vol. gr. in-8 de 356 pages avec 28 planches chromolithographiées contenant 145 figures et 52 fig. intercalées dans le texte, cartonné. — 35 fr.

TRAITÉ DES MALADIES DES YEUX

Par le docteur X. GALEZOWSKI

Deuxième édition, revue et augmentée

1 vol. in 8 de XVI-980 pages, avec 464 figures. — 20 fr.

Le même, cartonné..... 21 fr.

ATLAS D'OPHTHALMOSCOPIE MÉDICALE

ET DE CÉRÉBROSCOPIE

MONTRANT CHEZ L'HOMME ET CHEZ LES ANIMAUX LES LÉSIONS DU NERF OPTIQUE DE LA RÉTINE ET DE LA CHOROIDE

Produites par les maladies du cerveau, par les maladies de la moelle épinière et par les maladies constitutionnelles et humorales.

Par E. BOUCHUT

Médecin de l'hôpital des Enfants malades, professeur agrégé de la Faculté de médecine de Paris.

1 vol. in-4 de VIII-148 pages, avec 14 planches en chromolithographie, comprenant 137 figures et 19 figures intercalées dans le texte, cartonné. — 35 fr.

Sept. 85. ENVOI FRANCO CONTRE UN MANDAT SUR LA POSTE

ICONOGRAPHIE OPHTHALMOLOGIQUE

OU DESCRIPTION, AVEC FIGURES COLORIÉES

DES MALADIES DE L'ORGANE DE LA VUE

COMPRENANT L'ANATOMIE PATHOLOGIQUE, LA PATHOLOGIE ET LA THÉRAPEUTIQUE MÉDICO-CHIRURGICALES

Par J. SICHEL

Professeur de clinique ophthalmologique

Ouvrage complet, publié en 23 livraisons. 2 vol. grand in-4 dont un de 80 planches dessinées d'après nature, gravées et coloriées..... 172 fr. 50

Demi-reliure, dos de maroquin, non rogné, tranche supérieure dorée..... 14 fr.

On peut regarder les figures qui composent cet ouvrage, non seulement comme la fidèle représentation, mais presque comme l'équivalent de la nature. Partout le modèle a été consciencieusement, servilement copié dans ses formes, ses dimensions, ses teintes. Rien n'est inventé, rien n'est embelli, exagéré, ni fait à peu près. De cette manière ces reproductions peuvent avoir la prétention d'expliquer, d'éclairer et de contrôler non seulement les descriptions de l'auteur, mais encore celles de tous ceux qui ont traité la même matière.

DES TROUBLES FONCTIONNELS ET ORGANIQUES

DE L'AMÉTROPIE ET DE LA MYOPIE

EN PARTICULIER.

De l'accommodation binoculaire et ciliaire dans les vices de la réfraction.

Recherches étiologiques des conditions d'existence des divers défauts réfractifs; nature et mécanisme des phénomènes physiologiques qu'ils comportent et des états pathologiques principaux qu'ils engendrent; traitement de la myopie.

Par le docteur Antony MIARD

Ancien chef de clinique ophthalmologique.

1 vol. in-8 de XLIII-460 pages..... 7 fr.

ANAGNOSTAKIS. **Contributions à l'histoire de la chirurgie oculaire** chez les anciens, par A. ANAGNOSTAKIS. Athènes, 1872, in-8, 45 pages avec figures. 3 fr.

Annales d'oculistique fondées par le Dr Fl. CUNIER, continuées par MM. les docteurs HAIRION et WARLOMONT, paraissant tous les 2 mois par livraisons de 100 pag. environ. Prix de l'abonnement pour la France et l'Union postale. 1re série.. 20 fr.
Pour les autres pays..... 22 fr.

BARTHÉLEMY. **Instruction raisonnée pour l'examen de la vision**, devant les conseils de révision et de réforme, dans la marine et dans l'armée. Leçons cliniques. Paris, 1880, in-8, 156 pages avec 8 fig..... 3 fr. 50

BECKENSTEINER. **De l'amaurose** et de sa guérison par l'électricité statique. Paris, 1876, in-8, 47 pages..... 2 fr.

BENAKY. **Du kératocone** et de sa correction par les verres coniques. Paris, 1881, gr. in-8, 97 pages..... 2 fr.

BOISSONNEAU (A.-P.) fils. **Renseignements généraux sur les yeux artificiels**, leur adaptation et leur usage. Paris, 1866, in-8, 32 pag. avec fig. 1 fr. 25

BONNAFONT. **Mémoire sur un nouveau mode d'occlusion des yeux** dans le traitement des ophthalmies en général. Paris, 1856, in-8, 92 pages..... 2 fr.

BOURJOT SAINT-HILAIRE. **Établissements médicaux et dispensaires ophthalmiques de Londres**. Paris, 1836, in-4 (1 fr. 50)..... 50 c.

BOWMAN. **Leçons sur les parties intéressées dans les opérations que l'on pratique sur l'œil**. Bruxelles, 1855, in-8, 188 pages, avec figures.. 2 fr.

BRUCKE. **Des couleurs** au point de vue physique, physiologique, artistique et industriel, par Ernest BRUCKE, professeur à l'Université de Vienne, traduit par J. SCHÜTZENBERGER. Paris, 1866, 1 vol. in-18 jésus de 344 pages, avec 46 fig. 4 fr.

CADIAT (O.). **Cristallin, anatomie et développement, usages et régénération**. Paris, 1876, in-8, 80 pages, 2 figures..... 2 fr. 50

CAFFE (P. L.-B.). **Résumé du compte rendu de la clinique ophthalmologique** de l'Hôtel-Dieu et de l'hôpital de la Pitié. Paris, 1837, in-8, 16 pages. 75 c.

CAILLET. **Des ruptures isolées de la choroïde**. Strasbourg, 1869, in 4, 66 pages avec planches..... 2 fr. 50

CALDERON (A.-G.). **Des irido-choroïdites**, Paris, 1875, in-8, 152 pages.. 3 fr.

CAMUSET. **Opération de pupille artificielle optique.** Paris, 1874, in-8, 16 pages..... 1 fr.
CHELIUS (M.-J.). **Maladies organiques de l'œil,** traduit par RUEF et J. DEYBERU. Stuttgard, 1839, in-8, 522 pages (9 fr.)..... 1 fr. 50
CHEVREUL. **Des couleurs** et de leurs applications aux arts industriels à l'aide des cercles chromatiques, par E. CHEVREUL, directeur des teintures à la manufacture des Gobelins. Paris, 1864, in-fol., avec 27 planches coloriées, cartonné.... 35 fr.
Congrès d'ophthalmologie
— Compte rendu (1re session, Bruxelles, 1857). Paris, 1858, in-8..... 12 fr. 50
— Compte rendu (2e session, Paris, 1862). Paris, 1863, in-8..... 12 fr. 50
— Compte rendu (3e session, Paris, 1867). Paris, 1868, 1 vol. in-8.. ..... 12 fr. 50
— Compte rendu (4e session, Londres, 1872). Paris, 1873, 1 vol. in-8.... 12 fr. 50
— Compte rendu (5e session, New-York, 1876). Paris, 1880, 1 vol. in-8..... 4 fr.
DEMOURS (A.-P.). **Précis théorique et pratique sur les maladies des yeux.** Paris, 1821, 1 vol. in-8, XVI-598 pages..... 7 fr. 50
DEVAL (Ch.). **Traité de chirurgie oculaire.** Paris, 1854, 1 vol. in-8 de 739 pages avec 6 planches..... 8 fr.
— **Traité de l'amaurose** ou de la goutte-sereine. Paris, 1851, 1 vol. in-8 de 439 pages..... 6 fr. 50
DROUOT (M.-T.). **La vérité sur le traitement médical des cataractes.** 1848, in-8, 39 pages..... 1 fr.
DUBRUEIL (A.). **De l'iridectomie.** 1866, in-8 de 89 pages..... 2 fr.
ELOUI. **Recherches histologiques sur le tissu conjonctif de la cornée** des animaux vertébrés, par le Dr M. ELOUI. Paris, 1881, 1 vol. gr. in-8 de 140 pages, avec 6 planches chromolithographiées..... 6 fr.
FALLOT (L.) et VARLEZ (L.-J.). **Causes de l'ophthalmie** qui règne dans quelques garnisons de l'armée. Bruxelles, 1829, in-8, IV-195 pages..... 2 fr. 50
FONTAINE (Jean). **De l'iridotomie.** Paris, 1873, in-8, 45 p. avec 11 fig.. 1 fr. 50
GALEZOWSKI (X.). **Du diagnostic des maladies des yeux par la chromatoscopie rétinienne,** précédé d'une Étude sur les lois physiques et physiologiques des couleurs. Paris, 1868, 1 vol. in-8 de 267 p., avec 31 fig., 1 échelle chromatique comprenant 44 teintes et 5 échelles typographiques... .... 7 fr.
— **Échelles portatives des caractères et des couleurs** pour mesurer l'acuité visuelle. Paris, 1880, in-18 oblong, 31 planches, cartonné..... 2 fr. 50
GIRALDÈS (J.-A.), **Études anatomiques** ou recherches sur l'organisation de l'œil. Paris, 1836, in-4, 83 pages avec 7 planches..... 4 fr. 50
GIRAUD-TEULON **Physiologie et pathologie de la vision binoculaire.** Paris, 1861, 1 vol. in-8, IX-714 pages avec 114 fig..... 9 fr.
— **Leçons sur le strabisme et la diplopie,** pathogénie et thérapeutique. Paris, 1863, 1 vol. in-8, X-220 pages avec 6 figures..... .... 4 fr.
— **De l'influence sur la fonction visuelle binoculaire** des verres de lunette convexes ou concaves. Paris, 1860, gr. in-8, 27 pages..... 1 fr. 25
GRAEFE. **Clinique ophthalmologique,** par A. DE GRAEFE, professeur à la Faculté de médecine de l'Université de Berlin. Édition française publiée avec le concours de l'auteur, par le Dr E. MEYER. 1 vol. in-8 de 372 p. avec fig..... 8 fr.
GRANDBOULOGNE (A. de). **Deux instruments nouveaux destinés à l'extraction et à l'abaissement de la cataracte.** Marseille, 1863, in-8, 35-22 p. avec 1 pl..... 1 fr. 50
GRAUX (G.). **De la paralysie du moteur oculaire externe** avec déviation conjuguée. Paris, 1878, in-8, 143 p. avec 13 fig. et 2 pl. lith. et chromolith... 4 fr.
HALDAT (de). **Optique oculaire.** Nancy, 1849, in-8, 84 p. avec 2 pl..... 2 fr.
HANNOVER. **La rétine de l'homme et des animaux.** Paris, 1876, in-4, 199 pages, avec 6 planches gravées..... 25 fr.
HIPPOCRATE. **De la vision,** traduit par J. SICHEL. Paris, 1860, in-8, 60 pages. — Note complémentaire, 1861, in-8, 16 pages..... 2 fr. 50
HYADÈS. **Des méthodes générales d'opération de la cataracte,** et en particulier de l'extraction linéaire composée. Paris, 1870, in-8, VIII-80 pages..... 3 fr.
LANGENBECK (B.-C.-B.). **De retina.** Gœttingue, 1836, in-4. avec 5 pl..... 6 fr.
LAQUEUR (L.). **Affections sympathiques de l'œil.** Paris, 1869, in-8, 56 p. 1 fr. 50
LAWRENCE (W.). **Maladies des yeux.** Paris, 1830, 1 vol. in-8 (7 fr.).... 2 fr.
LE ROY DE MÉRICOURT. **Mémoire sur la chromhidrose ou chromocrinie cutanée.** Paris, 1864, in-8, 180 pages..... 3 fr.
LUSARDI (C.-M.). **Mémoire sur le fongus hématode et médullaire de l'œil.** Paris, 1831, in-8, 40 pages..... 1 fr. 50
MAGNE (A.). **Hygiène de la vue.** 4e *édition.* Paris, 1866, 1 vol. in-18 avec fig. 3 fr.
— **Ophthalmies traumatiques,** choix d'observations remarquables destinées à éclairer l'histoire des corps étrangers de l'œil *deuxième édition.* Paris, 1851, in-8. 40 pages... ..... 2 fr.

MAGNE (A.) **De la cure radicale de la tumeur et de la fistule lacrymale**, *deuxième édition*. Paris, 1857, in-8..... 3 fr.
— **Du croup des paupières ou diphthérie de la conjonctive**, Paris, 1858, in-8..... 50 c.
MARTIALIS. **De l'héméralopie**. 1868, in-8, avec 1 pl. chromolith..... 1 fr.
MARTIN. **Atlas d'ophthalmoscopie**. Paris, 1866, in-4, avec 40 fig. coloriées. 12 fr.
— **De l'opération de l'iridectomie dans le glaucome, la cataracte compliquée, le staphylôme**, Paris, 1867, in-8, 16 pages..... 1 fr.
— **De l'opération de la cataracte et du procédé opératoire de réclinaison par la cornée ou kératonyxis**. Paris, 1864, in-8, 38 pages. 1 fr. 50
MAUREL (E.). **Appréciation de l'acuité visuelle** sous le rapport de l'aptitude professionnelle chez les soldats et les marins. 1879, in-8, 16 p. avec pl. chromolith..... 1 fr 25.
MORAND (de Tours). **Mémoires et observations cliniques sur l'ophthalmie scrofuleuse** Tours, 1844, in-8, avec 1 pl..... 75 c.
MOTAIS. **Du traitement du strabisme**. Paris, 1881, 1 vol. in-8, 94 pages avec planches et photographies..... 5 fr.
MOUCHOT (E.). **Essai sur la rétinite pigmentaire**. Paris, 1863, in-8, 60 pages avec 2 pl. dont l'une chromolithographiée..... 3 fr.
NITOT. **Des gommes syphilitiques de l'iris et du corps ciliaire**. Paris, 1880, in-8, 144 pages, avec 1 pl..... 3 fr.
PAMARD. **Mémoires de chirurgie pratique**, comprenant la cataracte, l'iritis, etc. Paris, 1844, in-8, 246 pages avec 4 planches..... 4 fr.
PARINAUD. **Étude sur la névrite optique** dans la méningite aiguë de l'enfance, par le Dr H. Parinaud, ancien interne des hôpitaux. Paris, 1877, in-8, 64 p. 1 fr. 50
PEYROT (J.-J.). **De la valeur thérapeutique et opératoire de l'iridectomie**. Paris, 1878, gr. in-8, 104 p..... 3 fr. 50
PHILIPPE. **Des maladies des yeux** et de leur traitement par l'emploi des verres combinés. Paris, 1865, in-8, 31 pages..... 1 fr.
PITET (O.). **Mémoire pratique sur la construction des oculaires terrestres et astronomiques**. Paris, 1858, in-8, 24 p. avec 2 pl..... 4 fr. 50
PLICQUE. **Etude sur le mécanisme des mouvements intra-oculaires** et Théorie de l'accommodation. Paris, 1868, in-8, 88 pages..... 2 fr. 50
POMIER. **Etude sur l'iridectomie**. Paris, 1870, in-8, 100 p..... 2 fr. 50
REDARD (P.). **De la section des nerfs ciliaires et du nerf optique**. 1879, in-8, 154 pages..... 3 fr. 50
— **Examen de la vision** chez les employés de chemins de fer. Paris, 1880, in-8, 64 pages avec 4 pl. col..... 4 fr.
REYNAUD-LACROZE (Ch.). **De la névrite et de la périnévrite optiques**. Paris, 1870, in-8, 72 p. avec 1 pl..... 2 fr.
RICHARD (A.). **Des diverses espèces de cataractes** et de leurs indications thérapeutiques spéciales. 1853, in-8, 56 pages avec fig..... 1 fr. 50
ROBIN (A.). **Des troubles oculaires** dans les maladies de l'encéphale. Paris, 1880, 1 vol. in-8 de 601 pages avec 46 fig. et 1 pl..... 9 fr.
ROBIN (Ch.). **Mémoire contenant la description** anatomo-pathologique des diverses espèces de cataractes capsulaires et lenticulaires. Paris, 1859, in-8, 62 p. 2 fr.
ROOSBROEK (J. Van). **Cours d'ophthalmologie**. Traité des maladies des yeux. Gand, 1853, 2 vol. in-8 (16 fr.)..... 10 fr.
SAUREL (L.). **De l'importance de l'ophthalmologie**. 1856, in-8, 36 pag. 1 fr.
SCHIFF. **La pupille considérée comme estésiomètre**, traduit de l'italien, par le Dr Guichard de Choisity. Paris, 1875, in-8, 36 pages..... 1 fr. 25
SICHEL. **Nouveau recueil de pierres sigillaires d'oculistes romains**. 1866, in-8, 119 pages..... 3 fr.
— **Mélanges ophthalmologiques :** Amblyopie et amaurose causées par l'abus du tabac ; coexistence de la cécité avec la surdité. 1865, in-8..... 1 fr.
— **Des indications de l'iridectomie** et de sa valeur thérapeutique. 1866, in-8, 64 pages..... 1 fr. 50
SIMON (P. Max.). **Sur l'hallucination visuelle**. Paris, 1880, gr. in-8, 32 p. 1 fr.
VALLÉE (E.). **Mémoires sur la vision**. Paris, 1852, in-4, 64 p. avec 4 pl. 4 fr.
— **Précis sur l'œil et la vision**. Paris, 1854, in-8, 44 p..... 1 fr.
VIGNEAUX. **De l'ophthalmie sympathique**, et spécialement de son traitement par l'énucléation, par le Dr J.-C. Vigneaux. Paris, 1877, in-8, 203 pages..... 4 fr.
WARLOMONT (Év.). **Du pannus** et de son traitement. Bruxelles, 1859, in-8, 100 p. 3 fr.
— **L'ophthalmie militaire**. Bruxelles, 1859, in-8, 368 p..... 3 fr.
— **La fève de Calabar**. Paris, 1863, in-8, 32 p..... 1 fr.
WARLOMONT et MŒLLER. **Examen de la vision** du personnel attaché aux chemins de fer. 1880, in-8, 28 pages..... 1 fr.

HAMMOND. **Traité des maladies du système nerveux**, comprenant les maladies du cerveau, les maladies de la moelle et de ses enveloppes, les affections cérébro-spinales, les maladies du système nerveux périphérique et les maladies toxiques du système nerveux. 1 vol. gr. in-8 de XXIV-1300 p., avec 116 fig. Cart. ..... 22 fr.
HARDY (A.). **Traité pratique des maladies de la peau**, par ALFRED HARDY, professeur à la Faculté de médecine de Paris. 1 vol. in-8 avec fig. Cart. ..... 18 fr.
JOUSSET. **Éléments de médecine pratique**. *Deuxième édition*. 2 vol. in-8.. 15 fr.
KELSCH et KIENER. **Traité des maladies des pays chauds**. 1 vol. gr. in-8 de 900 p. avec 6 pl. chromolithographiées et 36 figures ..... 24 fr.
LAVERAN et TEISSIER. **Nouveaux éléments de pathologie et de clinique médicales**, par A. LAVERAN, professeur à l'École du Val-de-Grâce, et J. TEISSIER, professeur à la Faculté de Lyon. *Troisième édition*. 2 vol. in-8 avec fig. ..... 20 fr.
LEYDEN (E.). **Traité clinique des maladies de la moelle épinière**, par E. LEYDEN, professeur à l'Université de Berlin. 1 vol. gr. in-8, 850 pages ..... 15 fr.
PERRET. **Clinique médicale** de l'Hôtel-Dieu de Lyon. 1 vol. in-8 de 504 p.... 8 fr.
PEYER (Michel). **Traité clinique et pratique des maladies du cœur** et de la crosse de l'aorte. 1 vol. in-8 de 844 p. avec 54 fig. et 4 pl. chromolithographiées... 16 fr.
RALLE. **Traité de diagnostic médical**. Guide clinique pour l'étude des signes caractéristiques des maladies. *Sixième édition*, par Ch. FRANET et I. STRAUS. 1 vol. in-18 jésus de 900 pages avec 79 fig. Cartonné ..... 8 fr.
RINDFLEISCH. **Éléments de pathologie**. 1 vol. in-8, 295 pages ..... 6 fr.
SCHMITT (J.). **Microbes et maladies**, par le docteur J. SCHMITT, professeur agrégé à la Faculté de médecine de Nancy. 1 vol. in-18 jésus de 296 pages avec figures. (*Bibliothèque scientifique contemporaine*) ..... 3 fr. 50
TROUSSEAU. **Clinique médicale de l'Hôtel-Dieu de Paris**. *Septième édition*, publiée par les soins de M. PETER. 3 vol. in-8 avec portrait de TROUSSEAU..... 32 fr.
VALLEIX. **Guide du médecin praticien**, résumé général de pathologie interne et de thérapeutique appliquée. *Cinquième édition*, refondue par P. LORAIN, professeur à la Faculté de médecine. 5 vol. in-8 de 800 p., avec figures ..... 50 fr.

PATHOLOGIE ET CLINIQUE CHIRURGICALES, MÉDECINE OPÉRATOIRE

BERGERON. **Précis de petite chirurgie et de chirurgie d'urgence**. 1 vol. in-18 jésus de 636 pages, avec 374 figures ..... 5 fr.
BERNARD (Cl.) et HUETTE. **Précis iconographique de médecine opératoire et d'anatomie chirurgicale**. *Nouveau tirage*. 1 vol. in-18 jésus, 495 pages avec 113 pl., figures noires. Cartonné ..... 24 fr.
Le même, figures coloriées, cart. ..... 48 fr.
CHAUVEL. **Précis d'opérations de chirurgie**, par le docteur J. CHAUVEL, professeur de médecine opératoire à l'École du Val-de-Grâce. *Deuxième édition*. 1 vol. in-18 jésus de 700 pages, avec 281 fig. dessinées par le docteur E. CHAUVEL ..... 7 fr.
CHRETIEN (H.). **Nouveaux éléments de médecine opératoire**, par H. CHRÉTIEN, professeur à la Faculté de Nancy. 1 vol. in-18 jésus, 528 pages avec 184 fig.... 6 fr.
COBBE. **La pratique de la chirurgie d'urgence**. 1 vol. in-18 avec 51 fig. 2 fr.
DECAYE. **Précis de thérapeutique chirurgicale**, par le docteur PAUL DECAYE. 1 vol. in-18 jésus de 500 pages ..... 6 fr.
DESPRÈS. **La chirurgie journalière**, leçons de clinique chirurgicale, par A. DESPRÈS, chirurgien de la Charité. *Troisième édition*. 1 vol. in-8, 804 p. avec 45 fig. 12 fr.
Encyclopédie internationale de chirurgie publiée sous la direction du docteur ASHHURST. Ouvrage précédé d'une introduction par L. GOSSELIN, professeur de clinique chirurgicale à la Faculté de médecine de Paris. 7 vol. gr. in-8 de chacun 800 p. à 2 col., avec environ 3500 fig ..... 122 fr. 50
Chaque volume se vend séparément ..... 17 fr. 50
GALEZOWSKI (X.). **Traité des maladies des yeux**, par X. GALEZOWSKI, professeur à l'école pratique. *Troisième édition*. 1 vol. in-8 de 880 pages avec 397 figures.. 20 fr.
— **Traité iconographique d'ophthalmoscopie**. *Deuxième édition*. 1 vol. in-8 de 350 pages avec Atlas de 28 pl. chromolithographiées, cart. ..... 35 fr.
GALEZOWSKI et DAGUENET. **Diagnostic et traitement des affections oculaires**. 1 vol. gr. in-8 de 900 pages, avec figures ..... 18 fr.
GALEZOWSKI et KOPFF. **Hygiène de la vue**. 1 vol. in-18 de 350 pages avec 44 fig. (*Bibliothèque scientifique contemporaine*) ..... 3 fr. 50
GAUJOT et SPILLMANN. **Arsenal de la chirurgie contemporaine** ; description, mode d'emploi et appréciation des appareils et instruments en usage pour le diagnostic et le traitement des maladies chirurgicales, l'orthopédie, la prothèse, les opérations. 2 vol. in-8 de 800 p. chacun, avec 185 figures ..... 32 fr.
GELLÉ. **Précis des maladies de l'oreille**. 1 vol. in-18 jésus, 708 pages avec 157 figures ..... 9 fr.
GILLETTE. **Chirurgie journalière des hôpitaux de Paris**, répertoire de thérapeutique chirurgicale. 1 vol. in-8 de XVI-732 p. avec 662 figures, cart. ..... 12 fr.
— **Clinique chirurgicale des hôpitaux de Paris**. 1 vol. in-8, avec fig.... 5 fr.
LOFFRES. **Précis iconographique de bandages, pansements et appareils**. 1 vol. in-18 jésus, 496 pages, avec 81 planches, figures noires. Cartonné..... 18 fr.
— Le même, figures coloriées, cartonné ..... 30 fr.

GOSSELIN (L.). **Clinique chirurgicale de l'hôpital de la Charité**, par L. Gosselin, professeur à la Faculté de médecine. *Troisième édition*. 1 vol. in-8, avec fig. [illegible]

GUYON (Félix). **Éléments de chirurgie clinique**, comprenant le diagnostic, les opérations en général, l'hygiène, le traitement des blessés et injurés, par le docteur Félix Guyon, professeur à la Faculté de médecine. 1 vol. in-8, avec 105 fig. 17 fr.

— **Leçons cliniques sur les maladies des voies urinaires**. *Deuxième édition*. 1 vol. gr. in-8 de 100 pages avec 46 fig. [illegible]

— **Leçons cliniques sur les affections chirurgicales de la vessie et de la prostate**. 1 vol. gr. in-8, de 1100 pages. 16 fr.

HAMILTON et POINSOT (G.). **Traité pratique des fractures et des luxations**. 1 vol. gr. in-8 de 1292 p. avec 314 fig. [illegible]

HARRIS, AUSTEN et ANDRIEU. **Traité théorique et pratique de l'art du dentiste**. *Deuxième édition*. 1 vol. in-8 de 1400 p., avec 500 figures. Cartonné 20 fr.

JULLIEN (Louis). **Traité pratique des maladies vénériennes**. *Deuxième édition*. 1 vol. in-8, 1120 p., avec 127 figures, Cartonné 24 fr.

LEBEC. **Précis de médecine opératoire**. Aide-mémoire de l'élève et du praticien, par E. Le Bec, prosecteur de l'amphithéâtre des hôpitaux. 1 vol. in-18 jésus, [illegible] pages avec 4[illegible] figures [illegible]

LEGOUEST. **Traité de chirurgie d'armée**, par L. Legouest, médecin-inspecteur de l'armée. *Deuxième édition*. 1 vol. in-8 de 830 p. avec 149 fig. 14 fr.

MASSELON. **Précis d'ophthalmologie chirurgicale**, par le docteur Masselon, chef de clinique de M. de Wecker. 1 vol. in-18 jésus, avec 118 figures. 6 fr.

MAURIAC (Ch.). **Leçons sur les maladies vénériennes**, professées à l'hôpital du Midi. 1 vol. gr. in-8, 1072 p. 18 fr.

ROCHARD. **Histoire de la chirurgie française au XIXe siècle**. 1 vol. in-8 de XVI-800 pages. 15 fr.

SAINT-GERMAIN (L.-A. de). **Chirurgie orthopédique**. Thérapeutique des difformités congénitales ou acquises. 1 vol. gr. in-8 de 651 p. avec 129 figures. 9 fr.

THOMPSON (Henry). **Traité pratique des maladies des voies urinaires**. *Deuxième édition*. 1 vol. in-8 de 1000 p., avec 201 fig. Cart. 20 fr.

— **Leçons sur les tumeurs de la vessie et sur quelques points importants de la chirurgie des voies urinaires**, traduit par le docteur Robert Lasnet. 1 volume grand in-8, avec figures 4 fr. 25

VIDAL. **Traité de pathologie externe et de Médecine opératoire**, avec des résumés d'anatomie des tissus et des régions, par A. Vidal (de Cassis), professeur agrégé à la Faculté de médecine. *Cinquième édition*, par S. Pano. 5 vol. in-8, avec 761 fig. 40 fr.

ACCOUCHEMENTS, CLINIQUE OBSTÉTRICALE, MALADIES DES FEMMES ET DES ENFANTS

BOUCHUT. **Traité pratique des maladies des nouveau-nés, des enfants à la mamelle et de la seconde enfance**, par le docteur E. Bouchut, médecin de l'hôpital des Enfants-Malades. *Huitième édition*. 1 vol. in-8, XVI-1128 p., avec 179 fig. 18 fr.

— **Hygiène de la première enfance**, guide des mères pour l'allaitement, le sevrage, le choix de la nourrice. *Huitième édition*. 1 vol. in-18 j. de VIII-523 p., avec 49 fig. 4 fr.

CHAILLY. **Traité pratique de l'art des accouchements**. *Sixième édition*. 1 vol. in-8 de XX-1036 p., avec 201 fig. et 1 pl. 10 fr.

CHARPENTIER. **Traité pratique de l'art des accouchements**, par le docteur A. Charpentier, professeur agrégé à la Faculté de médecine de Paris. *Deuxième édition*. 2 vol. gr. in-8, ensemble 1600 pages, avec 752 fig. et 1 pl. chromolithographiée. 30 fr.

CHURCHILL (Fleetwood) et LEBLOND (A.). **Traité pratique des maladies des femmes**, hors l'état de grossesse, pendant la grossesse et après l'accouchement. *Troisième édition*. 1 vol. grand in-8, XVI-1152 p., avec 365 fig. 18 fr.

DESPINE et PICOT. **Manuel pratique des maladies de l'enfance**. *Quatrième édition*. 1 vol. in-18 jésus, VIII-596 pages. 7 fr.

DONNÉ. **Conseils sur la manière d'élever les enfants nouveau-nés**. *Septième édition*. 1 vol. in-18. Cart. (*Bibl. des conn. utiles*). 1 fr.

EMMET. **La pratique des maladies des femmes**, par Th. A. Emmet, chirurgien de l'hôpital de New-York, ouvrage traduit et annoté par le docteur A. Olivier, avec une préface par le professeur G. Tarnier. 1 vol. gr. in-8 de 869 pages avec [illegible] fig. [illegible]

LANE MEDICAL LIBRARY
STANFORD UNIVERSITY
MEDICAL CENTER
STANFORD, CALIF. 9430

Librairie J.-B. BAILLIÈRE et Fils, 19, rue Hautefeuille.

GALLARD. **Leçons cliniques sur les maladies des ovaires.** 1 vol. in-8 avec 47 fig. ..... 8 fr.
GALLOIS (E.). **Manuel de la sage-femme** et de l'élève sage-femme. 1 vol. in-18, 610 pages avec figures ..... 6 fr.
HOLMES. **Thérapeutique des maladies chirurgicales des enfants,** par T. Holmes, chirurgien de l'hôpital des Enfants. 1 vol. in-8, 917 p., avec 330 fig. ..... 15 fr.
NAEGELE. **Traité pratique de l'art des accouchements,** par H.-F. Naegele et W.-L. Grenser. *Deuxième édition,* par G.-A. Auvenay, ouvrage précédé d'une introduction par J.-A. Stolitz. 1 vol. gr. in-8 de xxxii-816 p., avec 1 pl. et 223 fig. ..... 12 fr.
PENARD. **Guide pratique de l'accoucheur et de la sage-femme.** *Septième édition.* 1 vol. in-18, xx-800 p., avec 165 figures. Cartonné ..... 6 fr.
SIMPSON. **Clinique obstétricale et gynécologique.** 1 vol. gr. in-8 de 800 pages avec figures ..... 12 fr.

MATIÈRE MÉDICALE PHARMACIE ET THÉRAPEUTIQUE

ANDOUARD. **Nouveaux éléments de pharmacie,** par Andouard, professeur à l'École de Nantes. *Deuxième édition.* 1 vol. in-8 de xxiv-950 pages, avec 150 fig. 16 fr.
FERRAND (A.). **Traité de thérapeutique.** *Deuxième édition* augmentée d'un formulaire de médicaments nouveaux. 1 vol. in-18 jésus. Cart. ..... 9 fr.
FERRAND (E.). **Aide-mémoire de pharmacie,** vade-mecum du pharmacien à l'officine et au laboratoire. *Quatrième édit.* 1 v. in-18 j. de 750 p. avec 120 fig. Cart. .. 7 fr.
FONSSAGRIVES (J.-B.). **Principes de thérapeutique générale.** *Deuxième édition,* 1 vol. in-8 de 450 p. ..... 9 fr.
GALLOIS. **Formulaire de l'Union médicale. Douze cents formules** favorites. *Quatrième édition.* 1 vol. in-32 de 632 pages. Cart. ..... 3 fr. 50
GUBLER. **Cours de thérapeutique.** 1 vol. in-8 de vii-568 pages ..... 9 fr.
— **Commentaires thérapeutiques du Codex medicamentarius.** *Troisième édition,* en concordance avec le Codex de 1884. 1 vol. in-8, 1062 p. Cart. ..... 16 fr.
JEANNEL. **Formulaire officinal et magistral international.** *Quatrième édition,* en concordance avec le Codex de 1884 et le formulaire des hôpitaux militaires. 1 vol. in-18 de xvi-1040 p. Cart. ..... 6 fr. 50

HYGIÈNE ET MÉDECINE LÉGALE

ARNOULD. **Nouveaux éléments d'hygiène,** par Jules Arnould, professeur à la Faculté de Lille. *Deuxième édition.* 1 vol. in-8, 1360 pages, avec 284 figures. Cart. 20 fr.
BRIAND et CHAUDÉ. **Manuel complet de médecine légale,** contenant un Manuel de chimie légale, par J. Boris, professeur à l'École de pharmacie de Paris. [illegible] *tion.* 2 vol. gr. in-8 de 1048 pages, avec 3 planches [illegible]
BROUARDEL. **Le secret médical.** Honoraires, [illegible] ration de naissance, expertise, témoignage, etc., par [illegible] de Paris. 1 vol. in-16 (*Bibliothèque scientifique* [illegible]
CAZENEUVE (P.). **La coloration des vins** par [illegible] analytiques et marche systematique pour reconnaître [illegible] in-18 avec une planche (*Bibliothèque scientifique* [illegible]
CHAPUIS. **Précis de toxicologie,** par A. Chapuis [illegible] Lyon. *Deuxième édition.* 1 vol. in-18 jésus de 750 [illegible]
COLIN (Léon). **Traité des maladies épidémiq[illegible]** 1 vol. in-8 de xx-1032 pages ..... [illegible]
DUBRAC. **Traité de jurisprudence médicale** [illegible] nac, président du tribunal civil de Barbezieux. 1 vol. [illegible]
FONSSAGRIVES. **Hygiène et assainissement de** [illegible]
— **Hygiène alimentaire** des malades, des convalescents [illegible] *édition.* 1 vol. in-8 de 800 pages ..... [illegible]
— **Traité d'hygiène navale.** *Deuxième édition.* 1 vol. [illegible]
GAUTIER (D.). **Le cuivre et le plomb** dans l'alimentation [illegible] vue de l'hygiène. 1 vol. in-18 jésus de 310 pages (*Bibliothèque* [illegible] *ruines* ..... [illegible]
— **La sophistication des vins,** méthodes analytiques [illegible] la fraude. *Troisième édition.* 1 vol. in-18 jésus avec 1 [illegible]
LEVY. **Traité d'hygiène** publique et privée, par Mic[illegible] Val-de-Grâce. *Sixième édition.* 2 vol. gr. in-8 avec fig. [illegible]
MORACHE. **Traité d'hygiène militaire.** *Deuxième* [illegible] 173 fig. ..... [illegible]
SOUBEIRAN. **Nouveau Dictionnaire des falsific[illegible]** des aliments, des médicaments et de quelques produits [illegible] dustrie et l'économie domestique. 1 vol. gr. in-8, avec [illegible]
TARDIEU. **Médecine légale,** attentats aux mœurs, avortement, folie, identité, infanticide, maladies produites [illegible] sement, empoisonnement, par A. Tardieu, professeur de médecine [illegible] cine de Paris. 9 vol. in-8 avec fig. et pl. col. ..... [illegible]
VIBERT. **Précis de médecine légale,** avec une introduction [illegible] in-18 jésus de 768 pages avec 79 fig. et 3 pl. en chromoli[illegible]

Envoi franco par la poste contre [illegible]

2367-88. — Coulomb. Imprimerie Cat[illegible]

Q78
C15
1886

1888